

达阳性组和 Bcl-2 表达阴性组,比较二组中 Bax 蛋白表达情况。28 例 Bcl-2 蛋白表达阳性的骨肉瘤中, Bax 蛋白阳性例数为 21 例, Bax 蛋白阳性率为 75.0%; 14 例 Bcl-2 蛋白表达阴性的骨肉瘤中, Bax 蛋白阳性例数为 5 例, Bax 蛋白阳性率为 35.7%; 在骨肉瘤 Bcl-2 蛋白表达阳性组中 Bax 蛋白阳性率显著高于 Bcl-2 蛋白表达阴性组 ($\chi^2 = 4.556, P < 0.05$)。

3 讨论

3.1 三种蛋白在骨肉瘤中表达之间的相互关系 本实验表明在 P53 蛋白表达阳性的骨肉瘤中 Bcl-2 蛋白的阳性率明显高于 P53 蛋白表达阴性的骨肉瘤。说明在骨肉瘤中, P53 蛋白的表达与 Bcl-2 蛋白的表达有一定的相关性。

Bax 蛋白与 Bcl-2 具有密切的同源性(21%), 说明 Bax 与 Bcl-2 有着密切的关系, 同时也可能参与调节细胞凋亡。为证实这一点, Oltvai 等将 Bax 蛋白在细胞中高表达, 结果发现 Bax 的高表达还可以加速细胞的凋亡。另外, Bcl-2 与 Bax 的比率不同可影响系统的凋亡, 可能在决定细胞生存抑或死亡的命运中起关键性作用^[2]。

本实验还表明在骨肉瘤不同病理级别中, 随着病理分级的升高, Bax 蛋白表达的阳性率呈下降趋势, 但各级别间无显著性差异。Bax 蛋白表达的阳性率不能完全反映骨肉瘤的恶性程度。同时 Bcl-2 蛋白表达阳性的骨肉瘤中 Bax 蛋白的阳性率显著高于 Bcl-2 蛋白表达阴性的肿瘤 ($P < 0.01$)。可以认为, Bax 蛋白在骨肉瘤中的表达与 Bcl-2 蛋白密切相关。

3.2 展望 近年来, 随着分子生物学, 肿瘤学及基因治疗学的进展, 肿瘤基因水平的研究逐渐为人们所重视。同时基因治疗的开展也为人类攻克肿瘤开辟了新的途径。P53 基因的进一步深入研究以及 Bcl-2 及 Bax 作为新的肿瘤基因的发现, 为人们研究恶性肿瘤提供了新的思路。因此, 今后在骨肉瘤的研究中要考虑到原癌基因和抑癌基因以及 Bcl-2 和 Bax 等的综合细胞凋亡机制的作用。

在临床治疗上, 抗肿瘤治疗效果是同癌细胞生成反应的内在能力密切相关的, 而恶性变是肿瘤细胞丧失自发 PCD 反应能力的最终结果。在骨肉瘤的治疗中, 增加野生型 P53 基因表达水平能够加速诱导肿瘤细胞 PCD。所以将野生型 P53 导入骨肉瘤细胞中进行基因治疗具有广阔的前景。还可以通过降解促进细胞增殖基因的 mRNA (如 Bcl-2、mtP53 突变型), 阻滞其肽键的形成, 使野生型 P53 在诱导 PCD 中的作用充分体现。由于 P53 基因能与 Bcl-2、Bax 等多种基因相互作用, 其共同调控 PCD, 提示可以将 P53 基因与它们有机地结合应用, 以便发挥更为有效的治疗作用。

参考文献

- 1 Price CHG. The prognosis of osteosarcoma. Br J Radiol, 1996, 39, 181-188.
- 2 Hanada M, Aime-Sempe C, Sato T, et al. Structure-function analysis of Bcl-2 protein. J Biol Chem, 1995, 270: 11962

(收稿: 2001-11-22 编辑: 李为农)

· 病例报告 ·

陈旧性踝关节前脱位一例

蒋兴粒 姜世平 陈宏贤

(深圳市红岗路武警深圳医院, 广东 深圳 518029)

患者, 男, 26 岁, 1 月前因车祸致伤头部, 左踝关节, 入院诊断: 重度颅脑外伤, 硬膜外血肿; 左踝关节前脱位并内踝骨折。经脑外科行颅内血肿清除术, 左踝关节闭合手法复位、骨牵引, 踝关节脱位未纠正, 现脑外科情况稳定而转入我科。查体: 左踝关节前凸畸形, 压痛, 纵向叩痛, 伸屈活动均受限, 无皮肤裂伤。X 线示: 左踝关节前脱位, 左内踝骨折, 左胫腓下联合分离, 如图 1 示。

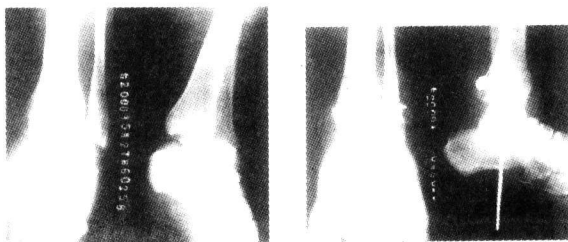


图 1 治疗前 X 线片

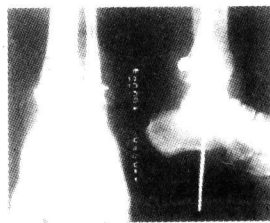


图 2 治疗后 X 线片

治疗: 入院后行手术切开复位, 常规作左踝前外侧切口, 见胫骨下端前唇骨质劈裂骨折, 距骨向前滑出, 屈膝关节, 足背伸进行牵引, 推距骨向下向后, 不能复位; 故行左踝内后方

纵切口, 经探查见胫后肌腱、神经、血管嵌入踝穴中, 并有大量肉芽组织充填, 不能复位; 分离胫骨后肌腱、趾长屈肌腱、胫后血管、神经、腓长屈肌腱, 保护并牵开, 切除踝穴内肉芽组织, 将距骨回踝穴, 斯氏针固定胫距关节、螺栓固定复位后的下胫腓联合。术后拍片: 骨折及复位均较满意, 如图 2 示。

讨论

本例患者因踝穴内嵌入胫后肌腱、血管、神经, 不能早期闭合手法复位; 又因脑外科的情况危重, 耽误了踝关节手术, 成为极少见的陈旧性踝关节前脱位。此时行手术切开复位, 常规前外侧切口不能完全暴露踝穴, 不能复位; 而本例采用后内方切口, 踝穴结构暴露充分, 见踝管内结构已嵌入踝穴中, 并广泛粘连, 手术较容易地分离踝管结构, 切除瘢痕组织, 成功复位, 不失为一种较好的手术显露途径。类似软组织嵌顿性踝关节脱位应尽量争取早期手术, 早期手术优点在于: ①手术中易复位, 成功率高; ②距骨是全身骨骼中唯一无肌肉起止附着的骨骼, 早期手术能减少距骨头缺血坏死的发生; ③最大限度地恢复踝关节功能, 减少创伤性关节炎的发生。

(收稿: 2001-01-19 编辑: 李为农)