

颈前路环锯减压 BAK 植入融合术式评价

汪仁焕¹ 陈维善² 陈其昕² 陈正彤² 斯永乐²

(1. 萧山市第二人民医院, 浙江 萧山 311241; 2. 浙江大学医学院附属第二医院)

【摘要】 目的 对颈椎前路环锯减压 BAK 融合器植入融合的手术方式进行评价。方法 联合应用颈前路环锯减压、BAK 融合器植入融合技术治疗颈椎病患者 40 例, 平均随访 13.7 月。对该组病人手术前后及随访期间的颈椎前弯度、椎间高度和施术阶段的 Cobb 角变化进行影像学观测, 并评价临床效果。结果 颈椎前路环锯减压 BAK 融合器植入融合后 Cobb 角较术前变小, 而椎间高度和颈椎前弯度手术前后无显著性差异, 随访期间则三者均无显著性差异。该术式疗效优良率为 72.5%。结论 前路环锯减压 BAK 融合器植入融合手术能达到有效减压, 融合率高, 能基本维持椎间高度和颈椎前弯度, 可在临床上选择性的应用。

【关键词】 颈椎; 减压; 植入物, 人工

Evaluation of anterior cervical decompression with trepan and fusion of BAK implantation WANG Renhuan, CHEN Weishan, CHEN Qixin, et al. The 2nd People's Hospital of Xiaoshan (Zhejiang Xiaoshan, 311241)

【Abstract】 Objective To evaluate the methods of anterior cervical decompression with trepan and fusion of BAK implantation. **Methods** 40 cases of cervical spondylosis were treated with anterior cervical decompression with trepan and fusion of BAK implantation and the mean period was 13.7 months. The cervical lordotic angles, intervertebral space heights and Cobb's angles were observed by radiography between pre and post operation and evaluated. **Results** After anterior cervical decompression with trepan and fusion of BAK implantation, the Cobb's angles were smaller than pre operation and there were no difference in the cervical lordotic angles, intervertebral space heights. The excellent and good rate was 72.5%. **Conclusion** The method has the advantage of decompression effectively with high fuse rate, maintain the cervical lordotic angles and intervertebral space heights and was the optimal method for clinical used in elderly.

【Key Words】 Cervical vertebrae; Decompression; Implants, artificial

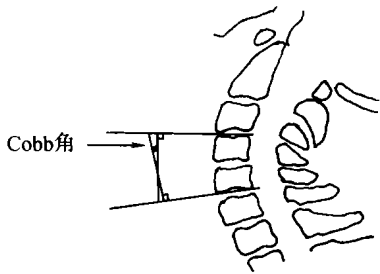
颈椎前路减压融合术自 1958 年 Cloward 和 Smith、Robinson 分别报道以来, 已经得到广泛的应用, 成为治疗颈椎病的重要方法之一, 此后又发展了多种改良的手术方式。徐印坎等^[1]的改良环锯钻孔减压术, 方法简单, 在我国尤其在基层医院仍为普遍采用的减压术式。但由于存在椎间高度下降、植骨块脱出和骨不连等缺陷, 直接影响了临床疗效。近几年来 BAK 融合器技术的出现使椎间融合率大为提高, 但将前路环锯减压与 BAK 植入融合技术联合起来应用, 这种手术方式是否科学, 存在很大争议, 本文就此问题进行探讨。

1 临床资料

1.1 一般资料 自 1998 年 1 月~ 2000 年 3 月浙医二院骨科进行颈椎前路环锯减压 BAK 植入融合手

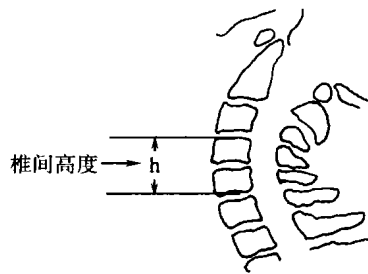
术共 76 例, 其中临床资料完整且随访资料完善的有 40 例。40 例中男 26 例, 女 14 例; 年龄 27~ 78 岁, 平均 48.7 岁。疾病类别: 退行性脊髓型颈椎病 34 例, 急性颈椎间盘突出症 6 例(4 例有颈部外伤史)。JOA 评分 5~ 12 分, 平均 8.15 分。病程 2 天至 4 年不等。40 例中共有 47 个椎间隙实施了手术, 其中单间隙 33 例, 双间隙 7 例(相邻的: C_{3,4}、C_{4,5} 1 例, C_{4,5}、C_{5,6} 3 例; 不相邻的: C_{3,4}、C_{5,6} 3 例)。椎间隙分布: C_{3,4} 10 例次, C_{4,5} 12 例次, C_{5,6} 22 例次, C_{6,7} 3 例次。

1.2 影像学项目 患者于手术前后及随访时用相同条件拍摄颈椎中立位 X 线侧位片, 对手术前后及随访时的 X 线进行颈椎 Cobb 角、椎间高度和颈椎前弯度三方面的测量, 测量方法见图 1~ 3。



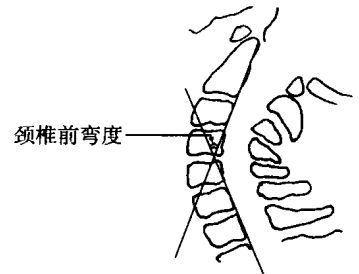
在侧位片上取融合节段最上椎体上缘连线的垂线与最下椎体下缘连线的垂线所形成的夹角即为 Cobb 角。

图 1 Cobb 角测量方法示意图



在侧位片上融合节段最上椎体上缘中点与最下椎体下缘中点之间的距离即为椎间高度。

图 2 椎间高度测量方法示意图



在侧位片上分别画出 C₆ 椎体后缘的延长线和 C₇ 椎体后缘的延长线, 两线相交所形成的夹角即为颈椎前弯度。

图 3 颈椎前弯度测量方法示意图

1.3 统计学方法 采用 SPSS 软件包进行统计分析, 将同一患者手术前后及终访时的各测量值进行方差分析, 并进行 Q 检验。

2 治疗方法

双侧颈丛神经阻滞麻醉, 仰卧位, 右侧颈前切口, 经颈动脉鞘内侧入路, 显露相应椎间盘和椎体, C 型臂 X 线机透视定位。用外径为 11mm 的环锯钻孔减压, 环锯应在相应椎间隙居中, 且与软骨终板平行, 切取后进一步刮除减压孔内残留的椎间盘组织, 对椎体后缘的骨赘作潜行刮除, 保持环锯钻孔所形成的骨窗的完整性。选直径为 12mm 的 BAK 融合器(由 Sulzer Spine-Tech 公司生产), 将取出的骨芯和刮出的组织去除软组织留下骨组织制成骨泥放入 BAK 融合器中压紧直至骨泥从 BAK 笼壁上的孔中溢出。用 BAK 专用丝攻在减压孔中旋出螺纹, 将已准备好的 BAK 旋入减压孔, 使 BAK 融合器前缘低于椎体前皮质 1~ 2mm。术后常规用简易颈围保护半个月(其中有 1 例保护了 3 个月)。

3 结果

3.1 临床疗效评价 手术疗效的评定采用日本骨科学会的评定标准, 即 JOA 17 分评分法^[2], 并计算手术后改善率。手术后改善率= [(术后评分- 术前评分)/(17- 术前评分)] × 100%。JOA 手术后改善率达 75% 以上者为优, 50% ~ 74% 者为良, 25% ~ 49% 为可, 25% 以下者则为差。

本组 40 例于术前、术后 2 周和终访时进行 JOA17 分法评分。结果见表 1。

术后 2 周时检查, 患者的颈部酸痛、僵硬、沉重感等症状有明显的缓解, 至终访时 82.5% (33/40) 的患者颈部酸痛等症状已经消失。经过 3~ 26 个月的随访观察(平均 13.7 个月), 大部分患者的症状得到进一步改善, 表现为 85% (34/40) 的患者恢复原来的

工作, 15% (6/40) 的患者更换了工作。

表 1 术后 2 周和终访时临床疗效(单位: 例)

时间	优	良	可	差	优良率
术后 2 周	1	26	12	1	67.5%
终 访	2	27	11	0	72.5%

3.2 手术前后及随访时的影像学结果 见表 2。

表 2 颈椎手术前后及随访时的影像学测量结果($\bar{x} \pm s$)

影像学项目	术前 (n= 40)	术后 2 周 (n= 40)	终访 (n= 40)
Cobb 角值(度)	5.99 ± 6.67	1.09 ± 5.56	2.97 ± 4.22
椎间高度(mm)	36.59 ± 5.53	38.92 ± 8.09	38.46 ± 6.12
颈椎前弯度(度)	25.68 ± 9.57	18.09 ± 11.21	17.66 ± 9.58

将手术前、手术后和终访时的 Cobb 角、椎间高度和颈椎前弯度的资料进行方差分析, 结果表明: Cobb 角总体间的差异有显著性 ($P < 0.05$), 而椎间高度和颈椎前弯度总体间则无显著性差异 ($P > 0.05$); 再将手术前、术后 2 周和终访时的 Cobb 角作均数间的相互比较 (Q 检验, Student-Newmarr Keuls 法, $\alpha = 0.05$), 结果显示: 手术前与术后 2 周的 Cobb 角有显著性差异 ($P < 0.05$), 而术前与终访、术后 2 周与终访的 Cobb 角均无显著性差异 ($P > 0.05$)。术后定期 X 线摄片显示椎间隙稳定、BAK 融合器位置稳定, 无 BAK 融合器移位及滑出情况发生, 36 例术后 6 个月复诊时(其余 4 例终访时尚未满 6 个月)拍片发现 BAK 融合器有融合征象, 表现在骨组织嵌入 BAK 融合器的螺纹内或通过壁孔, 未发现 BAK 融合器与骨界面出现透亮区。6 例术后 1 年随访时发现 BAK 融合器前缘已经出现骨桥, 至终访时已有 9 例出现骨桥。本组有 1 例患者术后 2 周时拍片椎体下沉达 4.2mm。

3.3 并发症 本组手术病人术后及随访时无 BAK 融合器脱出、压迫食道或脊髓情况, 无明显的骨质吸收, 但有 2 例术后出现颈椎前弯度变直。

4 讨论

常规颈椎前路减压取自体髂骨植骨的方法术后常因髂骨块强度不足而塌陷^[3]、椎间隙狭窄、椎间高度变小、颈椎生理曲度改变等诸多问题,成为影响临床疗效的重要因素。椎间隙狭窄会引起黄韧带松弛增厚、椎管缩短、容量减小,椎管狭窄压迫脊髓可使症状复发。有报道采用异体骨螺纹融合支架作为植入物治疗颈椎病疗效尚可^[4],但经过一段时间后异体骨吸收,也有可能引起程度不同的塌陷。Harris 等^[5]认为手术后若存在脊柱的成角、移位和其它变形,会导致脊柱代偿性力线重新排列,而长期的这种非正常排列则会加速相邻节段的退行性改变,使患者的症状加重以致再次手术等。因而十分强调维持颈椎生理曲度和恢复椎间高度的重要性。对本组采用前路环锯减压 BAK 植入融合手术的病人手术前后及随访期间 X 线片的椎间高度和颈椎前弯度进行分析表明,手术前后的椎间高度及颈椎前弯度的差异无显著性,随访期间与手术前、手术后的椎间高度及颈椎前弯度的差异亦无显著性,提示采用前路环锯减压 BAK 融合器植入融合这一手术方式有效维持了颈椎的椎间高度和生理曲度。我们认为恢复椎间高度和颈椎前弯度,一方面消除了黄韧带和后纵韧带的皱褶,另一方面膨隆的纤维环也获得复位,恢复了椎管的管径和有效容积,有利于改善神经根症状。

采用自体髂骨块植骨行颈椎前路融合手术中部分病人由于植骨块与椎体的接触面积较小使植骨块塌陷、下沉的情况时有发生,这同样会影响到颈椎的椎间高度、前弯度和术后疗效。本组采用前路环锯减压 BAK 植入融合手术的病人中未见有 BAK 融合器塌陷及下沉情况。这与 BAK 融合器与椎体的接触面积较大、接触面的压力均衡有关。另外在手术时先用丝攻攻出螺纹,再植入 BAK 融合器,使 BAK 融合器与椎体紧密嵌入,使得 BAK 融合器植入术后椎体剪切下沉及塌陷的可能性大大减小。本组有 1 例患者术后出现椎体明显下沉,达 4.2mm,可能与该患者椎体太小有关(该患者的椎体矢状径仅为 15mm),该患者使用外径为 11mm 的环锯后旋入 BAK 融合器术后拍片发现 BAK 融合器已有一半沉入椎体内,为避免继续下沉,嘱减少颈部活动,颈围固定 3 个月后随访拍片未见继续下沉,且已获得骨性融合。故对于椎体较小者(椎体矢状径小于 18mm),直径(12mm)的 BAK 融合器应慎用,当然也

可考虑选用小型号的 BAK 融合器(如直径为 10mm 等)。另外对于伴有骨质疏松的患者该手术方式亦应慎用,因为伴有骨质疏松者容易发生塌陷及剪切下沉。

本组采用环锯减压 BAK 融合器植入的病例术后存在 Cobb 角变小,且统计学分析有显著性差异,提示可能与脊柱的前柱结构薄弱容易压缩,而后柱结构有小关节的支撑等不易压缩有关。另外还可能与施术节段撑开不够、BAK 融合器本身无撑开作用及未使用配套器械中的撑开装置有关,有待改进。可以考虑在环锯减压前预先撑开椎间隙,再行环锯减压和植入 BAK 融合器,这样可使前柱高度的丢失有所减小。在置入 BAK 融合器时使 BAK 融合器前缘与椎体前缘皮质相平,充分利用椎体皮质骨的支撑作用,也可减少前柱高度的丢失^[6]。椎间高度和颈椎前弯度的观测属近期观测,远期各项指标是否会变小、颈椎退变是否会加速及远期疗效等尚待进一步观测。

常规颈椎前路植骨融合术后和随访期间还存在植骨块脱出、骨不连等问题,即使术后都用头颈胸石膏固定 3 个月,仍有松动脱出的情况发生^[7]。本组手术病人术后及随访期间未见有 BAK 融合器松动及脱出情况,术后 2 周时患者的颈部酸痛、僵硬、沉重感等症状有明显的缓解,说明采用颈前路环锯减压后 BAK 融合器植入融合手术也具有即刻稳定作用,施术节段术后获得即刻稳定作用后,大大减少了植入物 BAK 融合器脱出的可能性。本组病人中 36 例术后 6 个月复诊时拍片发现 BAK 融合器与椎体有融合征象,未发现 BAK 融合器与骨界面出现透亮区,说明椎体与 BAK 融合器之间没有异常活动,即无假关节形成,且术后 1 年随访时有 6 例在 BAK 融合器前缘出现骨桥,至终访时已有 9 例出现骨桥。本组病人随访结果显示该术式疗效优良率为 72.5%,与国内外文献的报道基本一致^[8,9]。

颈椎前路环锯减压 BAK 融合器植入融合手术的注意点:(1)采用 BAK 融合器椎体矢状径的直径不能太小,至少应在 18mm 以上,否则有损伤脊髓的危险。当然对于椎体太小者可采用小型号的 BAK 融合器,以植入物的长度不超过椎体矢状径的 2/3 为妥。(2)对于合并有骨质疏松的患者,本手术方式应慎用,因为合并有骨质疏松者容易发生椎体剪切下沉。(3)手术时应注意对减压孔周壁骨质的保护,因为减压孔周壁是构成植入物压应力的主要支撑

面, 应注意在刮除减压孔底部致压物提升刮匙时不可将减压孔周壁骨质一并刮除, 否则易致植入物脱出。

参考文献

- 1 徐印坎, 张文明, 吕士才, 等. 环锯法治疗脊髓型颈椎病. 中华骨科杂志, 1982, 2(1): 2-5.
- 2 Yonenobo K, Fuji T, Ono K, et al. Choice of surgical treatment for multisegmental cervical spondylotic myelopathy. Spine, 1985, 10: 711-716.
- 3 Senter HJ, Kortyna R, Kemp WR. Anterior cervical discectomy with hydroxylapatite fusion. Neurosurgery, 1989, 25: 39-42.
- 4 刘锦波, 唐天骝, 杨惠林. 颈椎椎间异体骨螺纹融合支架的设计和

- 临床应用. 中华骨科杂志, 1999, 19(6): 325-327.
- 5 Harris IE, Weinstein SL. Long-term follow up of patients with grade II and IV spondylolisthesis. J Bone Joint Surg, 1987, 69A: 960-968.
- 6 Matge G, Lecler T A. Rational for interbody fusion with threaded titanium cages at cervical and lumbar levels(Results on 357 cases). Acta Neurochir (wien), 2000, 142: 425-434.
- 7 蔡钦林, 王少波, 李万, 等. 颈椎病手术并发症的防治. 中国脊柱脊髓杂志, 1995, 5(5): 200.
- 8 陈其昕, 陈维善, 徐少文, 等. BAK 在颈椎前路手术中的应用. 中国矫形外科杂志, 1999, 6(9): 643-646.
- 9 Lopez Oliva Munoz F, Garcia de las Heras B, Concejero Lopez V, et al. Comparison of three techniques of anterior fusion in single level cervical disc herniation. Eur Spine J, 1998, 7(6): 512-516.

(收稿: 2001-02-10 编辑: 李为农)

• 病例报告 •

脆性骨质硬化症 1 例报告

杨晓敏 张志恒 刘丽
(沧州中西医结合医院, 河北 沧州 061001)

患儿男性, 8 岁, 河北沧县东唐人。自幼抱养, 头颅较正常儿童大, 棱角明显, 一岁囟门闭合, 说话、走路、智力与正常儿童相近。3 岁时在天津市某医院诊断脑积水, 未行治疗。6 岁上学, 识字能力差, 计算能力强, 一年级能口算四位数的加、减法。一年级下半年和同学玩单腿跳, 右股骨干骨折, 住我院骨科治疗。

入院检查: 发育、营养可, 智力正常, 方颅, 头周径 61cm, 叩无破壶音及落日眼征, 睑结膜苍白, 视力正常。心肺(-), 腹软, 肝肋下 3cm, 脾肋下 4cm, 质软无压痛。四肢肌力、肌张力等大致正常, 未引出病理征。诊断: 右股骨上 1/3 处骨折, 行内固定治疗。术中见骨质坚硬而脆、骨断面呈灰白色, 骨髓腔闭塞, 术后诊断脆性骨质硬化症。3 个月后骨质愈合良好。

一年后, 其父轻打患儿屁股, 再次骨折。第二次住院, 患儿左眼视力减退。仍行内固定治疗, 愈合良好。

2000 年 6 月自己跑步滑倒致骨折, 第三次住院。患儿视力障碍加重, 右耳听力减退。

神经科会诊检查所见: 发育、营养可, 检查配合, 心肺(-), 腹软, 肝、脾肋下 3 指, 质软无压痛。智力、定向力、计算力可。方颅, 周径 62cm, 视力左眼一米数指, 10 米外看不清人的面目。睑结膜、眼底视网膜苍白, 视乳头色浅边界清。外耳道通畅, 右耳骨、气导明显减弱。颈软, 感觉正常。双上肢肌力等正常, 双下肢石膏裤衩固定, 可见轻度肌萎缩, 肌力不能判定。病理征(-)。右股骨 X 线片示上 1/3 处骨折, 骨质致密, 骨髓腔消失。头部 CT 为骨皮质增厚, 交通性脑积水。胸、腹部核磁共振所示: 除肝、脾肿大外余未见异常。血常规贫血、中性粒细胞减少。出、凝血时间正常, 尿、便常规、肝功能等正常。

讨论 脆性骨质硬化症, 又名大理石样骨病或 Alberschönberg 病, 为一罕见的家族性先天性骨病。分为两型, 一

型为恶性型, 属常染色体隐性遗传, 多于出生后不久出现症状, 往往在一岁内死亡。另一型为良性型, 属常染色体显性遗传, 症状较轻, 有时在 X 线检查时被发现, 病人可长期生存^[1]。本例患儿幼年发病, 骨骼受累广泛, 病情进展迅速, 应为恶性型。本病临床表现骨质受累广泛, 可引起多种症状, 在良、恶性两型中症状轻重不同, 一般受累之骨质坚硬而脆, 可因轻微外伤或用力引起病理性骨折。骨质愈合多无困难, 而易发生畸形。由于骨髓腔狭窄、闭塞消失, 造血功能低下, 而导致进行性贫血, 常伴有骨髓外造血, 淋巴结、肝、脾肿大。血中白细胞和血小板亦明显减少, 易致患者继发感染、骨髓炎及出血症状^[2]。当颅底骨加厚压迫颅神经通道时, 可招致视神经萎缩、视力减退、甚至失明。当中、内耳骨受累可引起耳聋。三叉神经受累, 嗅觉丧失, 面神经麻痹等也有报导^[3]。重症婴儿由于脑脊液循环障碍可发生脑积水, 而临床少见落日眼征和叩呈破壶音等。该患儿根据临床表现及 X 线显示骨骼致密硬化, 失去原有结构等, 可诊为大理石样骨病^[4]。其病因与钙磷代谢障碍、甲状旁腺生长分泌无大关系。多数人认为本病与免疫缺陷有关, 是由破骨细胞功能不良所致。骨髓细胞组织中缺乏某种物质, 这种物质能启动胸腺, 使之发挥制造免疫细胞功能^[5]。本病治疗除输血、抗感染、脾切除等对症治疗外, 目前正在试用骨髓移植疗法治疗, 可收到一定疗效。

参考文献

- 1 董郡. 病理学. 北京: 人民卫生出版社, 1996. 878-880.
- 2 褚福棠, 吴瑞萍, 胡亚美. 实用儿科学. 第 4 版. 北京: 人民卫生出版社, 1991. 1231-1232.
- 3 李齐. 石骨症 56 例综合报告. 中华儿科杂志, 1998, (3) 18: 157.
- 4 曹来宪. 进行性发育不良症. 中华放射学杂志, 1982, 16(3): 175.
- 5 朱宪彝. 代谢性骨病学. 天津: 天津科学技术出版社, 1989. 439-446.

(收稿: 2001-04-13 编辑: 李为农)