

牵引顶升式外固定架治疗胸腰椎压缩性骨折

黄孝舟 陈翔欧 陈宏斌 王素琴
(巢湖地区骨科医院, 安徽 巢湖 238000)

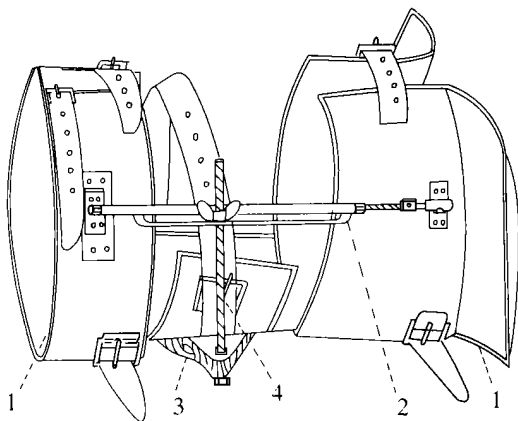
自 1988 年 10 月我们开始研制一种病人可早期携带下地活动, 并能自身调节的脊柱外固定支架, 治疗胸腰椎压缩性骨折 84 例, 效果良好, 报告如下:

1 临床资料

84 例中男 56 例, 女 28 例; 年龄 19~67 岁; T₁₀6 例, T₁₁8 例, T₁₂25 例, L₁26 例, L₂12 例, 多发性压缩性骨折 7 例 (T₁₁L₂3 例, T₁₂L₁3 例)。椎体有侧方压缩的 28 例。84 例有 64 例为单纯性压缩性骨折, 其中稳定性胸腰椎压缩性骨折 30 例, 不稳定性压缩性骨折 34 例。压缩性骨折伴不全截瘫 14 例, 伴完全截瘫 6 例。

2 治疗方法

2.1 机械结构及功能 支撑板四块, 由皮革加海绵制成。并配有皮带固定, 上两块支撑板放置于胸壁与腋窝, 下两块固定在骨盆上。调节螺杆二根。由带有边槽的螺母与螺栓制成。螺杆两头借活动关节与上下四块支撑板连接固定, 安装方便, 其调节螺母上的边槽可安装顶升伤椎复位的升降杆。顶升板一只。由 4mm 厚的弹性塑料板加海绵皮革制成。顶升板对准伤椎棘突的部位, 通过调节升降杆, 逐渐顶压伤椎复位。升降杆 2 根, 由直径 8mm 不锈钢螺栓制成, 它把顶升板与调节螺杆连在一起, 通过拧动螺母, 使升降杆自动移动, 达到顶升伤椎复位。此外, 升降杆只能在调节螺杆槽内移动固定, 便于顶升板根据不同的伤椎复位需要作上下移动。(见图 1)。



1. 支撑板 2. 调节螺杆 3. 顶升板 4. 升降杆

图 1 牵引顶升式脊柱外固定架结构示意图

2.2 临床操作及原理

2.2.1 安装外固定架 将上下支撑板用皮带固定于病人的骨盆和胸壁腋窝, 安装调节螺杆连接上下支撑板, 将顶升板对准伤椎棘突的部位, 用升降杆贯穿连接顶升板与调节螺杆。

2.2.2 牵引 调节延长螺杆, 通过骨盆和胸壁腋窝的支撑板受力, 将脊柱缓慢地牵伸, 使压缩的椎体膨胀复位。

2.2.3 顶升 调节升降杆使顶升板对准伤椎向前顶升, 由于顶升使椎体前缘前纵韧带拉伸紧张, 椎间隙增大, 牵拉受压缩椎体前缘张开复位。

2.2.4 顶升与牵引交替进行 我们在复位过程中是牵引后顶升, 再牵引再顶升, 相互交替进行, 由于顶升使脊柱后伸, 再牵引使脊柱后伸牵引, 这样相互作用产生了较强的后伸牵引力, 有利于椎体膨胀复位。对脊柱损伤的不稳定性压缩性骨折, 我们主要是通过牵引复位, 辅以少量的顶升以维持脊柱后伸位, 防止由于顶升致破碎椎板前移损伤脊髓。对于有侧方压缩的椎体骨折, 我们调节延长受压缩一侧螺杆, 使压缩一侧椎体张开复位, 复位时不用麻醉, 如出现下肢神经功能损伤症状, 立即停止复位, 并行松懈。

3 治疗结果

84 例屈曲型压缩性骨折, 椎体高度平均恢复 87%, 伴有侧方压缩的椎体骨折, 侧方压缩平均恢复 91%。20 例不全截瘫和完全截瘫的脊柱骨折病人用此外固定支架复位固定后, 神经功能恢复按 Frankel^[1] 标准分类, 复位固定前, A 级 6 例, B 级 4 例, C 级 6 例, D 级 4 例。复位固定后 1~6 周复查, A 级 4 例, B 级 2 例, C 级 3 例, D 级 5 例, E 级 6 例。无一例神经功能损害加重。84 例随访 56 例, 随访时间 8 月~4 年, 平均 1 年 8 个月, 其中 48 例病人腰背部疼痛消失, 恢复原来的工作。8 例病人偶有腰背部轻度疼痛, 但仍能坚持上班。

4 讨论

近年来有人设计出顶升复位器械^[2], 以及可携带自身调节复位外固定支具^[3] 治疗胸腰椎压缩性骨折。但上述支具只能从一个方面进行复位, 或通过牵引复位, 或通过顶升复位, 目前尚没有一种既能行牵引复位, 又能行顶升复位并能起固定作用的外固定支架。

按生物力学原理, 矫正单纯脊柱弯曲畸形可以通过牵引脊柱, 也可从侧方推挤弯曲的顶端。矫正用的力必须在对侧用等值力平衡。但对于矫正屈曲型压缩性骨折所致脊柱弯曲畸形是通过哪种方法复位有效省力, 即牵引复位好, 还是在屈曲顶端推挤复位效果, 此取决于这些作用力到弯曲中心距离, 即力臂决定的。对于严重胸腰椎骨折致脊柱明显弯曲畸形者, 我们先调节螺杆牵引复位, 待弯曲得到部分矫正后, 残余轻度畸形再行顶升复位方法矫正。由于此支架可用两种方法同时复位, 所以复位有效省力, 减少了支撑板对皮肤压迫, 未出现腋窝部支撑板对臂丛神经压迫性损伤表现。

根据我们应用初步体会, 此支架主要适用于胸腰屈曲型压缩性骨折, 包括某些不全截瘫和完全截瘫的病人。但是对于 X 线或 CT 片示椎管内有骨块, 以及不全截瘫病人入院后进行性加重者应视为禁忌症, 因牵引顶升复位有可能加重脊

髓损伤。此支架应用的主要并发症是伤椎棘突处压疮,是顶升板压迫皮肤坏死所致。本组病例出现 5 例,经换药和坏死组织切除缝合后愈合。此并发症可通过加厚顶升板海绵,增加顶升板的弹性来避免之。本组后期病例未出现压疮。

参考文献

[1] Frankel HL, Hancock Do, HgsLopG, et al. The value of psotural re

duction in the initial management of closed injuries of the spine with paraplegia and tetraplegia part. J paraplegia, 1969, 7: 179.

[2] 梁博柱. 顶升复位治疗胸腰椎屈曲型骨折. 骨与关节损伤杂志, 1990, 1(1): 22-23.

[3] 官文清, 顾云伍, 张铁良, 等. 应用自身调节体外复位固定支具治疗胸腰椎压缩性骨折. 中华骨科杂志, 1990, 4(4): 287-289.

(编辑:程爱华)

单侧多功能外固定支架治疗严重开放性胫腓骨骨折

张力成 潘可平

(瑞安市人民医院, 浙江 瑞安 325200)

1993 年以来我们使用单侧多功能外固定支架治疗 218 例开放性胫腓骨骨折病人, 并通过早期植骨而克服了骨折不愈合或延迟愈合的缺点, 效果满意。现报告如下。

1 临床资料

218 例依 Gustilo 骨折分型 III 型骨折的有 71 例, 除外累及踝关节的骨折、合并股骨骨折及足部骨折的病人后, 其余 56 例病人为我们的研究对象。其中 35 例男性, 21 例女性, 平均年龄 33.8 岁(21~ 64 岁)。

2 治疗方法

手术在常规麻醉下依外科无菌操作原则进行。软组织进行彻底的清创, 选择小切口, 骨折在直视下复位, 再在骨折远端适当部位(通常在骨折端两端 4cm 以外) 根据外固定支架孔眼位置选择穿针部位。针进出口处的皮肤要切开, 防止针眼过紧。术后病人抬高患肢, 术后两天换药后每天换药至拆线。术后 24 小时鼓励病人做主被动踝关节的活动; 并鼓励病人早期负重。出院后定期回院复诊, 以更换敷料, 保持针眼清洁, 并防止螺丝支架松动。

4 例骨缺损病人术后 4 至 6 周给予了植骨; 另有 7 例病人于六周后也给予了自体髂骨植骨术。

骨折完全愈合后, 拆除外固定支架。

3 结果

治疗 56 例病人随访了 7~ 21 个月, 平均 12.8 个月。平均负重时间 4.6 周(3~ 9 周)。共 11 例病人分别于术后 4~ 6 周时给予自体髂骨植骨术。56 例平均愈合时间 21 周(16~ 42 周)。

随访中以成角小于 10°, 短缩小于 1cm, 关节活动恢复满意者为优 38 例。6 例病人成角大于 15°; 5 例病人短缩大于 2cm; 7 例病人踝关节活动轻微受限。

9 例病人 II 期缝合创口, 5 例需要皮瓣转移覆盖。1 例创口开放未缝合的病人肉芽上皮化后, 自行愈合。50 例病人创口 4 周内愈合, 其他 6 例病人也在 6 周内愈合。

10 例有轻微的针眼感染, 表现为针眼红肿, 并有少量脓性渗出, 但使用抗生素, 并每天换药后好转, 无严重的针眼感染发生, 也无并发骨髓炎的发生。

无神经损伤, 肢体长期肿胀等并发症。

4 讨论

开放性骨折不同于闭合骨折, 其伤情复杂, 有发生感染和坏死的危险。应力求处理从速, 尽量少增加原有创伤。在骨折固定上应在满意以下 5 项目目标的前提下, 固定方法愈简单愈好^[1]: (1) 清除骨折端对皮肤的威胁; (2) 减少污染扩散的机会; (3) 便于软组织损伤的处理; (4) 便于创口的闭合; (5) 为晚期处理打好基础。而严重的 Gustilo III 型骨折往往软组织损伤极为严重, 或骨折粉碎而无法以较简单的内固定处理。因此骨外固定几乎是唯一可选择的方法, 从而使一些在以往难以保留的肢体得到了挽救^[1, 2]。

单侧多功能外固定支架能提供牢固而稳定的固定, 因此能允许病人早期做近远侧关节的活动, 以利于消肿及关节软骨面的营养, 减少关节僵硬, 肌肉萎缩或骨质疏松的发生。且离床下地负重活动早, 本组平均 4.6 周, 早于钢板螺丝固定的病人而利于肢体功能的早期恢复。

严重的开放性骨折清创后, 对一些无把握的就诊晚、污染重、判断差、病情危的创口应保持开放, 在二、三日内密切观察, 需要时要反复清创直到伤口可以闭合。这种处理往往和骨折的处理发生矛盾。而外固定支架的架空固定方式却能很好地解决这一矛盾。本组 9 例行 II 期创口缝合术的病人在外固定支架下换药、缝合极为方便。另有 5 例病人做皮瓣转移术时, 也无需拆除外固定支架, 保证了骨折的固定^[3]。

合并动脉损伤的严重开放性骨折行血管吻合前应进行适当的骨关节支架重建。钢板内固定剥离过多的软组织, 会破坏或压迫侧支循环; 且钢板螺丝钉等异物有易引起并加重软组织、骨感染的可能, 使得血管吻合失败。外固定支架则无需剥离软组织且进针部位多能尽量远离软组织损伤处及骨折部位, 从而避免了上述问题。

外固定支架固定无需象钢板固定那样剥离骨折端过多的骨膜而破坏骨折端的滋养小血管, 影响骨折的愈合。而且我们对四例伴骨缺损的病人伤后 4 至 6 周时给予了早期植骨。另有 7 例病人在术后 6 周时仍存在伤处局部的疼痛, 患肢的轴向叩击痛及 X 线提示无骨折愈合征象, 因此我们也给予了植骨。这种方法明显缩短了骨愈合的时间^[3]。本组 56 例病人无一例发生不愈合。

参考文献

[1] 王亦璁. 如何掌握开放骨折的治疗原则. 中华骨科杂志, 1997, 17(7): 467~ 69.