

胫前皮肤缺损的筋膜皮瓣的合理设计

谭伦 查茂盛 郭勇

(自贡市第四人民医院,四川 自贡 643000)

胫前皮肤缺损伴骨外露或骨髓炎的皮肤覆盖是一难题。筋膜皮瓣有简单,损伤小,成功率高,抗感染力强等优点。筋膜皮瓣类型很多,选择手术方式和皮瓣类型仍有很多分歧^[1~4]。我们收治 12 例胫骨外露,根据局部情况,解剖学基础合理选择筋膜皮瓣类型进行治疗,获得好的效果,现报道如下。

1 临床资料

1.1 一般资料 本组 12 例中男 9 例,女 3 例;年龄 27~56 岁;7 例开放性胫骨骨折伴胫前缺血二期筋膜皮瓣治疗,3 例为胫骨骨折内固定术后皮肤缺损,2 例为开放性骨折后胫骨骨髓炎的贴骨不稳定瘢痕;3 例为 2 个单蒂筋膜皮瓣,2 例为双蒂桥式筋膜皮瓣,5 例为单蒂筋膜皮瓣,其中 2 例为逆行筋膜皮瓣,2 例为旋转岛状筋膜皮瓣;旋转角度 60°~120°,皮瓣最大面积 13cm×7.5cm,最小面积 5cm×3cm;11 例皮瓣全部成活,1 例皮瓣远端皮缘少许发黑。

1.2 缺血部位与筋膜皮瓣类型 胫前上 1/3 缺血 3 例,均行单蒂逆行筋膜皮瓣;胫前中 1/3 缺血 5 例,单蒂逆行筋膜皮瓣 2 例,单蒂逆行 1 例,双蒂桥式 1 例,单蒂对偶皮瓣 1 例;胫前下 1/3 缺血 4 例,单蒂逆行筋膜皮瓣 2 例,旋转岛状筋膜皮瓣 2 例。

1.3 缺血形状与筋膜皮瓣类型 纵长形缺血 6 例行单蒂逆行筋膜皮瓣 3 例,单蒂逆行 2 例,双蒂桥式皮瓣 1 例;斜形皮肤缺损 4 例,行单蒂逆行 2 例,单蒂逆行和旋转岛状筋膜皮瓣各 1 例;横形皮肤缺损 2 例,单蒂对偶皮瓣和旋转岛状筋膜皮瓣各 1 例。

2 手术设计及方法

2.1 筋膜皮瓣的设计 筋膜皮瓣的设计应充分考虑清创后创面的大小、部位、形状和筋膜皮瓣蒂部的血流供应。依创面大小及所需转移的部位划出皮瓣大小和蒂的长度。蒂部应包括膝降动脉或腓浅动脉或胫后动脉、胫前动脉、腓动脉的皮支,以保证皮瓣的血供,随意型筋膜皮瓣长宽比例不能超过 3:1。

2.2 手术方法 皮瓣切取时按切口线全层切开皮瓣边缘至肌肉表面,保留蒂部皮肤、皮下和深筋膜,必要时可切开蒂部皮肤层,于深筋膜下向两侧剥离至所需宽度和长度的皮蒂。

2.3 皮瓣转移覆盖骨外露,供皮瓣区全厚或中厚皮片植皮。

3 讨论

由于筋膜皮瓣有手术简单,损伤轻,成功率高,抗感染力强,外观美观,不牺牲重要的血管等优点,故普遍接受筋膜皮瓣治疗胫前缺血伴骨外露和骨髓炎。但选择手术方式和皮瓣类型上仍有分歧^[1~4],我们对 12 例小腿筋膜皮瓣的合理设计与应用于胫前缺血,获得了好的效果,认为合理设计筋膜皮瓣

是手术成功的关键。

3.1 皮肤的血供特点决定皮瓣的选择 筋膜皮瓣的血供来源于蒂部的深筋膜和皮肤,血供来自于肌皮动脉和肌间隔来的穿动脉组成的深筋膜深浅层的血管网^[3];小腿内上侧皮肤血供主要来源于膝降动脉^[5];小腿内侧中下区皮肤血供来源于胫后动脉向内侧发出的 2~7 皮支;小腿前区皮肤血供主要来自胫前动脉皮支,有 1~5 支集中在小腿上 1/2 部;小腿前下方皮肤血供主要来自于腓浅动脉;小腿后外侧皮肤由腓动脉从后外侧肌间隔穿出皮支支配,且腓动脉终末支与胫前动脉,胫后动脉有较粗的吻合支^[5];小腿后皮肤血供主要来自 动脉皮支: 窝外侧动脉, 窝中间皮动脉和 窝内侧皮动脉,一些小的肌皮动脉并互相吻合构成小腿后上部动脉血管网。由肌间隔的穿动脉(皮支)和直接皮动脉进入皮肤为一个点,临床上可以此点制作成顺行、逆行、旋转岛状筋膜皮瓣。膝降动脉和腓浅动脉在皮下走行距离较长,其血供是从近端向远侧分布,适合于做成顺行筋膜皮瓣,不宜做成逆行筋膜皮瓣。

3.2 皮肤缺损的形状决定皮瓣设计 横行皮肤缺损适合单蒂对偶皮瓣修复,一个外侧的顺行筋膜皮瓣与一个内侧逆行筋膜皮瓣的联合应用(图 1);纵行皮肤缺损适宜选择单蒂筋膜皮瓣、桥式皮瓣、旋转岛状筋膜皮瓣(图 2);斜形皮肤缺损适宜选择单蒂筋膜皮瓣(图 3);皮瓣轴点需覆盖肌间隔,以确保获得筋膜的穿动脉和皮支。

3.3 皮肤的选择 作为皮瓣必须是创面附近、无挫伤、健康的皮肤,避免切取踝部皮肤做成皮瓣,以免骨露、肌腱外露,也应避免切取膝关节附近皮肤,以免影响膝关节功能,胫骨前正中筋膜皮肤不适合作为皮瓣移位。

3.4 皮肤缺损的部位与皮瓣的选择 胫前上 1/3 缺血由于血供从近向远分布,也避免切取踝部皮肤,故主要顺行筋膜皮瓣;胫前中 1/3 缺血选顺行皮瓣或桥式皮瓣较逆行皮瓣优点多;胫前下 1/3 缺血由于顺行皮瓣必须切取踝关节附近的皮肤,影响踝关节功能,故适合选择逆行单蒂皮瓣和旋转岛状筋膜皮瓣。

3.5 皮肤缺损大小与皮瓣的选择 皮肤缺损小可行桥式筋膜皮瓣和单蒂筋膜皮瓣,皮肤缺损大可行单蒂对偶双皮瓣,旋转岛状筋膜皮瓣。

4 结论

筋膜皮瓣已广泛用于治疗胫前皮肤缺损,只有合理的设计筋膜皮瓣才能提高其成功率。必须充分考虑小腿皮肤血供特点,皮肤缺损的部位、形状、大小以及可利用皮肤的健康情况,决定是否行单蒂顺行、逆行、双蒂桥式、单蒂双皮瓣以及旋转岛状筋膜皮瓣。皮瓣的蒂必须覆盖肌间隔的穿动脉或肌皮动脉,以保证充分的血供,保证手术的成功。

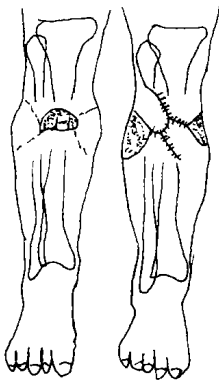


图 1 横形缺损的修复

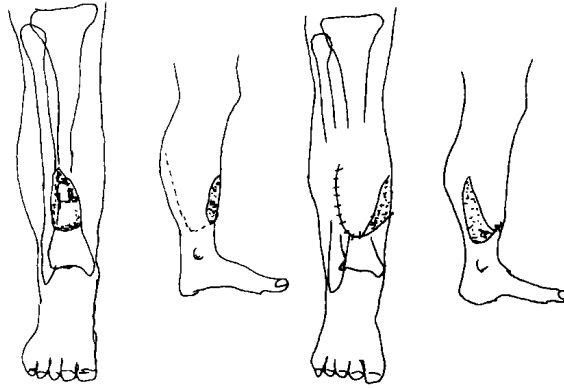


图 2 纵行缺损的修复

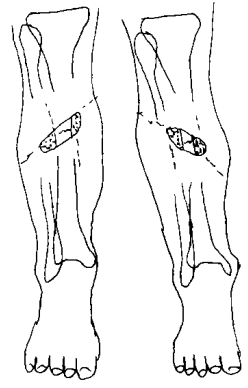


图 3 斜形缺损的修复

参考文献

- [1] Dean J, Cole M. D, et al. A sequential protocol for management of severe open tibial fracture. Clin Orthop, 1995, 315: 84-103.
- [2] 韩岩, 等. 小腿后侧逆行筋膜皮瓣修复胫前软组织缺损. 中华显微外科, 1995, 18(4): 291.
- [3] 谭伦, 等. 筋膜皮瓣治疗开放性骨折的皮肤缺损. 中华显微外科, 1991, 14(4): 230.
- [4] 郭文荣, 等. 小腿双蒂筋膜皮瓣治疗小腿慢性溃疡伴骨外露. 中华显微外科, 1994, 17(3): 183.
- [5] 高士濂主编. 小腿皮肤血供解剖. 实用解剖学·四肢分册(下肢). 上海: 上海科技出版社, 1985. 224-241.

(收稿: 1998-04-21 编辑: 李为农)

学习园地

下颌骨髁状突骨折的治疗

余少秋¹ 徐保华²

(1. 汕头市金园區中医医院, 广东 汕头 515031; 2. 华西医科大学口腔医学院, 四川 成都)

下颌骨髁状突是下颌骨骨折的常见发病区, 占下颌骨骨折的 8% ~ 35%^[1]。自 1805 年 Desaut 最早发表有关髁状突骨折治疗的观点, 190 多年来, 随着对骨折认识加深, 诊断和治疗手段也不断发展, 但在治疗方法选择上, 仍存在颇多争议。

1 髁状突骨折的诊断和分类

随 X 线片技术广泛应用, 尤其 CT 和 MRI 临床应用, 下颌骨髁状突骨折诊断并不困难。借助 X 线片检查, 髁状突骨折分类有两种:

(1) 按骨折线高低: 髁头骨折(高位骨折); 髁颈骨折(中位骨折); 髁状突基部骨折(低位骨折)。

(2) 髁状突与关节凹位置关系: 无移位骨折、移位骨折、脱位骨折。

另外, 髁头骨折又分水平、垂直、压缩骨折三种。髁颈及髁状突基部骨折分髁状突内侧移位骨折、外侧移位骨折、成角骨折及无移位骨折四种。

2 髁状突骨折的治疗

2.1 保守治疗

(1) 治疗方法: 牙弓夹板、颌间固定; 分夜间固定、可咀嚼固定和持续固

定。适用于骨折移位不大, 咬合关系良好者的治疗。牙弓夹板、颌间牵引: 在患侧后牙早接触面放置橡皮垫, 并在正中关系上作颌间弹性牵引, 适用于骨折后咬合紊乱者, 通常儿童需牵引固定 2 周, 成人 3 ~ 4 周。口外颌间弹性牵引: 适用于儿童、无牙、牙周情况差及精神病患者。理疗及功能锻炼: 一致认为术后理疗和功能锻炼是不可少的, 应在固定拆除后即进行, 并持续 3 个月^[2]。

(2) 适应症: 无移位或移位少的髁状突骨折; 儿童患者。国内外多数学者认为儿童髁状突骨折后髁头的改建是广泛的明显的^[3], 其髁状突软骨存在细胞增加活力的基因导向, 故新形成髁头可逐渐代替原髁头; 移位或脱位骨折, 保守治疗可获得满意咬合关系及下颌功能运动者; 病员不愿接受手术治疗者。

2.2 手术治疗

(1) 方法: 手术复位内固定: 切开复位进路有耳前切口、颌下切口、口内进路、下颌后切口、皱纹切除术切口等。

内固定方法: 钢丝、针、螺钉和夹板广泛应用于髁状突骨折后内固定。内固定操作困难, 且髁状突骨折处翼外肌牵拉力大, 内固定材料的强度和生物性能也存在问题, 术后配合 2 周以上颌间栓丝固定十分必要。

(2) 手术复位适应症: 手术复位绝对适应症: 髁头脱位进入颅中凹; 保守治疗失败, 咬合紊乱或颌功能障碍; 髁突外侧脱位; 体内异物。

手术复位相对适应症: 髁头关节凹外脱位及咬合紊乱; 局部原因影响牙弓夹板颌间固定, 如牙周病患; 全身因素影响, 如精神疾患、颅脑并发症; 伴发骨折需在同部位进行手术治疗。

参考文献

- [1] 吴象根, 洪民. 下颌骨髁状突骨折诊断和治疗回顾与展望. 中华口腔医学杂志, 1991, 26: 312-314.
- [2] Robert V, et al. Condylar fractures: Non-surgical management. J Oral Maxillofac Surg, 1994, 52: 1185
- [3] Sven Erih, et al. Pediatric condylar fractures: A log-term follow-up study of 55 patients. J Oral Maxillofac Surg, 1993, 51: 1302 (编辑: 李为农)