足弓的生物力学原理及其临床应用

俞学中　袁中兴　夏贤良　高丽娜　李永才*　仇永芳**
浙江医科大学附属第二医院（杭州 310009）

【摘要】　目的　分析足弓的生物力学原理及在临床的应用。**方法**　采用二次抛物拱的原理来分析和计算足部纵弓的受力状态。**结果**　跖筋膜相当于抛物拱的拉杆，足部的诸骨组成了内、外侧纵弓，有拉杆的抛物拱稳定，无拉杆的不稳定，后者的受力由拱变成梁的受力。从 240 只马蹄足三关节融合术后，复查到 156 只足，其中 34 例在三关节融合时切断跖筋膜，石膏固定 3 个月拆除后下地步行，1～2 年后出现步行疼痛，中跗关节着地行走，足弓消失。其中 18 例重做三关节融合，跖筋膜紧束，10 例作跟骨截骨，跖筋膜重建术，效果满意。**结论**　要使三关节融合术取得满意效果，必须做到重建弓，正确处理跖筋膜，达到周围肌力的平衡。

【关键词】　足弓　二次抛物拱　三关节融合术　生物力学

Biomechanical Mechanism of Arcus Plantaris and Its Clinical Application *The Second Affiliated Hospital of Zhejiang Medical University* (*Hangzhou* 310009) *Yu Xuezhong*, *Yuan Zhongxing*, *Xia Xianliang*, *et al*

【Abstract】Aim To analyse the biomechanical mechanism of arcus plantaris and its clinical application. **Methods** The states of forces sustained by arcus plantaris were analysed and calculated, according to the mechanism of quadratic parabolic arch. **Results** It was shown that the aponeurosis plantaris corresponds to the pull rod of the arcus plantaris. The medial and lateral longitudinal arches formed by pedal bones were stable with the rod and instable without the rod. In the later condition, on loading, the force suffered from parabolic arch becomes a simple beam, and the arcus plantaris tends to disappear and flattened. Clinically, 240 feet with telipes equinus were treated with triple arthrodesis. In 34 feet out of reexamined 156 feet, the aponeurosis plantaris was cut in addition to the triple arthrodesis and immobilized with cast for 3 months. 1—2 years later, their arcus plantaris disappeared, pain on walking developed and some of them walked with midtarsal joint against the ground. Then, the triple arthrodesis and shortening of the aponeurosis plantaris were applied in 18 feet out of them, and osteotomy of calcaneus and reconstruction of aponeurosis plantaris in 10 feet out of them, with satisfactory effectiveness. **Conclusion** In order to achieve the satisfactory therapeutic effect of the triple arthrodesis, the arcus plantaris should be reestablished and the aponeurosis plantaris should be accurately treated for the balance of the force of the surrounding muscles.

【Key words】 Arcus plantaris　Quadratic parabolic arch　Triple arthrodesis　Biomechanics

本文以足弓的受力分析为基础，指出在足的矫形术中，常见的三关节融合术中应引起重视的问题。

临床资料

我院从 1971～1990 年间，共收小儿麻痹症足部畸形者 229 例，其中 11 例为双侧性，共计 240 只足。畸形情况如下：单纯足下垂 84 只，下垂伴内翻 129 只，下垂伴外翻 9 只，下垂伴高弓 16 只，连枷足 2 只。年龄 14～40 岁。获 1～17 年的随访者 156 只足，其中用 Ryerson 氏术者 112 只，其余 44 例用 Lambrinudi 氏手术，这其中高弓马蹄 16 只，僵硬马蹄 18 只。现将随访 156 只足中结果不好的说明如下：根据中国儿麻研究会颁布的小儿麻痹症下肢畸形病人的

* 浙江省台湾同胞医院
** 交通部宁波港务局职工医院

治愈标准来衡量：步行时截骨面疼痛外侧胼底形成 52 只足，行走不稳，假关节形成，步行困难者 34 只足，畸形复发 4 只足，后两者为 38 只足，为严重的缺陷，38 例中的 34 例，术前为严重的马蹄内翻，为保持足部外观上的不缩短，尽量减少截骨程度，而获得矫形效果，在三关节融合的同时作跟腱延长和跖筋膜切断术，石膏固定 3 个月，拆除后下地活动，摄片见位置正常。截骨面愈合好，开始步行无疼痛，久之觉疼痛，且不能行走，部分有中跗关节着地行走，足弓全部消失。这是因为跖筋膜切断以后，二次抛物拱失去拉杆，骨截面的弯矩过大，在足弓两端出现水平推力，在体重力的作用下，使拱的受力变成梁的受力，使足弓消失。Wright 等[3]指出：足部负载时，跖筋膜略被拉长，保持足弓的稳定，使足弓的内应力达到平衡。在跖筋膜不切断的情况下，抛物拱的两端有拉杆存在，则水平推力由拉杆来平衡，抛物拱在负载时的任何一个截面上只有和这点切线的平行分力，承受弯矩和剪应力大大减少，使截骨面稳定。

讨　论

足部的 26 块骨是一个统一的整体，尽管它的形态不同，不处于同一个平面上，但它却按照一定的空间布阵排列着。由跟骨、距骨、舟状骨、楔状骨、跖骨、趾骨组成内侧纵弓，各种数据的平均值为：弓高 35mm，其中部截面厚 24mm，宽 40mm，内侧纵弓的水平投影长 180mm；外侧纵弓由跟骨、骰骨、第五跖骨、趾骨组成，高 20mm，水平投影长 75mm，而中跗关节和跖骨又组成一个张力横弓，使受力分布均匀（见图 1）。由跟骨，第一、五跖骨，趾骨决定足的平面。由胫骨传递而来的体重力主要作用于内侧纵弓近端长度的本部位，即为距骨的胫骨关节面，它位于足弓的最高点，通过内、外侧纵弓和横弓把体重力分成：跟骨着地点占 51%，第 1 跖趾关节着地点占 35%，第五跖趾关节占 14%[1]。足弓的受力近似于结构力学上的二次抛物拱，它的方程为 $Y=ax^2+bx+c$[2]，年龄 20 岁，体重 60kg 的男子足弓受力的近似方程为 $Y=-7/162X^2$；正常的人，足弓不下陷是由于足内肌和足外肌的控制和跖筋膜的存在，跟腱、胫前、后肌，腓骨长短肌、伸趾肌均参与控制和防止足弓的下陷，跖筋膜起了重要的作用。它起于跟骨，向前越过所有的跗骨和跖趾关节下方，止于近节趾骨的跖侧面，跨越整个纵弓，能有效地防止足弓的下陷，有它存在，可以把足弓看成有拉杆的二次抛物拱，（见图 2），否则，即成为无拉杆的二次抛物拱（见图 3），这在足弓的受力计算上有很大的差别。

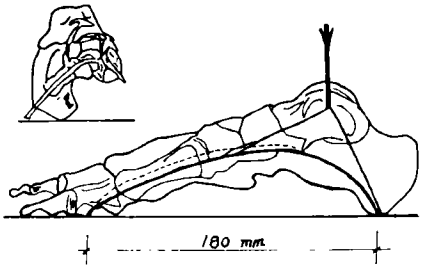

图 1　足弓的正常形态

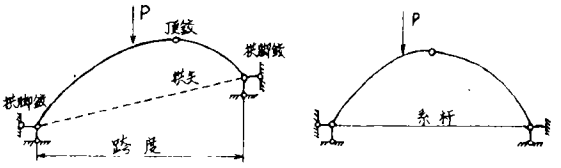

图 2　足弓受力的力学示意图



图 3　无拉杆时，任一截面上承受弯矩最后形成简梁造成足弓下陷

在三关节的手术中，我们要重建足弓又要使其稳定，就不能切断跖筋膜，要把因截骨后松弛的跖筋膜缝紧（见图 4），这个问题以前未

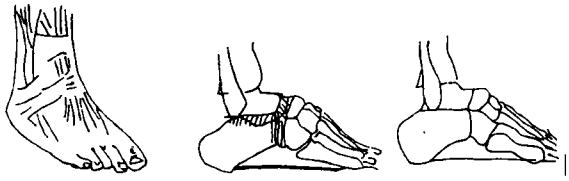

图 4　三关节融合术的常规切骨范围
应将松弛的跖筋膜拉紧缝合

加重视，从力学角度和临床实践来看，是一个极为重要的问题，对高弓马蹄足，在作三关节融合时，要适当延长跖筋膜。前述的 38 例病人中，10 例作跟骨截骨纠正其纵弓，跖筋膜重建术，18 例重作三关节融合术，跖筋膜紧束术，以上 28 例自觉效果良好，其余 10 例在观察中。要使三关节融合术取得满意的效果，必须做到重建弓，正确处理跖筋膜，达到周围肌力的平衡，这在足部的力学上十分重要。

参考文献

1. 浙江医科大学．人体解剖学讲义．杭州：浙江医科大学出版社，1965.16.
2. 全国高等工科院校教材．结构力学．北京：高等教育出版社，1980.27
3. Wright DG，Rennels DC. A study of the elastic properties of plantar fasia. J Bone Joint Surg，1964，46A：482
4. 浙江大学土木系．简明建筑结构设计手册．北京：中国建筑工业出版社，1980.141～145
5. 河北大学．骨伤生物力学讲义．保定：河北大学出版社，1983.121～132

（收稿：1997－01－30）

颈椎错缝致严重颈神经后根痛一例

冯　宇

空军总医院（北京 100036）

颈椎错缝可导致严重颈神经后根痛，按摩、牵引等保守治疗时间长，疗效差。笔者运用冯氏脊柱定点旋转复位法为主的综合治疗一例，取得明显疗效，报告如下。

患者，男，38 岁。1997 年 4 日 17 日因落枕行中医按摩手法治疗后 4 小时出现剧烈颈痛，卧床时疼痛加剧，向左上臂及肩背部放散，健手扶持左腕部，左上肢强迫上举不能下落；该体位持续 30 天，期间行按摩，牵引，封闭，甘露醇静点，服用多种止痛药无缓解，每日只能睡眠 3 小时。查体：左手桡侧皮肤痛觉减退，颈 5 棘突顺旋，关节囊肿胀，压痛阳性，左上肢强迫上举，颈部肌肉痉挛屈伸旋转活动受限，腱反射正常，霍夫曼氏征双侧阴性。X 线示：颈椎生理曲度直，序列差，颈 5、6 间隙狭窄，颈 4、5、6 椎体缘骨质增生。诊断：1、急性颈神经后根痛；2、颈椎病。治疗：予患者 20%甘露醇 200ml 静点 5 天（此间疼痛无缓解）后，行冯氏脊柱定点旋转复位法，纠正颈 5 旋转，治疗 10 小时后，颈肩痛锐减，无强迫体位，颈活动无受限，可正常卧床休息睡眠。1 周后症状消失，复查 X 线示颈椎序列较前改善，查体颈部屈伸、旋转功能活动恢复正常，双手痛觉对称无减退，关节囊不肿胀。

讨论　患者颈椎和椎间盘的退变引起椎间隙变窄，关节囊椎间韧带松弛，在此基础上不协调手法加重损伤，使颈椎失稳，错缝，破坏了颈椎间内在平衡也引起外在平衡相应改变，刺激压迫神经根致严重神经根水肿，肩臂疼痛剧烈。冯氏脊柱定点旋转复位法，纠正患椎偏歪，建立脊柱内外平衡，从而解除或改善与神经根关系及血运，减轻鞘膜囊形变和张力，使疼痛锐减。同时，使脊柱稳定，恢复椎体间力平衡。

（收稿：1997－12－01）