

手法复位钳夹固定治疗 双踝骨折下胫腓关节分离

河南省洛阳正骨医院(471013)张梦环

现将平乐郭氏正骨手法复位钳夹固定治疗双踝骨折下胫腓关节分离的经验整理如下。

治疗方法

1. 手法:患者仰卧整复床上,一助手握患足顺势牵引,二助手握小腿对抗牵拉。术者一手推小腿下段自内向外,另一手推足外侧及跟骨向内,同时一助手使足内收,双踝及距骨便一同复位。然后术者用双手掌根部对挤胫腓下连结处,使之靠拢更紧密。

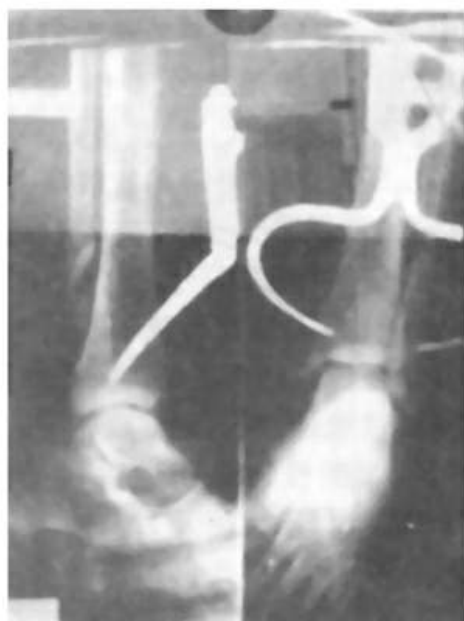
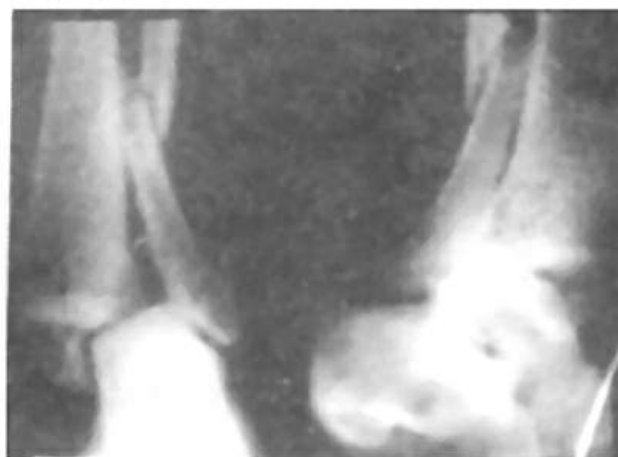
2. 固定:在维持牵引下行踝部常规消毒,用预先备好的消毒钳夹器具经皮内外侧钳夹。操作时首先定位,局麻,外侧钳夹尖对准腓骨远折端稍偏外后方;内侧钳夹尖对准内踝近折端,相当于胫距关节水平偏前些,对夹牵靠后固定钳夹螺丝,去除钳夹柄,以酒精纱布、无菌敷料包扎。注意钳夹时外侧钳夹点不可定于外踝的尖部,以防踝穴变窄。

3. 术后处理:患肢中立位小腿抬高约 20cm,作足趾伸屈活动。内服郭氏活血舒肝汤,祛瘀生新。1 周后内服三七接骨丸,活血接骨,作踝、膝关节功能活动促进气血畅通。3~4 周去除钳夹固定器,内服养血止痛丸。下床功能锻炼,外洗舒筋活血利节中药,或外用平乐正骨展筋酊。

病案举例

郑某,男,21 岁。住院号 54154,X 线号 154634。于 92 年 6 月 3 日自高 2m 处坠下踉伤左踝部,当时肿痛畸形,即来我院就诊。检查:神志清楚,表情痛苦,二目有神,查体合作。舌质紫红,苔薄黄。脉弦。左足外翻畸形,踝部肿胀并有青紫色瘀斑,足背动脉搏动可触及,末梢循环好。X 线检查:左双踝骨折下胫腓关节分离并距骨向外脱位。神经阻滞麻醉下行手法

复位,钳夹固定,复位良好,固定牢固。抬高患肢,嘱作足趾伸屈活动,内服郭氏活血舒肝汤。1 周后肿胀基本消失,内服三七接骨丸,作踝、膝关节活动。3 周后扶双拐下床功能练习,4 周去除钳夹固定器。外洗中药。40 天出院。(术前、后 X 片如图)



体 会

双踝骨折下胫腓关节分离的治疗,往往效果欠佳。问题在于因下胫腓韧带损伤引起的下胫腓关节分离,复位后固定不牢,以致内外踝

骨折临床愈合后继发水肿的治疗体会

河南省洛阳正骨医院(471013)康志立 宁姣兰

骨折临床愈合后继发水肿在骨科临床工作中十分常见,四肢骨折者尤甚。笔者运用传统的中医理论辨治该症 300 例,效果满意,总结如下。

临床资料

300 例中男 183 例,女 117 例;年龄最大者 64 岁,最小者 6 岁;上肢骨折者 135 例,下肢骨折者 165 例;手术内固定者 94 例,手法整复夹板外固定者 206 例。

继发水肿的主要症状为局部水肿,肤色不变,或呈青紫,或呈暗红,肢体局部发凉,肌肉僵硬,麻木酸痛,肿胀不适,关节屈伸不利,反复不愈等。

治疗方法及结果

内服中药为主,辅以关节活动和肌肉舒缩功能锻炼。自拟方:附子、肉桂、白术、干姜、茯苓、熟地、山药、泽泻、木瓜、苏梗、甘草。上肢加桂枝、厚朴;下肢加牛膝、车前子。

每日一剂,每剂煎服 3 次,温服。

经治疗后,消肿最快者 2 天,最慢者 7 天,平均 4.5 天。300 例功能均恢复正常。

典型病例

王×,男,35 岁,1990 年 9 月因车祸致“左股骨干骨折”,住院行骨牵引,手法整复夹板固定,1990 年 12 月骨折临床愈合后,开始下床活动。发现左小腿及左足明显水肿,肿胀不适,踝关节屈伸不利。卧床休息 5 天,肿胀不消。患者面色苍白,畏寒肢冷,下肢困重,舌质淡胖,苔白滑,脉沉弱。拟温补脾肾,化气行水利湿。

处方:白术、茯苓、熟地各 15g,肉桂、干姜、山药、泽泻、木瓜、苏梗各 10g,甘草 3g。3 剂。服后诸症明显好转,效不更方,又 5 剂而愈。嘱继续功能锻炼。水肿未发。

体 会

骨折病人,久卧病床,缺乏活动,日久则耗气伤阳,或过用攻伐,挫伤正气,气化不利,疾病多由实转虚。骨折临床愈合后继发水肿,邪实(水肿)依然存在,但正虚(脾肾阳虚)已升为主要矛盾。脾肾阳虚,阳虚不能制水,气化不利而发水肿。此即《丹溪心法》“水肿,因脾虚不能制水,水渍妄行”,《类证治裁》“经言膀胱藏津液,气化则能出。所谓气化者,即右肾命门真火也,火衰不能蒸动肾之关门,而水聚焉”之谓。治则主温补脾阳肾阳,辅以化气行水利湿。故方中以附子、肉桂、白术、干姜温养脾肾,扶阳抑阴为君,实脾补肾而治本。茯苓、泽泻、木瓜行水化湿泻浊为臣而治标。《景岳全书》说:“善补阳者,必于阴中求阳”,所以佐以熟地、山药培补肾阴,意在阴中求阳。因气行则水行,气滞则水停,故使以苏梗行气之品,行气化滞以助水行。甘草调和诸药。诸药合用,标本兼顾,共奏温补脾阳肾阳,化气行水利湿之效。临床应用时,除应掌握好剂量外,还要随症加减,灵活运用。如上肢者加桂枝、厚朴,宽中理气,引药直达病所。下肢者加车前子利水,牛膝补肝肾引水下行,加强利水之功。另外,还可酌加泽兰、红花、鸡血藤等活血化瘀之品,以取血行水亦行之意。

复位不良,踝穴畸形和胫距关节面不能完全对合而致。我们在郭维淮老师的指导下,手法复位利用钳夹将外踝和胫骨下段夹住,解决了这一固定不牢的问题。至于内踝折块未钳夹又能稳定在复位后的位置,是因为它的下方有三角韧带与跗骨连成一体,且有距骨相依支抵的关

系。

经皮钳夹固定器具,体积小,固定牢。操作简单可靠,不需要附加其他外固定。体现了动静结合,筋骨并重,达到骨折愈合快,疗程短,功能恢复好,合并症少等目的。