

新式三叉固定器的研制与临床

吉林省四平市第一人民医院(136001)

孙炬光 张国财 王晓军 孙美伦 庞桂芬 付秀路 孙思宾*

三叉固定器又称为三爪持骨钳,是骨科切开复位内固定手术时骨折断端整复以后临时把持和固定的器械。临床上应用的三叉固定器是靠一个顶丝样的丝杆进行加力固定,加力轴和固定爪在一个平面,这种三叉固定器的缺点是费力,医生劳动强度大,而且影响手术操作。为克服这些缺点,我们于 1988 年设计了一种新式三叉固定器。

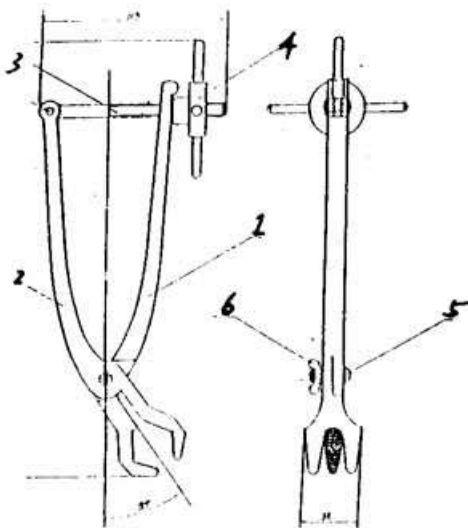


图 1: 新式三叉固定器

- 1. 单叉; 2. 双叉; 3. 丝杆; 4. 手轮;
- 5. 铰轴螺丝; 6. 铰轴螺丝固定螺母。

结构和原理

新式三叉固定器主要由手轮,丝杆,单叉手柄尾端有 U 型开口,双叉构成(见图 1)。而且动力臂轴与阻力臂轴成 35 度角,方便手术操作。应用时在骨折断端复位后放好钢板,用三叉固定器钳口钳住断端和钢板,扣上丝杆,扳动手轮锁紧即达临时把持和固定的目的。

力学分析

两种固定器的力学分析:两种固定器的受

力如图(2)所示。老式固定器与新式固定器均采用螺旋加力,视两种螺旋增力相同,均忽略不计,试比较如下:

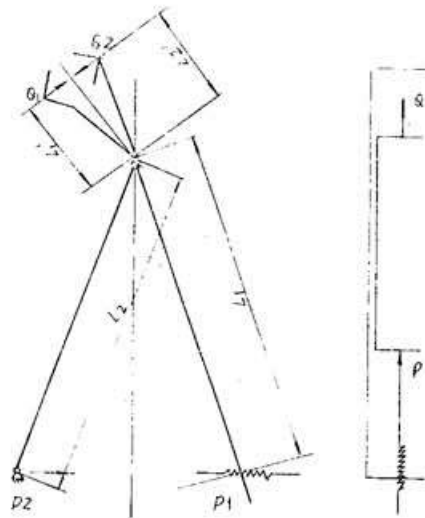


图 2

图 2-1: 新式三叉固定器力学分析

图 2-2: 老式三叉固定器力学分析

1. 老式固定器

如图(2-2):固定力 $Q = P$ (P 为螺旋加力),故可称为直接作用力式固定器。

2. 新式固定器

如图(2-1):设在钳口铰轴与钳口的距离为 L'_1 、铰轴与螺旋施力点的距离为 L_1 ,又钳口铰轴与钳口的距离为 L'_2 ,铰轴与螺旋铰点的距离为 L_2 ,由螺旋作用产生的施加力 $P = P_1 + P_2$,通过铰轴施加力变成固定力 $Q' = Q_1 + Q_2$,根据力矩平衡定理公式和图示得下式:

$$L'_1 Q = L_1 P_1; L'_2 Q_2 = L_2 P_2$$

又因为 $L_1 = L_2, L'_1 = L'_2; Q_1 = Q_2, P_1 = P_2$,施加力 $P = P_1 + P_2$;固定力 $Q = Q_1 + Q_2$,所以 $2L_1 P = 2L_2 Q$,已知 $L_1 = 96\text{mm}, L'_1 = 30\text{mm}$,代入上

式得 $192P=60Q$, 所以 $Q=3.2P$, $P=\frac{1}{3.2}Q=0.3125$ 。以上公式说明新式和老式固定器若所需要的固定力 Q 相等时, 那么新式固定器的施压力只需要固定力的 0.3125, 而老式的施加力和固定力相等, 那么新式比老式省力 68.75%。说明新式三叉固定器比老式三叉固定器省力 3.2 倍。

临床应用

自 1988 年以来我科先后采用切开复位内

固定方法治疗骨折 88 例(股骨骨折 42 例, 胫腓骨骨折 21 例, 肱骨骨折 8 例, 尺桡骨骨折 17 例), 均为粉碎性骨折, 均采用我们自行设计的这种新式三叉固定器, 骨折整复后一次固定成功。证实该器材具有省力, 方便手术操作和缩短内固定手术时间等优点。

手法治疗科雷氏骨折

湖南省株州铁路医院 (412000) 郭 麦

笔者采用手法复位, 中药外敷, 小夹板固定和功能锻炼, 治疗 115 例科雷氏骨折, 取得了满意疗效, 现报告如下。

一般资料: 本组男性 70 例, 女性 45 例; 年龄在 10 岁以下 15 例, 11~20 岁 30 例; 21~50 岁 55 例, 50 岁以上 15 例; 骨折移位情况: 115 例中, 91 例有不同程度的移位, 其中骨折远端向桡侧及背侧同时移位者 41 例, 单纯向掌侧成角者 22 例, 骨骺滑脱者 5 例, 桡偏者 6 例, 尺偏者 5 例, 纵行骨折 5 例, 重叠嵌顿者 7 例, 合并尺骨茎突骨折的 37 例, 合并下尺桡关节脱位的 8 例; 分型: 根据骨折移位情况如关节面是否完整, 笔者将骨折分为以下 III 型: I 型, 骨折仅有裂纹而无明显移位, 本组占 18 例。II 型, 骨折有明显移位, 骨折线未进入关节, 或骨折线虽进入关节但关节面完整, 占 78 例, III 型, 粉碎性骨折, 关节面不平整, 占 19 例。

治疗方法: 1. 手法整复:

I 型: 骨折无移位, 不必整复, 直接外敷伤药后小夹板外固定。

II 型: 最常见。整复时病人取坐位或仰卧位, 肘关节屈曲 90°, 前臂旋前位, 助手握住前臂上部, 术者双拇指并列置于骨折远端背侧, 其余四指重叠于骨折近端掌侧。先行对抗牵引 2~3 分钟, 以纠正重叠, 术者在持续牵引下, 双拇指向掌侧加压(即加大掌成角), 双手四指同时向背侧加压, 并迅速尺偏或桡偏(桡偏患者宜尺

偏, 尺偏者桡偏)掌屈。尺桡偏时不要旋转, 骨折即可复位。最后术者用拇指在腕背侧从上到下, 自左至右按摩理筋, 以舒经通络。

III 型: 多为粉碎性骨折, 关节面已破碎, 整复时必须慎重, 一般需在局麻下进行, 患者取仰卧位, 肩部外展、屈肘, 持续牵引下, 术者双手掌侧保护骨折端, 并来回摇摆触碰, 适当提按, 使碎骨完复。然后, 轻轻伸腕, 屈腕、尺偏, 桡偏数次, 使破碎关节面完整, 再用小夹板固定。

2. 外敷药及夹板固定:

外敷药是自行配制的伤药粉末, 有明显消肿止痛功能, 使用时第一周一般干敷(即将粉末撒在棉垫上, 再加盖一层纱布)。第二周始用温水或蜂蜜调和后外敷。

固定用自制的杉木皮小夹板。在持续牵引下进行, 先敷以伤药, 再自上而下, 缠绕绷带, 边缠边放置四合一小夹板。然后用三条布带捆扎, 先捆中间一道, 后捆两端。患肢屈肘 90°, 中立位或 15°旋后位, 以三角巾悬吊。一般固定后次日来科复查, 以后 3~4 天更换敷药一次。3~4 周解除外固定。

治疗结果: 按 1961 年全国中西医结合治疗骨折学术座谈会制订的骨折愈合标准, 临床愈合时间为 20~42 天, 平均 25.75 天。115 例中, 优 104 例, 良 11 例。