

· 病例报告 ·

颈椎布鲁氏菌性脊柱炎并发硬膜外脓肿 手术治疗后神经功能缺失 1 例

雷泽元, 南伟, 吕嘉阳, 任毅, 马春伟, 张海鸿

(兰州大学第二医院骨科 甘肃省骨关节疾病研究重点实验室, 甘肃 兰州 730000)

关键词 布鲁氏菌病; 硬膜外脓肿; 白索综合征; 脊髓缺血再灌注损伤

中图分类号: R681.5+1

DOI: 10.12200/j.issn.1003-0034.20220846

开放科学(资源服务)标识码(OSID):



A case of neurological deficit after surgical treatment of cervical brucellosis complicated with epidural abscess

LEI Ze-yuan, NAN Wei, LYU Jia-yang, REN Yi, MA Chun-wei, ZHANG Hai-hong (Department of Orthopaedics, Lanzhou University Second Hospital, Orthopaedics Key Laboratory of Gansu Province, Lanzhou 730000, Gansu, China)

KEYWORDS Brucellosis; Epidural abscess; White cord syndrome; Spinal cord ischemia reperfusion injury

患者,男,40岁,因“颈部疼痛、左前臂麻木、不明原因发热(体温最高 39.4℃,以午后、晚间发热为主)10 d”,于 2019 年 12 月 18 日由兰州大学第二医院脊柱外科接收。当地医院行颈椎 MRI 检查示颈椎椎管内脓肿,局部脊髓受压。患者既往体健,从事牛羊养殖。查体:颈部活动受限,C₃-C₇各棘突及椎旁肌肉叩压痛阳性。双上肢(左/右)肌力:三角肌(2级/3级),肱二头肌(2级/3级),肱三头肌(2级/3级),腕屈肌(2级/3级),腕伸肌(2级/3级),手指屈伸肌(2级/3级)。双下肢(左/右)肌力:髂腰肌(3级/3级)、股四头肌(3级/3级)、胫前肌(3级/3级)、小腿三头肌(3级/3级)、足背伸肌(3级/3级)、足底屈肌(3级/3级)。四肢肌张力减弱。双侧膝腱反射、跟腱反射未见明显异常,双侧桡骨膜反射减弱。压颈试验阳性、臂丛牵拉试验阳性、双侧 Hoffmann 征阴性、双侧 Babinski 征阴性、双侧踝阵挛阴性、双侧髌阵挛阴性。患者左上臂外侧、左前臂痛觉过敏,浅感觉减退,以左侧拇指、食指、中指痛觉过敏明显。颈椎 MRI 示:C₆-C₇椎体对应的椎管内信号异常,相应节段脊髓受压(图 1a)。初步考虑为脊柱感染合并硬膜外脓肿(怀疑布鲁氏菌脊柱炎或结核),不排除脊柱肿瘤转移。实验室检查:红细胞沉降率(erythrocyte sedimentation rate, ESR)64.0 mm·h⁻¹;前降钙素(procalcitonin, PCT)0.115 ng·ml⁻¹;C 反应蛋白(C-reactive protein, CRP)28.84 mg·L⁻¹。血常规检查结果:仅单核细胞数略有升高(单核细胞数 0.97×10⁹/L;

单核细胞比值 0.11%)。痰涂片酸性快染阴性,痰培养和血培养均未发现结核分枝杆菌。由于布鲁氏菌的培养要求在 2 级以上的生物安全柜内进行,我院采用相关血清学检查来诊断布鲁氏菌病,经检测患者的布鲁氏菌病虎红板凝集试验和布鲁氏菌试管凝集试验均为阳性。结合影像学 and 血清学检查,临床诊断为布鲁氏菌病脊柱炎合并颈椎硬膜外脓肿,给予抗布鲁氏菌药物(口服利福平,每日 600 mg;多西环素,每日 100 mg)治疗。

患者入院后左上肢感觉减退症状进行性加重,于入院后第 5 天行颈椎前路间盘切除自体髂骨植骨椎间融合术(anterior cervical discectomy and fusion, ACDF)。麻醉清醒后查体示:患者双上肢及左下肢肌力、感觉同术前,右下肢肌力、感觉较术前减退。4 h 后,患者四肢出现进行性神经功能障碍。查体示左上肢肌力由术前 2-级降至 1 级,右上肢及双下肢肌力由 3 级降至 1 级。急行 CT 检查示:钉板系统及椎间融合器位置理想,未见血肿形成。MRI 示颈 C₆-C₇相应节段脊髓出现高信号影(图 1b)。考虑为脊髓缺血再灌注损伤(spinal cord ischemia reperfusion injury, SCIRI)。急诊行前路颈椎椎管内探查,手术从原切口进入,术中可见内固定稳固在位,未见明显淤血及活动性出血,内固定装置拆除后可见 C₆-C₇椎间隙髓骨块稳妥在位,取除髓骨块见椎间隙少量淤血,彻底清除椎间隙后方椎管内积液,重新安置内固定。术后予激素(甲基强的松龙 40 mg)、脱水药物(20%甘露醇每日 250 ml 静脉注射)和抗布鲁氏菌药物(利福平每日 600 mg 口服,多西环素每日 100 mg 口服)治疗。术后 13 d 查体示左上肢肌力由术前 2-级降至

通讯作者:张海鸿 E-mail:3434761858@qq.com

Corresponding author:ZHANG Hai-hong E-mail:3434761858@qq.com

术后 2 级,右上肢及双下肢肌力由 3 级降至 2 级。颈椎 MRI 示颈 C₆-C₇ 相应节段脊髓高信号无变化(图 1c)。术后 4 个月门诊复查,患者自诉可以自由行走,从事简单体力活动,查体示四肢肌力为 4-级。MRI 示颈 C₆-C₇ 相应节段脊髓高信号影范围较前缩小。CT 示 C₆-C₇ 椎体间融合(图 1d)。术后 1 年门诊复查,患者四肢肌力恢复至 4 级,但手指灵活性仍较差。颈椎 MRI 示颈 C₆-C₇ 相应节段脊髓的高信号范围较上次复查减小(图 1e)。在服用抗布鲁氏菌病药物 4 个月后布鲁氏菌病试管凝集试验转为阴性,1 年后炎症标志物未见异常。但是患者布鲁氏菌病虎红板凝集试验仍为阳性。

讨论

布鲁氏菌病是全球较流行的人畜共患病之一,可累及全身多个器官^[1-2]。脊柱炎是布鲁氏菌侵犯肌

肉骨骼系统中最常见的表现,好发于腰椎,胸椎次之,颈椎相对较少^[3]。硬膜外脓肿是布鲁氏菌引起的脊柱炎病程中罕见的并发症^[4]。继发于颈椎布鲁氏菌感染的硬膜外脓肿较为少见,但是属于严重的脊柱感染类型,可导致神经功能障碍,甚至危及生命^[5]。

(1)布鲁氏菌病并发硬膜外脓肿的诊断与治疗。颈椎布鲁氏菌病合并硬膜外脓肿的诊断中最有价值的方法是 MRI,MRI 不仅能显示脓肿位置及体积,还可显示脊髓或神经根受累,可用于早期诊断和随访治疗结果^[6]。布鲁氏菌病的实验室检查包括虎红板凝集试验和试管凝集试验。虎红板凝集试验多作为布鲁氏杆菌感染的筛查手段,试管凝集试验具有很高的敏感性和特异性,若检测结果>1:160 可初步诊断为布鲁氏菌病^[7]。

目前,对于布鲁氏菌脊柱炎合并硬膜外脓肿没

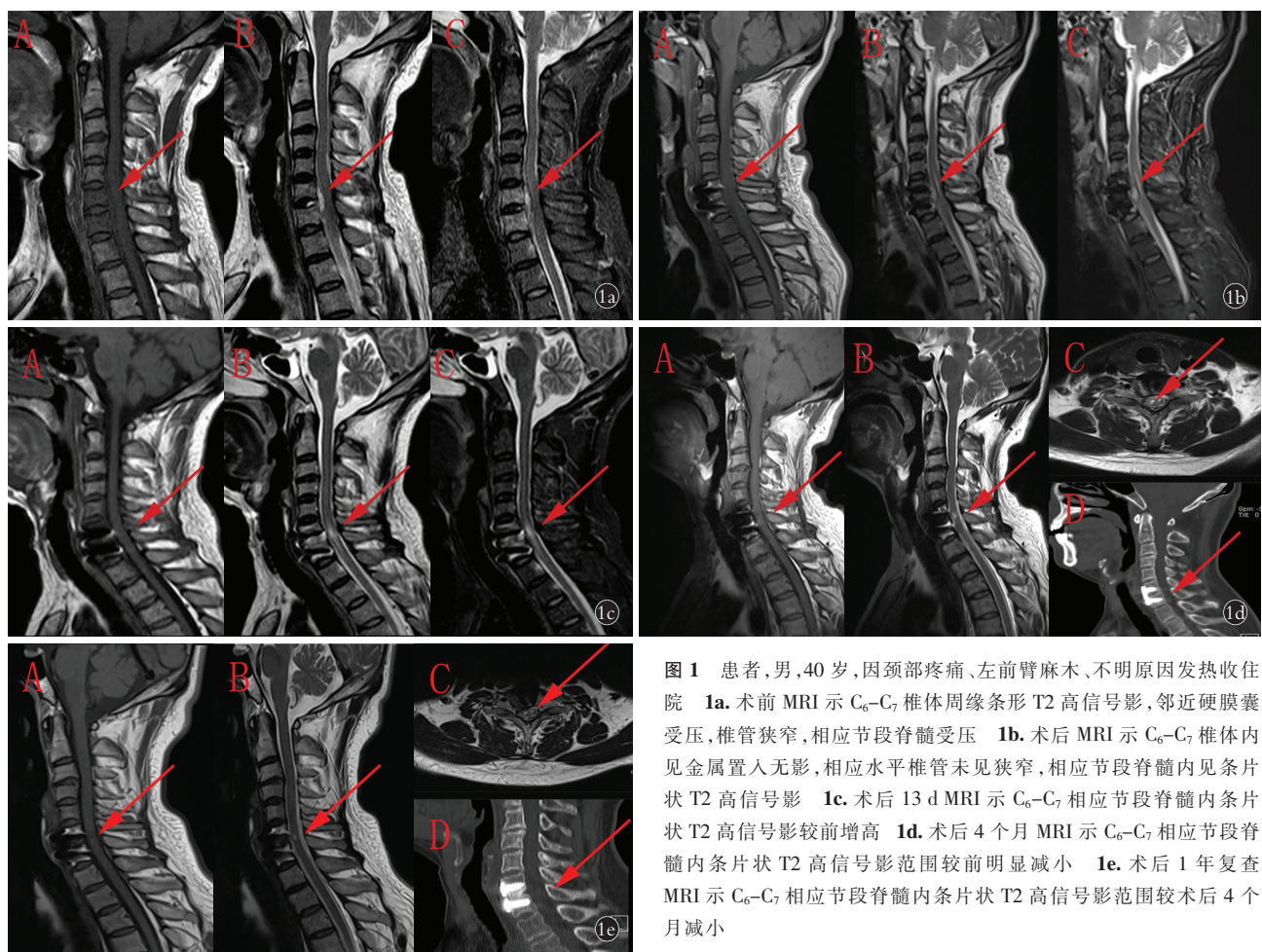


图 1 患者,男,40 岁,因颈部疼痛、左前臂麻木、不明原因发热收住院 1a. 术前 MRI 示 C₆-C₇ 椎体周缘条形 T2 高信号影,邻近硬膜囊受压,椎管狭窄,相应节段脊髓受压 1b. 术后 MRI 示 C₆-C₇ 椎体内见金属置入无影,相应水平椎管未见狭窄,相应节段脊髓内见条片状 T2 高信号影 1c. 术后 13 d MRI 示 C₆-C₇ 相应节段脊髓内条片状 T2 高信号影较前增高 1d. 术后 4 个月 MRI 示 C₆-C₇ 相应节段脊髓内条片状 T2 高信号影范围较前明显减小 1e. 术后 1 年复查 MRI 示 C₆-C₇ 相应节段脊髓内条片状 T2 高信号影范围较术后 4 个月减小

Fig.1 A 40-year-old male patient, admitted to the hospital due to neck pain, left forearm numbness, and fever of unknown origin 1a. Preoperative MRI shows a T2 high signal shadow in the form of a strip around the circumference of the C₆-C₇ vertebral body with adjacent dural sac compression, spinal stenosis and compression of the spinal cord in the corresponding segment 1b. Postoperative MRI showed no metal implantation in the C₆-C₇ vertebral body, no stenosis at the corresponding level of the spinal canal, and a lamellar T2 high signal shadow in the corresponding segment of the spinal 1c. MRI at 13 days after surgery showed a higher T2 high signal shadow in the corresponding segment of the spinal cord in strips of C₆-C₇ than before 1d. MRI at 4 months after surgery showed a significant reduction in the extent of the T2 high signal shadow in the corresponding segment of the spinal cord at C₆-C₇ 1e. MRI at 1 year after surgery and showed a decrease in the extent of the T2 high signal shadow in the spinal cord in strips of C₆-C₇ in the corresponding segments compared to 4 months after operation

有标准的治疗方案,常用的治疗手段包括抗生素治疗和手术治疗。抗生素治疗适用于无神经组织损伤或明显压迫的患者、手术风险较大的患者^[8]。对于有明显的脓肿和压迫、神经功能障碍持续或进展、脊柱不稳和椎体塌陷、以及抗菌药物治疗效果差的患者,则应进行手术治疗^[9]。

(2)脊髓缺血再灌注损伤的诊断与治疗。SCIRI 是指减压手术后受压脊髓突然扩张,血供激增,导致血脑屏障和血脊髓屏障破坏,最终导致急性的神经功能障碍^[10-11]。其病理生理机制是慢性缺血组织急性再灌注后触发炎症的级联反应,氧自由基增加,最终导致神经细胞膜遭受攻击而损伤^[12]。白索综合征(white cord syndrome, WCS)是 SCIRI 的典型影像特征,是指颈椎减压术后不明原因的不完全性瘫痪,患者在矢状位 T2 加权 MRI 上观察到髓内高信号改变,由 CHIN 等^[10]2013 年首次提出。

固定失败、血肿压迫、术中直接损伤脊髓和 SCIRI 是减压术后急性瘫痪的主要因素^[13]。SCIRI 为排除性诊断,患者在脊髓减压术后出现神经功能障碍, MRI 表现为相应脊髓节段出现新发的呈白色索状的脊髓高信号影。同时排除上述导致脊髓压迫/脊髓损伤的其他原因后,才考虑诊断为 SCIRI^[14]。

研究表明^[15],ACDF 术后出现神经功能障碍的发生率为 0.2%~3.3%,术前及术后连续的 MRI 检查,是明确发生神经障碍原因的必要手段。本团队回顾 2013 年以后有关 WCS 的病例报告,4 例接受 ACDF 术后出现 WCS,可总结出以下特点^[10,16-18]:(1)严重脊髓压迫,手术减压。(2)发生瘫痪时间大多在术后 4 h 内,偶见迟发性病例。(3)术后 MRI 示髓内高信号影。(4)从下肢到上肢运动和感觉功能障碍。(5)及时大剂量激素联合脱水和神经营养药物治疗后,可完全或部分恢复神经功能。

目前临床工作中,大剂量类固醇激素凭借其出色的抗炎特性成为治疗 SCIRI 的首选用药。但类固醇的使用仍具有争议,目前尚无研究能清楚表明其药物作用机制。DUMONT 等^[19]研究表明类固醇激素的运用会加重术后损伤,因此需结合患者情况个体化应用激素治疗。JUN 等^[16]在患者被诊断为 SCIRI 后,给予激素治疗并选择椎体成形术,其原因是能够快速进行手术和更广泛的减压,同时保留颈部活动,术后 14 d 患者瘫痪症状消失。这提示后路椎体成形术可成为前路减压手术失败后的补救方法之一,但仍需更多的理论依据与实践支持。

血流动力学在 SCIRI 发展中扮演重要的角色,脊髓灌注取决于平均动脉压(mean artery pressure, MAP)和脑脊液压力之间的差值。脊髓损伤后 MAP

设置目标和持续时间由 LEVI 等^[20]及 VALE 等^[21]提出后,基于理论基础、文献回顾及相关病例报道,通过提高 MAP 参与预防及治疗 SCIRI 的做法得到了广泛的临床实践,并被美国神经外科医生协会(American Association of Neurological Surgeons, AANS)/神经外科医生大会(Congress of Neurological Surgeons, CNS)联合委员会正式推荐。根据目前 AANS/CNS 脊柱和周围神经联合委员会的指南,专家建议将 MAP 维持至 85~90 mmHg (1 mmHg = 0.133 kPa),持续 5~7 d^[22]。脑脊液压力是需要考虑的另一因素。由于脊髓灌注依赖于脑脊液压力,在减压的脊髓部位,脑脊液压力升高^[23]。升高的脑脊液压力抑制了脊髓水肿区的血液灌注,所以术前放置脑脊液引流管有助于脊髓严重受压患者减压中脑脊液压力的逐渐降低^[24]。TENORIO 等^[25]采用脑脊液引流和控制平均动脉压来维持胸腹腔联合血管内修复术中脊髓灌注的稳定性。建议术前将脑脊液压力控制在 10 mmHg,如神经监测或神经学检查有变化,则将脑脊液压力降至 5 mmHg 或 0 mmHg,一旦神经监测或神经学检查改善,则脑脊液压力升至 10 mmHg。与脊髓灌注同样重要的是术中的神经监测。运动诱发电位(motor evoked potential, MEP)和体感诱发电位(somatosensory evoked potential, SSEP)是最经典的监测指标。术中信号丢失提示脊髓直接损伤、压迫或缺血,从而提示外科医生积极调整脑脊液和平均动脉压以减少风险^[26]。

此外,还有文献报道其他措施应对 SCIRI。如术前远程缺血预适应可能通过减少术后神经元特异性烯醇化酶和 S-100B 蛋白的表达来预防脊髓缺血损伤^[27]。研究表明^[25]术前 1 周停用钙通道阻滞剂和血管紧张素抑制剂、术中避免使用非去极化肌松剂,可降低缺血再灌注的发生率。LIMA 等^[28]证明在胸腹主动脉瘤修复过程中,鞘内注射罂粟碱可增强脊髓灌注,提供额外的脊髓保护。利鲁唑、托吡珠单抗、右旋艾托咪定、血管生成素-1、脊髓电刺激等在动物缺血再灌注模型中显示出良好的神经保护作用,但需要更多临床研究证据。

(3)不足与局限性。本例结合患者的临床症状,流行区的居住史,职业,影像学特征及血清学检查,诊断为颈椎布鲁氏菌脊柱炎合并硬膜外脓肿,原计划行药物保守治疗,然而患者入院后出现进行性神经功能障碍,遂接受 ACDF 治疗。术后出现神经功能缺失,急诊行二次探查术排除其他外在因素后,结合影像学特征,笔者推断瘫痪是由 SCIRI 导致。术后及时静脉注射甲基强的松龙联合甘露醇,但由于患者合并布鲁氏菌感染,故不考虑使用大剂量激素冲击。

此外,术中未进行神经监测和 MAP 控制也是本例的不足之处。

综上所述,ACDF 术后出现 SCIRI 临床较少见。神经电监测在早期识别 SCIRI 方面具有不可替代的作用。术后 MRI 特有的影像学变化是帮助做出诊断的重要标准。一旦发生瘫痪,早期诊断和大剂量甲基强的松龙治疗对于扭转相关的神经功能障碍至关重要。

参考文献

- [1] HERRICK J A, LEDERMAN R J, SULLIVAN B, et al. Brucella arthritis: clinical manifestations, treatment, and prognosis [J]. *Lancet Infect Dis*, 2014, 14(6): 520–526.
- [2] HASANJANI ROUSHAN M R, BAYANI M, SOLEIMANI AMIRI S, et al. Evaluation of CD4+ CD25+ FoxP3+ regulatory T cells during treatment of patients with brucellosis [J]. *J Biol Regul Homeost Agents*, 2016, 30(3): 675–682.
- [3] RESORLU H, SAÇAR S, INCEER B, et al. Cervical spondylitis and epidural abscess caused by brucellosis: a case report and literature review [J]. *Folia Med*, 2016, 58(4): 289–292.
- [4] ARKUN R, METE B D. Musculoskeletal brucellosis [J]. *Semin Musculoskelet Radiol*, 2011, 15(5): 470–479.
- [5] 杨成伟, 蓝旭, 李松凯, 等. 颈椎布鲁杆菌性脊柱炎合并硬膜外脓肿的手术治疗 [J]. *脊柱外科杂志*, 2017, 15(5): 257–261.
- [6] YANG C W, LAN X, LI S K, et al. Surgical treatment of cervical brucellar spondylitis associated with epidural abscess [J]. *J Spinal Surg*, 2017, 15(5): 257–261. Chinese.
- [7] SCHWAB J H, SHAH A A. Spinal epidural abscess: diagnosis, management, and outcomes [J]. *J Am Acad Orthop Surg*, 2020, 28(21): e929–e938.
- [8] SOLERA J, LOZANO E, MARTÍNEZ-ALFARO E, et al. Brucellar spondylitis: review of 35 cases and literature survey [J]. *Clin Infect Dis*, 1999, 29(6): 1440–1449.
- [9] SONG K J, YOON S J, LEE K B. Cervical spinal brucellosis with epidural abscess causing neurologic deficit with negative serologic tests [J]. *World Neurosurg*, 2012, 78(3/4): 375.e15–375.e19.
- [10] SOLERA J, RODRÍGUEZ-ZAPATA M, GEIJO P, et al. Doxycycline-rifampin versus doxycycline-streptomycin in treatment of human brucellosis due to *Brucella melitensis*. The GECMEI Group. Grupo de Estudio de Castilla-la Mancha de Enfermedades Infecciosas [J]. *Antimicrob Agents Chemother*, 1995, 39(9): 2061–2067.
- [11] CHIN K R, SEALE J, CUMMING V. White cord syndrome of acute tetraplegia after anterior cervical decompression and fusion for chronic spinal cord compression: a case report [J]. *Case Rep Orthop*, 2013, 2013: 697918.
- [12] VINODH V P, RAJAPATHY S K, SELLAMUTHU P, et al. White cord syndrome: a devastating complication of spinal decompression surgery [J]. *Surg Neurol Int*, 2018, 9: 136.
- [13] WIGINTON J G 4th, BRAZDZIONIS J, MOHRDAR C, et al. Spinal cord reperfusion injury: case report, review of the literature, and future treatment strategies [J]. *Cureus*, 2019, 11(7): e5279.
- [14] ZHANG J D, XIA Q, JI N, et al. Transient paralysis shortly after anterior cervical corpectomy and fusion [J]. *Orthop Surg*, 2013, 5(1): 23–28.
- [15] EPSTEIN N E. Reperfusion injury (RPI)/white cord syndrome (WCS) due to cervical spine surgery: a diagnosis of exclusion [J]. *Surg Neurol Int*, 2020, 11: 320.
- [16] EPSTEIN N E. A review of complication rates for anterior cervical discectomy and fusion (ACDF) [J]. *Surg Neurol Int*, 2019, 10: 100.
- [17] JUN D S, BAIK J M, LEE S K. A case report: white cord syndrome following anterior cervical discectomy and fusion: importance of prompt diagnosis and treatment [J]. *BMC Musculoskelet Disord*, 2020, 21(1): 157.
- [18] BAYLEY E, BOSZCZYK B M, CHEE CHEONG R S, et al. Major neurological deficit following anterior cervical decompression and fusion: what is the next step [J]. *Eur Spine J*, 2015, 24(1): 162–167.
- [19] KHAN M F, JOOMA R, HASHMI F A, et al. Delayed spinal cord infarction following anterior cervical surgical decompression [J]. *BMJ Case Rep*, 2017, 2017: ber2017219863.
- [20] DUMONT R J, VERMA S, OKONKWO D O, et al. Acute spinal cord injury, part II: contemporary pharmacotherapy [J]. *Clin Neuropharmacol*, 2001, 24(5): 265–279.
- [21] LEVI L, WOLF A, BELZBERG H. Hemodynamic parameters in patients with acute cervical cord trauma: description, intervention, and prediction of outcome [J]. *Neurosurgery*, 1993, 33(6): 1007–1016; discussion 1016–1017.
- [22] VALE F L, BURNS J, JACKSON A B, et al. Combined medical and surgical treatment after acute spinal cord injury: results of a prospective pilot study to assess the merits of aggressive medical resuscitation and blood pressure management [J]. *J Neurosurg*, 1997, 87(2): 239–246.
- [23] WALTERS B C, HADLEY M N, HURLBERT R J, et al. Guidelines for the management of acute cervical spine and spinal cord injuries: 2013 update [J]. *Neurosurgery*, 2013, 60(CN_suppl_1): 82–91.
- [24] TAHER F, LEBL D R, CAMMISA F P, et al. Transient neurological deficit following midthoracic decompression for severe stenosis: a series of three cases [J]. *Eur Spine J*, 2013, 22(9): 2057–2061.
- [25] BUSACK C D, EAGLETON B E. White cord syndrome causing transient tetraplegia after posterior decompression and fusion [J]. *Ochsner J*, 2020, 20(3): 334–338.
- [26] TENORIO E R, EAGLETON M J, KÄRKKÄINEN J M, et al. Prevention of spinal cord injury during endovascular thoracoabdominal repair [J]. *J Cardiovasc Surg*, 2019, 60(1): 54–65.
- [27] SUTTER M, EGGSPUEHLER A, JESZENSZKY D, et al. The impact and value of uni- and multimodal intraoperative neurophysiological monitoring (IONM) on neurological complications during spine surgery: a prospective study of 2728 patients [J]. *Eur Spine J*, 2019, 28(3): 599–610.
- [28] LIAO Y X, HE S S, HE Z M. ‘White cord syndrome’, a rare but disastrous complication of transient paralysis after posterior cervical decompression for severe cervical spondylitic myelopathy and spinal stenosis: a case report [J]. *Exp Ther Med*, 2020, 20(5): 90.
- [29] LIMA B, NOWICKI E R, BLACKSTONE E H, et al. Spinal cord protective strategies during descending and thoracoabdominal aortic aneurysm repair in the modern era: the role of intrathecal papaverine [J]. *J Thorac Cardiovasc Surg*, 2012, 143(4): 945–952. e1.