

· 临床研究 ·

机器人辅助髓芯减压术和传统髓芯减压术治疗早期股骨头坏死的病例对照研究

张宇飞¹, 郝阳泉², 宇文星², 许珂², 李辉^{1,2}, 杨治², 许鹏², 鲁超²

(1. 陕西中医药大学, 陕西 咸阳 712000; 2. 西安交通大学附属红会医院骨坏死与关节重建病区, 陕西 西安 710054)

【摘要】 目的: 比较机器人辅助髓芯减压术和传统髓芯减压术治疗 ARCO I 期股骨头坏死的临床疗效。方法: 回顾性分析 2018 年 2 月至 2020 年 2 月行髓芯减压术的 ARCO I 期股骨头坏死患者 60 例(均为单侧手术), 其中行骨科机器人辅助导航下髓芯减压术患者 30 例(RCD 组), 男 19 例, 女 11 例; 年龄 17~58(38.50±10.61) 岁。行常规髓芯减压术患者 30 例(CCD 组), 男 20 例, 女 10 例; 年龄 20~55(40.63±10.63) 岁。记录并比较两组患者术中 X 线透视次数、术中出血量和手术时间, 并比较术前、术后 24 个月 Harris 评分、视觉模拟评分(visual analogue scale, VAS)。结果: 所有患者获得随访, RCD 组随访时间 21~26(23.40±1.65) 个月, CCD 组 21~26(23.30±1.66) 个月, 两组比较差异无统计学意义($P>0.05$)。RCD 组术中 X 线透视次数、术中出血量、手术时间分别为(9.43±1.14) 次、(153.80±22.04) ml、(33.40±1.87) min, CCD 组分别为(19.67±1.32) 次、(165.04±20.41) ml、(54.75±3.46) min, 两组比较差异有统计学意义($P<0.05$)。两组术后 24 个月 Harris 评分、VAS 比较差异无统计学意义($P>0.05$)。结论: 相比传统髓芯减压术, 骨科机器人辅助下进行髓芯减压治疗 ARCO I 期股骨头坏死可减少术中 X 线透视次数, 缩短手术时间, 降低手术风险。

【关键词】 股骨头坏死; 减压术, 外科; 机器人手术; 病例对照研究

中图分类号: R45

DOI: 10.12200/j.issn.1003-0034.2022.12.014

开放科学(资源服务)标识码(OSID):



Case-control study on robot-assisted core decompression and conventional core decompression for early necrosis of femoral head ZHANG Yu-fei, HAO Yang-quan, YU Wen-xing, XU Ke, LI Hui, YANG Zhi, XU Peng, and LU Chao*. *Region of Osteonecrosis and Joint Reconstruction, Xi'an Honghui Hospital, Xi'an Jiaotong University, Xi'an 710054, Shaanxi, China

ABSTRACT Objective: To compare clinical effect of robot-assisted core decompression and conventional core decompression in treating ARCO I stage necrosis of femoral head. **Methods:** A retrospective analysis was performed on 60 (unilateral operation) patients who underwent core decompression for femoral head necrosis from February 2018 to February 2020. Among them, 30 patients (30 hips) were underwent robot-assisted core decompression (RCD group), including 19 males and 11 females, aged from 17 to 58 years old with an average of (38.50±10.61) years old; 30 patients (30 hips) were underwent traditional core decompression surgery (CCD group), including 20 males and 10 females, aged from 20 to 55 years old with an average of (40.63±10.63) years old. Intraoperative fluoroscopy times, intraoperative blood loss and operation time between two groups, and Harris score, visual analogue scale (VAS) before operation and 24 months after operation were compared. **Results:** All patients were followed up, RCD group followed up from 21 to 26 months with an average of (23.40±1.65) months, CCD group followed up from 21 to 26 months with an average of (23.30±1.66) months, and had no difference between two groups ($P>0.05$). The number of intraoperative X-ray fluoroscopy, intraoperative blood loss and operative time in RCD group were (9.43±1.14) times, (153.80±22.04) ml, (33.40±1.87) min, respectively; while (19.67±1.32) times, (165.04±20.41) ml and (54.75±3.46) min in CCD group respectively; and there were statistical difference between two groups ($P<0.05$). In addition, there were no statistical difference between two groups in Harris score and VAS at 24 months after operation ($P>0.05$). **Conclusion:** Compared with conventional core decompression, robot-assisted core decompression could reduce the number of intraoperative fluoroscopy, shorten operation time, and reduce risk of surgery.

KEYWORDS Femur head necrosis; Decompression, surgical; Robotic surgical procedures; Case-control studies

基金项目: 陕西省中医药管理局中西医结合临床协作创新项目(编号: 2020-ZXY-010); 陕西省科技厅项目(编号: 2021SF-150)

Fund program: Clinical Cooperative Innovation Project of Integrated Traditional Chinese and Western Medicine Supported by Traditional Shaan Xi Provincial Administration of Traditional Chinese Medicine (No. 2020-ZXY-010)

通讯作者: 鲁超 E-mail: luchao0925@163.com

Corresponding author: LU Chao E-mail: luchao0925@163.com

股骨头坏死是骨科临床常见疑难性疾病之一。股骨头坏死的患者多为中青年人群,此时如不及时治疗,坏死股骨头会进一步塌陷,此时往往需要行髋关节置换术治疗。但关节置换术存在假体使用时间有限,术后存在假体松动、感染等风险^[1]。因此,股骨头坏死早期采取积极有效的保髋治疗,预防股骨头塌陷被认为是该病治疗的关键阶段^[2]。根据国际骨微循环研究协会(Association Research Circulation Osseous, ARCO)分期系统^[3], ARCO I 期时常推荐采用髓芯减压术治疗^[4-5]。该术式传统的操作方法多是依据术者经验,在 C 形臂 X 线机下反复透视,以便准确到达坏死区进行有效减压^[6],其存在透视次数多、手术时间长、出血量大等不足,且术中存在细针穿透软骨、伤及血管和神经肌肉的风险^[7]。近年来,机器人辅助导航技术具有准确性高、透视辐射小、安全有效等优点,在脊柱领域已广泛开展,但在股骨头坏死中的应用较少^[8]。因此,如果能将该技术用于股骨头坏死保髋治疗中,能否更安全有效地完成手术。综上,本研究拟在传统髓芯减压手术基础上,引入机器人辅助导航技术,以观察其临床治疗特点。

1 资料与方法

1.1 病例选择

纳入标准:(1)既往无髋部手术病史者。(2)临床随访资料完整者。(3)ARCO I 期股骨头坏死患者。(4)需双侧手术患者仅纳入第一侧手术资料。排除标准:(1)既往有髋部手术史者。(2)创伤性股骨头坏死患者。(3)2 年随访信息不完整者。(4)髋关节存在骨肿瘤、结核等其他疾病者。(5)凝血功能异常者。(6)术后仍继续使用激素和酗酒者。

1.2 临床资料

回顾性分析 2018 年 2 月至 2020 年 2 月收治的 ARCO I 期股骨头坏死患者 60 例(均为单侧手术),按照手术方法不同分为两组。其中骨科机器人辅助导航下髓芯减压术(robot-assisted core decompression, RCD)组患者 30 例,男 19 例,女 11 例;年龄 17~58(38.50±10.61)岁;体质量指数(body mass index, BMI) 18.93~31.14(24.55±2.75) kg/m²。常规髓芯减压术(conventional core decompression, CCD)组患者 30 例,男 20 例,女 10 例;年龄 20~55(40.63±10.63)岁;BMI 18.3~30.3(24.29±3.09) kg/m²。两组患者性别、年龄、BMI 比较,差异无统计学意义($P>0.05$),具有可比性。见表 1。本研究经本院伦理委员会批准(批号:202203001),所有患者知情并签署知情同意书。

1.3 治疗方法

1.3.1 RCD 组 RCD 组患者使用了 TiRobot® 骨

表 1 两组 ARCO I 期股骨头坏死患者基线资料比较
Tab.1 Comparison of baseline data between two groups of ARCO I stage necrosis of femoral head

| 组别 | 例数 | 年龄 ($\bar{x}\pm s$, 岁) | 性别(例) | | BMI ($\bar{x}\pm s$, kg/m ²) |
|-------|----|-----------------------------|-----------------|----|---|
| | | | 男 | 女 | |
| RCD 组 | 30 | 38.50±10.61 | 19 | 11 | 24.55±2.75 |
| CCD 组 | 30 | 40.63±10.63 | 20 | 10 | 24.29±3.09 |
| 检验值 | | $t=-0.748$ | $\chi^2=0.0419$ | | $t=0.333$ |
| P 值 | | 0.461 | 0.837 | | 0.741 |

注:RCD 组行机器人辅助导航下髓芯减压术;CCD 组行常规髓芯减压术。下同

Note: RCD refers to robot-assisted core decompression; CCD refers to conventional core decompression. The same below

科手术机器人(天玑® 骨科手术机器人,天智航医疗科技股份有限公司,北京)导航定位系统,该设备系统由机械臂、手术器械、光学跟踪相机及移动工作站构成^[9-10]。髓芯减压术专用器械、机器人专用导针见图 1。




图 1 手术器械图 1a. 第 3 代骨科手术机器人器械 1b. 髓芯减压术专用器械

Fig.1 Surgical instruments 1a. The third generation orthopedic surgical robot instrument 1b. Instrument for core decompression

患者仰卧位于骨科牵引床上,双下肢外展,全身麻醉成功后,术区常规消毒铺巾,调试机器人;选择术侧髌前上棘,切口长 1 cm,逐层切开各层组织,将骨科机器人配套示踪器安装于患侧髌前上棘处,随后调整至合适位置后校准定位尺;骨盆正侧位 X 线透视,明确坏死范围,确定定位点,将采集到的 X 线图像连接至工作站,确定各定位点进行微调;路径、进针点、进针深度规划,模拟减压通道,结束后将示踪器更换为导针套筒;模拟操作无误后操作机械臂从进针点向股骨头方向钻入 1 枚克氏针;透视下见骨圆针位置满意,再多次穿刺充分减压股骨头;减压完成后生理盐水及三型安尔碘冲洗伤口,清点器

械敷料无误,检查无活动性出血,逐层缝合伤口,无菌敷料加压包扎伤口。见图 2、图 3。

1.3.2 CCD 组 患者取平卧位,全身麻醉后,术区常规消毒铺巾后暴露手术区域;取髋关节外侧股骨大转子下 2 cm,C 形臂 X 线机下正侧位反复透视后确定合适进针点;皮外直接使用 2.5 mm 克氏针沿股骨颈方向钻入坏死区,关节软骨 5 mm 处停止为 1 次减压术完成。再平行于原进针通道正侧位透视后,进针至坏死区域经 5 次减压后即手术完成。生理盐水冲洗伤口,清点器械敷料无误,无菌敷料加压包扎伤口。

1.3.3 术后处理 术后两组患者常规使用抗菌药物 24 h 预防感染,并复查双髋正蛙位 X 线片;术后 1 个月勿下地行走,3~6 个月使用助步器部分负重锻炼,6 个月后可正常负重,每 3 个月复查正蛙位 X 线片和 CT。

1.4 观察项目与方法

记录两组手术时间、术中出血量、术中 X 线透视次数。根据术前红细胞比容(hematocrit, HCT)与术后红细胞比容法计算术中出血量:术中出血量=术前血容量(patient blood volume, PBV)×(HCT 术前-HCT 术后)^[11]。比较术前和术后 24 个月髋关节 Harris 评分(Harris Hip Score, HHS)^[12]和视觉模拟评分(visual

analogue scale, VAS)^[13]。被访者骨坏死进展到 ARCO II 期及以上时为保髋治疗失败,并停止对其随访。

1.5 统计学处理

采用 SPSS 26.0 软件进行统计学分析,符合正态分布的定量资料采用均数±标准差($\bar{x}\pm s$)表示,两组比较采用配对样本 *t* 检验,不符合正态分布使用 Wilcoxon 符号秩和检验;定性资料比较采用 χ^2 检验。以 $P<0.05$ 为差异有统计学意义。

2 结果

2.1 术后一般情况比较

两组患者均获得随访,随访时间组间比较差异无统计学意义($P>0.05$)。RCD 组 X 线透视次数、术中出血量、手术时间分别为(9.43±1.14)次、(153.80±22.04) ml、(33.40±1.87) min, CCD 组分别为(19.67±1.32)次、(165.04±20.41) ml、(54.75±3.46) min,两组比较差异有统计学意义($P<0.001$)。见表 2。

2.2 两组临床疗效比较

RCD 组术前、术后 24 个月 VAS 分别为(2.93±0.91)、(1.97±0.89) 分, CCD 组术前、术后 24 个月 VAS 分别为(2.77±0.77)、(2.33±0.77)分。两组术前、术后 24 个月 VAS 比较,差异无统计学意义 ($P>0.05$)。RCD 组术前与术后 24 个月 VAS 比较,差异有统计学意义 ($Z=-3.16, P<0.05$); CCD 组术前与术

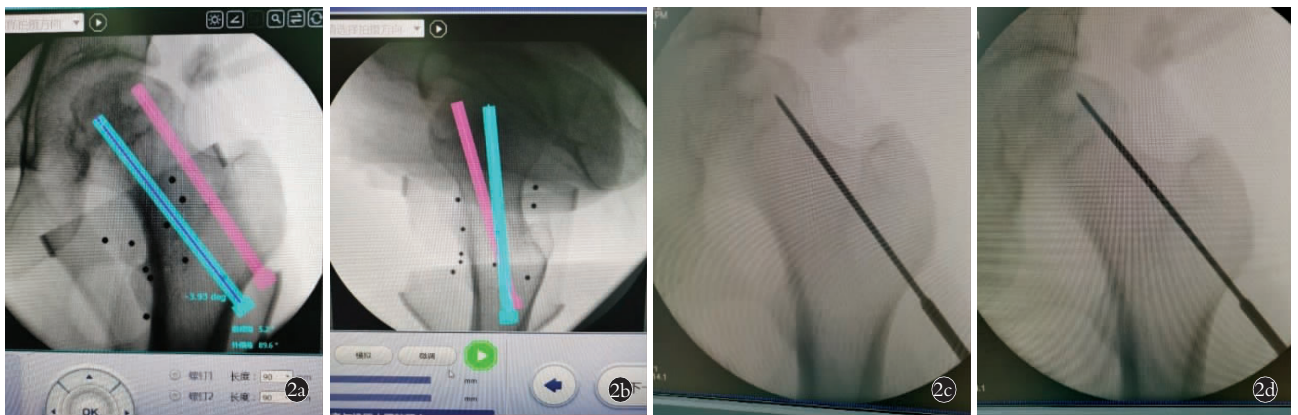


图 2 导针置入位置 2a,2b. 为髓芯减压术拟置入导针位置 2c,2d. 手术操作中导针置入位置

Fig.2 Position of guide wire 2a,2b. Guide wire placement was simulated during core compression 2c,2d. The position of the guide wire during core compression

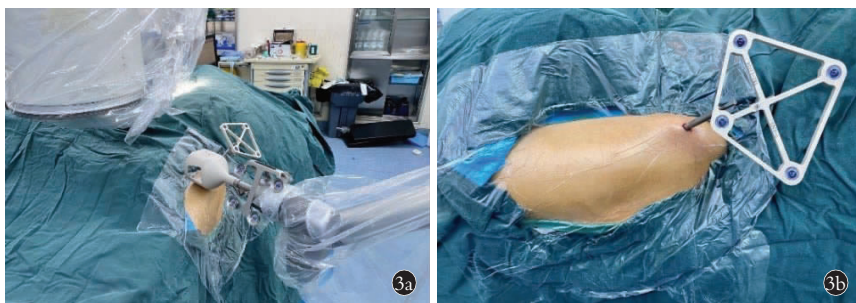


图 3 第三代骨科机器人髓芯减压操作 3a. 机械臂主机-手 3b. 示踪器

Fig.3 The third generation orthopedic robot performs decompression, decompression along the core 3a. Mechanical arm 3b. Tracer

表 2 两组 ARCO I 期股骨头坏死患者术后一般情况比较
($\bar{x}\pm s$)

Tab.2 Comparison of postoperative general data between two groups of patients with ARCO I stage necrosis of femoral head($\bar{x}\pm s$)

| 组别 | 例(髋) | 随访时间 (月) | 术中 X 线 透视(次) | 术中出血量 (ml) | 手术时间 (min) |
|-------|------|-------------|-----------------|---------------|---------------|
| RCD 组 | 30 | 23.40±1.65 | 9.43±1.14 | 153.80±22.04 | 33.40±1.87 |
| CCD 组 | 30 | 23.30±1.66 | 19.67±1.32 | 165.04±20.41 | 54.75±3.46 |
| 检验值 | | Z=-0.329 | t=30.28 | t=3.044 | t=35.977 |
| P 值 | | 0.742 | 0.000 | 0.005 | 0.000 |

后 24 个月 VAS 比较,差异有统计学意义($Z=-2.37, P<0.05$)。

表 3 两组 ARCO I 期股骨头坏死患者术前和术后 24 个月髋关节 Harris 评分比较($\bar{x}\pm s$, 分)

Tab.3 Comparison of HHS of hip joint before and after operation at 24 months between two groups of patients with ARCO I stage necrosis of femoral head($\bar{x}\pm s$, score)

| 组别 | 例数 (髋) | 术前 | | | | | 术后 24 个月 | | | | |
|-------|-----------|------------|------------|-----------|-----------|------------|-------------|-------------|-----------|-----------|-------------------------|
| | | 疼痛 | 功能 | 畸形 | 活动度 | 总分 | 疼痛 | 功能 | 畸形 | 活动度 | 总分 |
| RCD 组 | 30 | 31.80±3.44 | 34.80±2.88 | 4.00±0.00 | 4.50±0.51 | 75.10±3.75 | 37.70±3.743 | 37.40±3.147 | 4.00±0.00 | 4.57±0.68 | 83.67±4.00* |
| CCD 组 | 30 | 29.27±3.12 | 35.37±3.06 | 4.00±0.00 | 4.47±0.51 | 73.40±2.97 | 38.13±4.732 | 37.20±2.870 | 4.00±0.00 | 4.47±0.73 | 83.80±4.60 [△] |
| 检验值 | | t=-3.441 | Z=-1.376 | | Z=-1.00 | Z=-0.36 | t=0.430 | Z=-0.282 | | Z=-0.750 | Z=-0.011 |
| P 值 | | 0.002 | 0.169 | | 0.317 | 0.073 | 0.67 | 0.778 | | 0.453 | 0.991 |

注:与术前总分比较,* $Z=-4.79, P=0.00<0.05$; $^{\Delta}Z=-4.74, P=0.00<0.05$

Note: * Compared with preoperative date, $Z=-4.79, P=0.00<0.05$; $^{\Delta}Z=-4.74, P=0.00<0.05$

术前和术后 24 个月 Harris 评分组间比较差异无统计学意义($P>0.05$),但组内 Harris 评分比较差异有统计学意义($P<0.05$)。因保髋失败而终止随访例数分别 RCD 组 3 例, CCD 组 4 例, 两组比较差异无统计学意义($\chi^2=0.819, P>0.05$)。见表 3。典型病例影像资料见图 4、图 5。

3 讨论

3.1 传统髓芯减压术治疗早期股骨头坏死的现状与不足

股骨头坏死是发病机制尚不完全明确, 高致残性严重影响患者生活^[14-15]。对于 ARCO I 期坏死患者, 经过有效治疗后可阻止坏死进展, 延缓塌陷^[16]。因此, 临床上对于早期骨坏死患者常推荐使用髓芯减压术治疗^[17]。传统髓芯减压术需在 C 形臂 X 线机

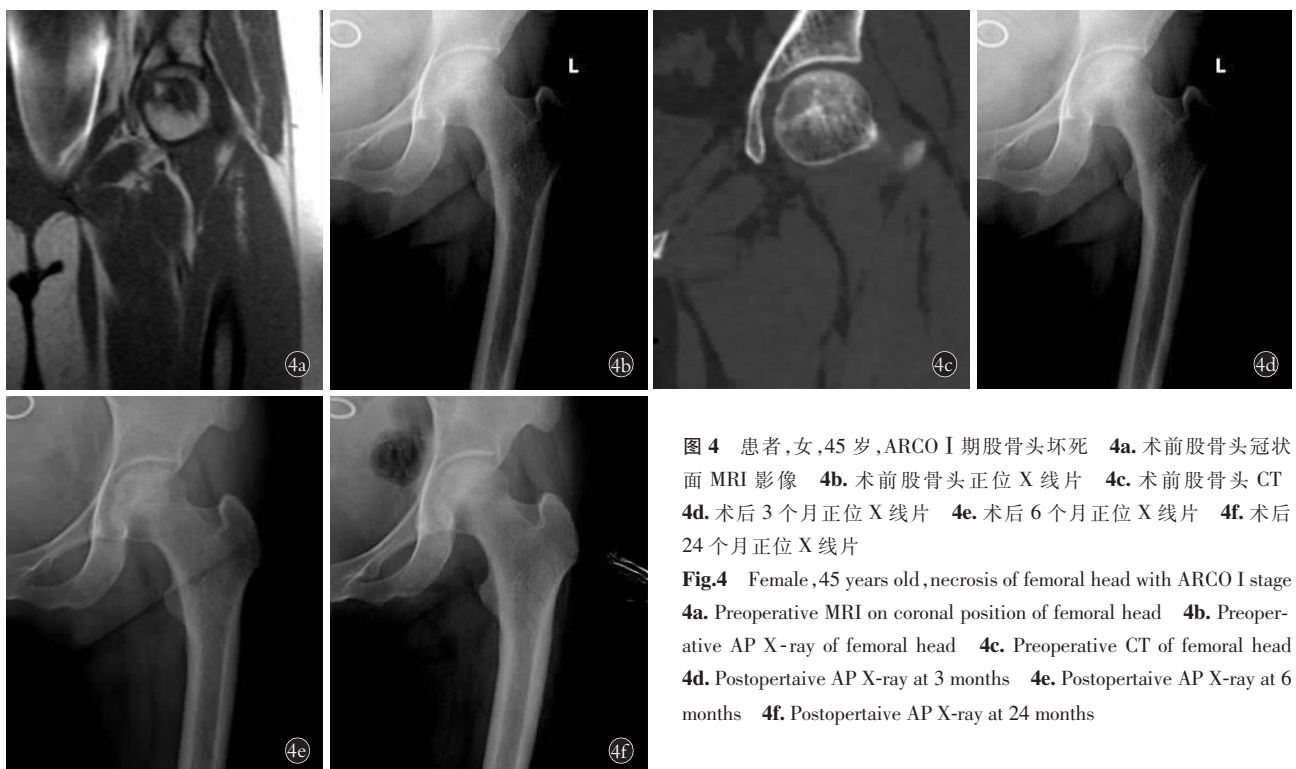

图 4 患者,女,45 岁,ARCO I 期股骨头坏死 4a. 术前股骨头冠状面 MRI 影像 4b. 术前股骨头正位 X 线片 4c. 术前股骨头 CT 4d. 术后 3 个月正位 X 线片 4e. 术后 6 个月正位 X 线片 4f. 术后 24 个月正位 X 线片

Fig.4 Female, 45 years old, necrosis of femoral head with ARCO I stage 4a. Preoperative MRI on coronal position of femoral head 4b. Preoperative AP X-ray of femoral head 4c. Preoperative CT of femoral head 4d. Postoperative AP X-ray at 3 months 4e. Postoperative AP X-ray at 6 months 4f. Postoperative AP X-ray at 24 months

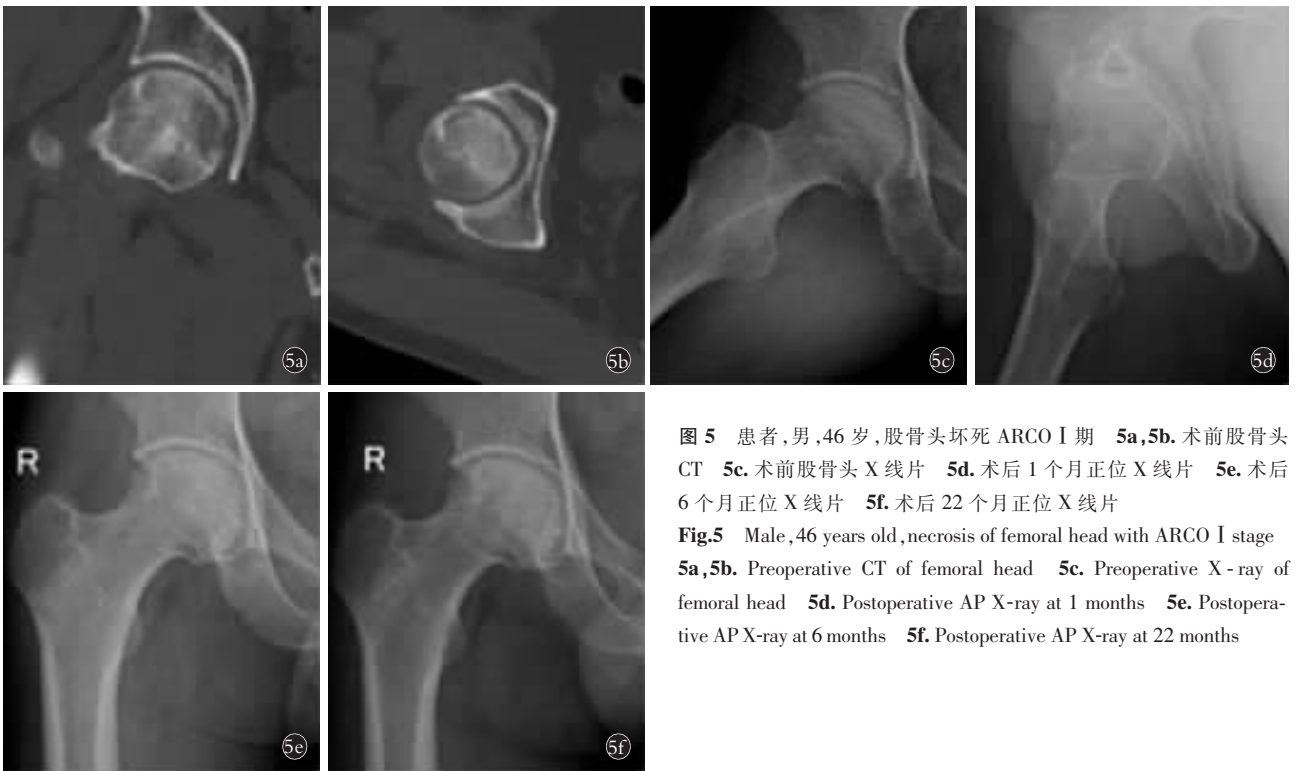

图 5 患者,男,46 岁,股骨头坏死 ARCO I 期 5a,5b. 术前股骨头 CT 5c. 术前股骨头 X 线片 5d. 术后 1 个月正位 X 线片 5e. 术后 6 个月正位 X 线片 5f. 术后 22 个月正位 X 线片

Fig.5 Male, 46 years old, necrosis of femoral head with ARCO I stage 5a,5b. Preoperative CT of femoral head 5c. Preoperative X-ray of femoral head 5d. Postoperative AP X-ray at 1 months 5e. Postoperative AP X-ray at 6 months 5f. Postoperative AP X-ray at 22 months

辅助下经多次透视、穿刺徒手完成,术者需要根据经验反复透视确定进针通道,同时在操作过程中细针还有钻透股骨头皮质伤及血管或软组织的可能。传统髓芯减压操作细针错位率为 2%~15%。由此可见,在经过计算机精确计算后的操作,可以避免很多失误性操作,提高手术成功率及效率^[18-19]。

3.2 机器人辅助髓芯减压术治疗早期股骨头坏死的临床优势

近年来机器人辅助导航技术因其具有定位准确、操作风险小、简化手术难度等特点,在骨科手术中被广泛应用^[20]。通过本研究结果可以观察到,相较于以往传统徒手操作,机器人辅助下进行髓芯减压术治疗早期股骨头坏死具有以下优势:(1)髓芯减压术在机器人辅助导航下或徒手操作下治疗 ARCO I 期股骨头坏死,均可有效改善患者髋关节功能,缓解疼痛,延缓病情进展。(2)在确保手术疗效的基础上,实现了术中精确定位,并省去了以往徒手减压需要反复操作、反复 C 形臂 X 线机下透视以确定减压位置的繁杂操作过程^[21]。(3)机器人辅助下的髓芯减压术比传统操作下的髓芯减压术可明显减少术中透视次数、降低术中出血量、缩短手术时间。(4)相较于其他机器人手术,天玑机器人进行髓芯减压手术操作时,操作方法简单,只需要术者在髌前上棘处固定好示踪器后,由手术室专职影像医师进行透视后,将采集到的 X 线图像连接至工作站,确定好减压通道后就可开展减压操作。但要注意的是,该手术

在减压操作前,髌前上棘处示踪器应牢固固定,确保无松动后方可进行下一步操作,该步骤也是确保手术顺利开展的重要前提。

因此,基于本研究结果,笔者认为在股骨头坏死的髓芯减压保髓手术中,引入机器人辅助导航技术,其最大的优势在于操作方法简单易学,可以在短时间内精确到达病灶位置,从而明显提高手术效率,并使手术操作标准化。同时,可降低传统术式操作过程中依据临床经验而出现的手术操作时间长、出血量大、穿透软骨或血管组织等不良事件发生的可能。

3.3 展望与不足

通过该研究,可以明确髓芯减压术治疗 ARCO I 期股骨头坏死的疗效确定,可明显改善患者疼痛和功能活动。而机器人技术的应用降低了手术难度、简化了操作过程。但在本研究仍存在随访时间较短,纳入样本量较少,中止随访的病例中与手术方式是否有关尚不清楚。因此,下一步需通过增加研究样本量,延长随访时间,加入中止随访病例后续研究等,以提高研究结果的可信度。

参考文献

- [1] Zalavras CG, Lieberman JR. Osteonecrosis of the femoral head: evaluation and treatment [J]. J Am Acad Orthop Surg, 2014, 22(7): 455-464.
- [2] Mont MA, Salem HS, Piuze NS, et al. Nontraumatic osteonecrosis of the femoral head; where do we stand today? a 5-year update [J]. J Bone Joint Surg Am, 2020, 102(12): 1084-1099.

- [3] Yoon BH, Mont MA, Koo KH, et al. The 2019 revised version of association research circulation osseous staging system of osteonecrosis of the femoral head[J]. *J Arthroplasty*, 2020, 35(4):933-940.
- [4] Roth A, Beckmann J, Bohndorf K, et al. S3-Guideline non-traumatic adult femoral head necrosis[J]. *Arch Orthop Trauma Surg*, 2016, 136(2):165-174.
- [5] 刘予豪,周驰,陈雷雷,等.基于股骨头坏死围塌陷期理论的保髓术式总结[J].*中国修复重建外科杂志*, 2017, 31(8):1010-1015.
LIU YH, ZHOU C, CHEN LL, et al. A summary of hip-preservation surgery based on peri-collapse stage of osteonecrosis of femoral head[J]. *Zhongguo Xiu Fu Chong Jian Wai Ke Za Zhi*, 2017, 31(8):1010-1015. Chinese.
- [6] Hua KC, Yang XG, Feng JT, et al. The efficacy and safety of core decompression for the treatment of femoral head necrosis: a systematic review and meta-analysis[J]. *J Orthop Surg Res*, 2019, 14(1):306.
- [7] 郑豪芬,郑豪侠,陈其福,等.髓芯减压术治疗股骨头坏死的研究进展[J].*广西中医药大学学报*, 2021, 24(2):87-90.
ZHENG HF, ZHENG HX, CHEN QF, et al. Research progress of pulp core decompression in treatment of femoral head necrosis[J]. *Guang Xi Zhong Yi Yao Da Xue Xue Bao*, 2021, 24(2):87-90. Chinese.
- [8] 张同同,王增平,王中华,等.骨科天玑机器人在手术治疗胸腰椎骨折的临床应用[J].*中国骨伤*, 2021, 34(11):1034-1039.
ZHANG TT, WANG ZP, WANG ZH, et al. Clinical application of Orthopedic Tianji Robot in surgical treatment of thoracolumbar fractures[J]. *Zhongguo Gu Shang/China J Orthop Trauma*, 2021, 34(11):1034-1039. Chinese with abstract in English.
- [9] 韩巍,张腾,苏永刚,等.天玑骨科手术机器人辅助经皮固定骶髂螺钉治疗不稳定骨盆后环骨折的临床研究[J].*北京生物医学工程*, 2021, 40(3):257-262.
HAN W, ZHANG T, SU YG, et al. Clinical study of S₂ iliosacral screw fixation with TiRobot assistance in unstable posterior pelvic ring fracture[J]. *Bei Jing Sheng Wu Yi Xue Gong Cheng*, 2021, 40(3):257-262. Chinese.
- [10] 赵宇驰,曲文庆,张树栋.机器人辅助髓芯减压植骨术治疗早期股骨头缺血性坏死的临床效果[J].*中华外科杂志*, 2018, 56(11):849-853.
ZHAO YC, QU WQ, ZHANG SD. Effect of robot navigation assisted core decompression combined with bone graft treatment of early stage osteonecrosis of the femoral head[J]. *Zhonghua Wai Ke Za Zhi*, 2018, 56(11):849-853. Chinese.
- [11] Sehat KR, Evans R, Newman JH. How much blood is really lost in total knee arthroplasty? Correct blood loss management should take hidden loss into account[J]. *Knee*, 2000, 7(3):151-155.
- [12] Nilsson A, Bremander A. Measures of hip function and symptoms: Harris Hip Score (HHS), Hip Disability and Osteoarthritis Outcome Score (HOOS), Oxford Hip Score (OHS), Lequesne Index of Severity for Osteoarthritis of the Hip (LISOH), and American Academy of Orthopedic Surgeons (AAOS) Hip and Knee Questionnaire[J]. *Arthritis Care Res (Hoboken)*, 2011, 63(Suppl 11):S200-S207.
- [13] Alghadir AH, Anwer S, Iqbal A, et al. Test-retest reliability, validity, and minimum detectable change of visual analog, numerical rating, and verbal rating scales for measurement of osteoarthritic knee pain[J]. *J Pain Res*, 2018, 11:851-856.
- [14] Wang A, Ren M, Wang J. The pathogenesis of steroid-induced osteonecrosis of the femoral head: A systematic review of the literature[J]. *Gene*, 2018, 671:103-109.
- [15] Chang C, Greenspan A, Gershwin ME. The pathogenesis, diagnosis and clinical manifestations of steroid-induced osteonecrosis[J]. *J Autoimmun*, 2020, 110:102460.
- [16] Luo J, Yan YJ, Wang XD, et al. Accuracy and safety of robot-assisted drilling decompression for osteonecrosis of the femoral head[J]. *Orthop Surg*, 2020, 12(3):784-791.
- [17] Andronic O, Weiss O, Shoman H, et al. What are the outcomes of core decompression without augmentation in patients with nontraumatic osteonecrosis of the femoral head[J]. *Int Orthop*, 2021, 45(3):605-613.
- [18] Hinsche AF, Giannoudis PV, Smith RM. Fluoroscopy-based multi-planar image guidance for insertion of sacroiliac screws[J]. *Clin Orthop Relat Res*, 2002, (395):135-144.
- [19] Templeman D, Schmidt A, Freese J, et al. Proximity of iliosacral screws to neurovascular structures after internal fixation[J]. *Clin Orthop Relat Res*, 1996, (329):194-198.
- [20] 叶晓健. 机器人手术在脊柱外科手术中发挥的精准安全和微创高效作用[J].*中国骨伤*, 2022, 35(2):99-100.
YE XJ. Robotic surgery plays a precise, safe, minimally invasive and efficient role in spinal surgery[J]. *Zhongguo Gu Shang/China J Orthop Trauma*, 2022, 35(2):99-100. Chinese with abstract in English.
- [21] 曹旭含,白子兴,孙承颐,等.机器人在骨科手术中应用的可靠性与提升空间[J].*中国组织工程研究*, 2020, 24(9):1416-1421.
CAO XH, BAI ZX, SUN CY, et al. Application of robot in orthopedic surgery: reliability and room for improvement[J]. *Zhongguo Zu Zhi Gong Cheng Yan Jiu*, 2020, 24(9):1416-1421. Chinese.

(收稿日期:2022-08-04 本文编辑:李宜)