

# 影像学检查在 Muller-Weiss 病诊断中的应用价值

余景武, 王晓慧, 唐杰, 朱小燕, 吴小马, 朱艺  
(陆军第七十二集团军医院放射科, 浙江 湖州 313000)

**【摘要】** 目的: 探讨 Muller-Weiss 病的影像学表现, 评价影像学检查在其诊断中的应用价值。方法: 2015 年 9 月至 2020 年 8 月收集治疗的 26 例 Muller-Weiss 病患者的影像学资料, 其中男 7 例, 女 19 例; 年龄 43~68 (52.7±4.6) 岁。X 线检查主要观察足舟骨的形态、位置, 并在负重正位 X 线片上测量距骨中轴线-第 1 跖骨中轴线的夹角 (talar-first metatarsal angle, TFM), 在负重侧位片上测量足弓角、距骨中轴线-第 1 跖骨中轴线的夹角 (Meary 角); CT 检查主要评价足舟骨的形态、密度、邻近骨关节间隙、位置; MRI 检查主要观察足舟骨的形态、信号、软骨及周围软组织改变。结果: 26 例患者单侧受累 21 例, 双侧受累 5 例; X 线检查主要表现为足舟骨外侧部压缩变扁, 呈“逗号状”或“水滴状”, 舟骨向内侧移位, 部分骨质碎裂, 周围骨关节增生, 密度高低不均, 关节间隙变窄; 根据患足在负重侧位 X 线片上的 Meary 角和畸形程度进行 Maceira 分期, 其中 I 期 0 例, II 期 2 例, III 期 11 例, IV 期 9 例, V 期 4 例。CT 检查, 显示骨质碎裂、舟骨向内侧移位、“距楔关节”的形成等。MRI 检查主要表现为足舟骨形态不规则、信号不均, 关节间隙变窄, 距舟关节面增生、软骨破坏, 跗骨关节积液, 周围软组织肿胀。结论: Muller-Weiss 病具有较特异的影像学表现, 结合患者年龄、性别、临床病史可作出准确诊断; 术前影像学检查可对疾病进行分期, 帮助临床医生制定更好的手术方案, 术后影像学检查能较好评价手术效果。

**【关键词】** Muller-Weiss 病; 骨坏死; X 线摄影术  
中图分类号: R681.8

DOI: 10.12200/j.issn.1003-0034.2022.05.013

开放科学(资源服务)标识码(OSID):



**Application value of imaging examination in the diagnosis of Muller-Weiss disease** YU Jing-wu, WANG Xiao-hui, TANG Jie, ZHU Xiao-yan, WU Xiao-ma, and ZHU Yi. Department of Radiology, Army Hospital of the 72nd Army Group, Huzhou 313000, Zhejiang, China

**ABSTRACT Objective:** To analyze radiological characteristics of Muller-Weiss disease, evaluate the clinical value of the imaging examination in diagnosis of Muller-Weiss disease. **Methods:** The imaging data of 26 patients with Muller-Weiss disease were collected from September 2015 to August 2020, including 7 males and 19 females, aged 43 to 68 years old with an average of (52.7±4.6) years old. In the X-ray examination observed the shape and position of the navicular bone. The talar-first metatarsal angle (TFM) was measured on the weight-bearing anteroposterior radiograph. The arch angle and angle between mid-axis of talus and mid-axis of the first metatarsal (Meary angle) were measured on the weight-bearing lateral radiographs. The morphology, density, adjacent joint space and position of the navicular bone were evaluated by computed tomography (CT), and magnetic resonance imaging (MRI) was used to observe the shape, signal, cartilage and surrounding soft tissue changes of the navicular bone. **Results:** Among 26 patients, 21 cases were unilateral and 5 cases were bilateral; X-ray examination showed that the lateral part of navicular bone of foot was compressed and flattened, showing “comma like” or “drop like”, navicular moved to the medial side, partial fragmentation of bone, peripheral articular hyperplasia, uneven density and narrowing of relationship gap. According to Meary angle and deformity degree of the affected foot on the lateral X-ray of the load-bearing foot, Maceira staging was performed. There were 0 cases in stage I, 2 cases in stage II, 11 cases in stage III, 9 cases in stage IV and 4 cases in stage V. CT examination showed bone fragmentation, medial displacement of navicular bone and formation of the talocalcaneal joint. MRI examination showed the irregular shape and uneven signal of navicular bone, narrowing of joint space, talocalcaneal joint surface hyperplasia and cartilage destruction, tarsal joint effusion and swelling of surrounding soft tissue. **Conclusion:** Muller-Weiss disease has specific imaging manifestation, and an accurate diagnosis can be made based on the patient's age, gender, and clinical history. Preoperative imaging examination can stage the disease, help clinicians to formulate better surgical plans, and postoperative imaging examination can better evaluate the surgical effect.

**KEYWORDS** Muller-Weiss disease; Osteonecrosis; Radiography

通讯作者: 余景武 E-mail: yu572551@163.com

Corresponding author: YU Jing-wu E-mail: yu572551@163.com

Muller-Weiss 病, 也称“成人足舟骨坏死”, 由 Muller 于 1927 年首次报道, 是一种少见、原因不明的中足部疾病<sup>[1]</sup>。该病常见于中老年女性, 主要临床表现为中足慢性疼痛, 足部特征性改变为舟骨外侧部压缩变扁、碎裂、距舟关节正常形态消失及后足进行性内翻<sup>[2]</sup>。患者经保守治疗症状往往无法缓解, 后期常需手术治疗<sup>[3]</sup>。目前, 该病文献报道多为临床研究, 影像学诊断报道不多, 影像科医生通常对该疾病认识不足, 进而造成不少误诊及漏诊。本文收集 26 例 Muller-Weiss 病患者的影像资料, 分析其影像学表现, 并回顾相关文献, 旨在提高对该病的诊断水平。

## 1 临床资料

### 1.1 病例选择

纳入标准: (1) 临床症状为中足部疼痛或间歇性跛行。(2) 临床查体中足部背侧肿胀、压痛, 足弓塌陷。(3) 足部 X 线、CT 及 MRI 等影像学检查, 表现符合 Muller-Weiss 病。排除标准: (1) 创伤性足舟骨骨折。(2) 足舟骨应力性骨折。(3) 儿童 Kohler 病。(4) 其他继发性足舟骨骨坏死, 如结缔组织疾病史或慢性糖尿病史。

### 1.2 一般资料

2015 年 9 月至 2020 年 8 月收集 26 例患者 Muller-Weiss 病的临床资料, 其中男 7 例, 女 19 例; 年龄 43~68(52.7±4.6) 岁; 单侧受累 21 例, 双侧受累 5 例; 8 例进行手术治疗, 18 例行保守治疗(包括治疗鞋垫、减少负重活动、非甾体类抗炎药和理疗等)。主要临床症状为中足背侧疼痛, 负重时明显, 且逐渐加重, 部分难以长时间站立和行走困难; 体格检查患足舟骨部位压痛明显, 足弓扁平、后足内翻, 有的病例呈现“平足-内翻”畸形。

## 2 检查方法

本组 26 例患者均行 X 线检查, 采用飞利浦数字摄影(digital photography, DR)摄影机, 型号 Digital Diagnost, 常规拍摄足负重正侧位片。12 例行 CT 检查, 采用 GE 宝石 64 排 CT, 患者仰卧位伸膝或屈膝扫描, 扫描参数为矩阵 512×512, 扫描层厚、层间距 2 mm, 螺距 1.2, 120 kV, 120~150 mA, 行骨算法及标准算法重建, 并进行三维重建。5 例行 MRI 检查, 采用 GE signa HDx3.0 TMR 扫描仪, 使用足踝关节表面线圈; 扫描参数为常规扫描轴位、冠状位及矢状位 T2 加权预饱和脂肪抑制(FS T2WI)序列(TR 4 180 ms, TE 78 ms), 轴位 T1 加权自旋回波(SE T1WI)序列(TR 620 ms, TE 22 ms), FOV 180~220 mm, 层厚 3 mm, 层间距 0.2 mm。本组图像分析均由两名中级以上职称医师完成, 主要分析足舟骨的形态、密度/信号、邻

近骨关节间隙、位置等。同时独立测量足弓角, 负重正位 X 线片上距骨中轴线-第 1 跖骨中轴线的夹角(trlar-first metatarsal angle, TFM), 负重侧位 X 线片上距骨中轴线-第 1 跖骨中轴线的夹角(Meary 角), 并取其平均值。根据患足在负重侧位 X 线片上的 Meary 角和畸形程度进行 Maceira 分期, 当分期结果存在差异时, 由第 3 名高年资医师参与讨论, 直至达成一致意见。

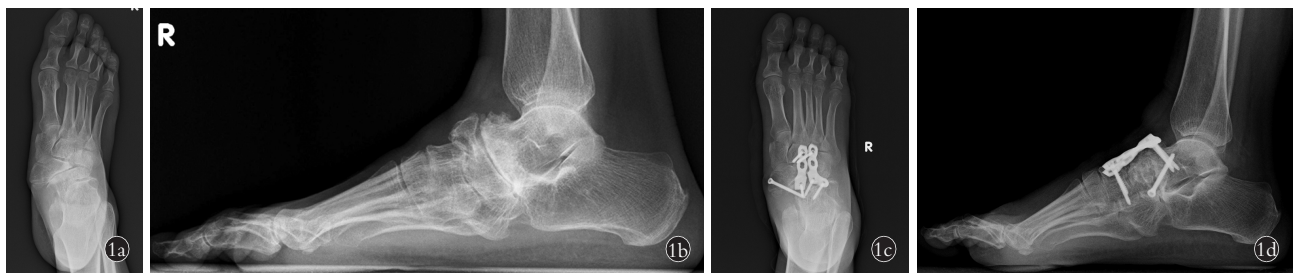距骨-第 1 跖骨夹角正常度数范围<sup>[4]</sup>: (1) TFM 角: 足负重正位 X 线片上距骨中轴线与第 1 跖骨中轴线的夹角, 正常范围为-10°~10°。(2) Meary 角: 足负重侧位 X 线片上距骨中轴线与第 1 跖骨中轴线的夹角, 正常范围为-4°~4°。

## 3 结果

26 例患者均行 X 线检查, 12 例行 CT 检查, 5 例行 MRI 检查; 单侧受累 21 例, 双侧受累 5 例。X 线检查主要表现为足舟骨外侧部压缩变扁, 呈“逗号状”或“水滴状”(图 1a), 舟骨向内侧移位, 部分骨质碎裂, 周围骨关节增生, 密度高低不均, 关节间隙变窄, 后足内翻, 足弓角下降、Meary 角指向足底(图 1b)。根据患足在负重侧位 X 线片上的 Meary 角和畸形程度进行 Maceira 等<sup>[5]</sup>分期: I 期, 距下关节内翻不易检出, X 线检查多正常或有少许异常改变, CT 检查可有阳性发现, MRI 显示骨内水肿; II 期, 距下关节发生内翻, 并出现高弓足, Meary 角指向足背, 距骨头向足背侧移位, 其与跟骨前突的重叠范围减小, 跗骨管和跗骨窦可呈现孔洞样表现; III 期, 足弓开始下降, 后足进一步内翻, 足舟骨压缩变扁, Meary 角接近 0°, 距骨头和楔骨之间的距离明显缩小; IV 期, 后足明显内翻畸形, 足弓明显降低, 足舟骨进一步被压缩或碎裂, Meary 角指向足底; V 期, 足舟骨碎裂并被完全挤出, “距楔关节”形成。本组 I 期 0 例、II 期 2 例、III 期 11 例、IV 期 9 例、V 期 4 例; 术后 X 线检查示足弓角、后足内翻恢复(图 1c), Meary 角指向足背(图 1d)。双侧受累患者 X 线片示双足舟骨外侧缘变窄呈“水滴状”, 密度不均, 向内侧移位, 距舟关节间隙变窄, 后足内翻(图 2)。CT 检查(图 3a, 3b)显示骨质碎裂、舟骨向内侧移位、“距楔关节”的形成等。MRI 检查 T1WI 像示舟骨外侧缘变扁, 骨皮质欠光整, 骨质呈不均低信号影(图 4a), FS-T2WI 像示骨质呈不均匀高信号影, 距舟关节面增生, 部分软骨破坏, 距舟关节间隙变窄, 周围软组织肿胀(图 4b, 4c)。

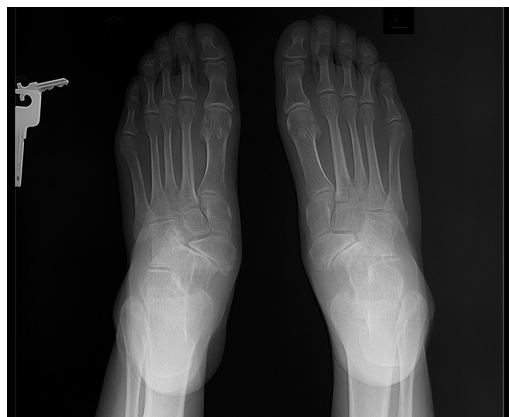## 4 讨论

Muller-Weiss 病的病因和发病机制目前仍不明确, 其发病机制通常包括以下理论: 先天性发育畸



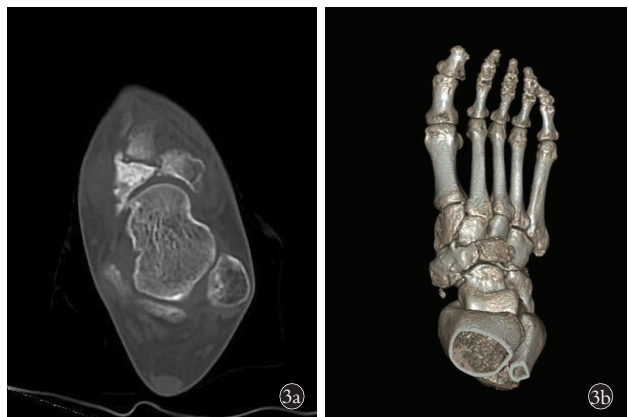**图 1** 患者,女,56 岁,中足部疼痛 3 年,加重 1 个月,诊断为 Muller-Weiss 病 IV 期 **1a.** 负重正位 X 线片示舟骨外侧缘变扁呈“逗号状”,密度不均,向内侧移位,距舟关节间隙变窄,后足内翻,TFM 角约 16.4° **1b.** 负重侧位 X 线片示足弓角下降,Meary 角约 9.3°,指向足底 **1c.** 术后负重正位 X 线片示后足内翻恢复,TFM 角约 3.9° **1d.** 术后负重侧位 X 线片示足弓角恢复,Meary’s 角约 3.9°,指向足背

**Fig.1** A 56-year-old female patient with middle foot pain for 3 years and aggravating for 1 month, the patient was diagnosed with Muller-Weiss disease stage IV **1a.** The weight-bearing AP X-ray film showed that the lateral edge of navicular bone became flattened and “comma-like”, with uneven density, medial displacement, narrowing of talocalcaneal joint space, varus of the hindfoot, and TFM angle was about 16.4° **1b.** The weight-bearing lateral X-ray showed that the arch angle decreased, Meary’s angle was about 9.3°, pointing to the sole of foot **1c.** Postoperatively, the weight-bearing AP X-ray showed that the hindfoot varus recovered, TFM angle was about 3.9° **1d.** Postoperatively, the weight-bearing lateral X-ray showed that the arch angle recovered, Meary’s angle was about 3.9°, pointing to the back of the foot



**图 2** 患者,女,65 岁,双中足部疼痛 2 年余,诊断为 Muller-Weiss 病 IV 期。负重正位 X 线片示双足舟骨外侧缘变窄呈“水滴状”,密度不均,向内侧移位,距舟关节间隙变窄,后足内翻

**Fig.2** A 65-year-old female patient with pain in both middle feet for more than 2 years, the patient was diagnosed as Muller-Weiss disease stage IV. The weight-bearing AP X-ray film showed that the lateral edge of navicular bone of both feet became narrower, showing “water drop shape”, uneven density, shifted to the medial side, and the space between talocalcaneal joints narrowed, varus of the hindfoot



**图 3** 患者,男,58 岁,中足部反复疼痛 4 年余,诊断为 Muller-Weiss 病 IV 期 **3a.** CT 轴位片示舟骨变扁、碎裂,密度不均,关节面骨质增生 **3b.** CT 三维重建示舟骨碎裂成 2 块,关节面骨质增生,周缘见游离体

**Fig.3** A 58-year-old male patient with repeated pain in the middle foot for more than 4 years, the patient was diagnosed with Muller-Weiss disease stage IV **3a.** Axial CT examination showed that navicular bone was flattened and fragmented, with uneven density and hyperosteo-geny on the articular surface **3b.** Three dimensional CT reconstruction showed that the navicular bone was break into two pieces, with hyperosteo-geny on the articular surface, and free bodies around the scaphoid

形、创伤性或应力性骨坏死、原发性骨坏死、应力增加引起畸形、Kohler 病的异常演变等<sup>[6]</sup>。目前普遍认为足舟骨延迟骨化和异常应力集中在足舟骨外侧是 Muller-Weiss 病发病的前提条件。该病初期主要病理改变为足舟骨外侧变扁,密度增高,随后进一步压缩,足弓变高,距骨头向足背侧移位,后期足弓下降,距下关节内翻,足舟骨骨质碎裂并被完全挤出,最终形成“距楔关节”<sup>[5]</sup>。Maceira 等<sup>[5]</sup>认为 Muller-Weiss 病诊断的先决条件是后足内翻,同时指出患者的症状与疾病分期并不完全平行,早期患者就可能对疼痛无法忍受,而疾病后期的患者却疼痛不明显。有学

者<sup>[7]</sup>认为经过 3 个月以上的保守治疗,疼痛症状无法改善者则需行手术治疗;不同分期的 Muller-Weiss 病需采用不同的手术,制定手术方案主要依据术前及术中评估病变累及的程度与范围,因此,术前行合理的影像学检查至关重要。

**4.1 Muller-Weiss 病的影像学表现及鉴别诊断**

Muller-Weiss 病的分期不同,其影像表现亦不同;早期 X 线检查主要表现为足舟骨外侧部压缩变扁呈楔形、“逗号状”或“水滴状”,骨质密度增高,随病情发展,舟骨向内侧移位,部分骨质碎裂成两个典

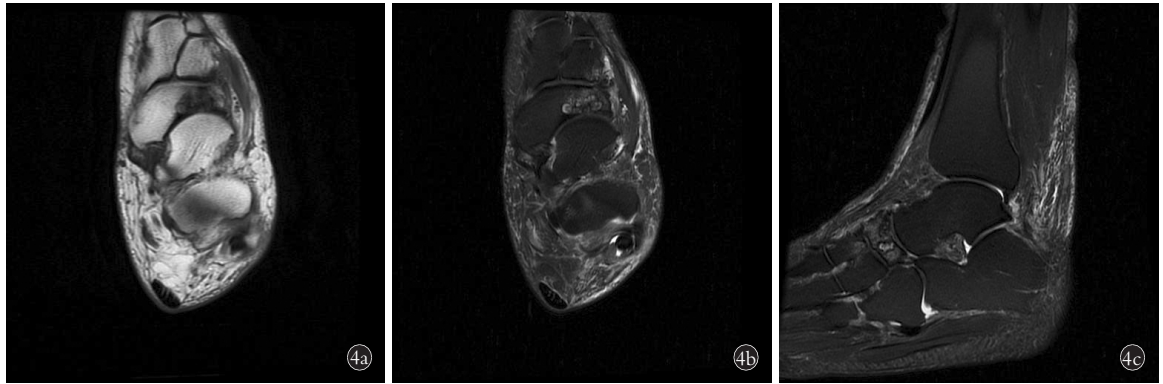


图 4 患者,女,53 岁,中足部疼痛不适 2 年余,Muller-Weiss 病 III 期 4a. MRI 检查 T1WI 轴位片示右足舟骨外侧缘变扁,骨皮质欠光整,骨质呈不均低信号影 4b,4c. FS-T2WI 轴位、矢状片示骨质呈不均匀高信号影,部分软骨破坏,距舟关节间隙变窄,周围软组织渗出性改变

Fig.4 A 53-year-old female patient with pain and discomfort in the middle foot for more than 2 years, the patient was diagnosed with Muller-Weiss disease stage III 4a. MRI examination T1WI axial films showed that the lateral edge of the navicular bone in the right foot became flattened, the bone cortex was not smooth, and the bone showed uneven low signal shadow 4b,4c. FS-T2WI axial and sagittal films showed inhomogeneous hyper signal shadow, part of cartilage was destroyed, the space between talonavicular joints was narrowed, and the surrounding soft tissue was exudative

型的骨块,周围骨关节增生,密度高低不均,关节间隙变窄,后期出现后足内翻,足弓下降,Meary 角指向足底。CT 检查能更好显示舟骨向内侧移位、骨质碎裂、“距楔关节”的形成等。MRI 检查主要表现为足舟骨形态不规则,骨皮质不光整,骨质呈 T1WI 像低信号,FS T2WI 像高信号,信号不均;舟骨向内侧移位,关节间隙变窄;距舟关节面软骨变薄;前距下关节、距舟关节积液;距舟背外侧韧带、跟舟韧带及周围软组织肿胀。

本病需与创伤性足舟骨骨折、足舟骨应力性骨折、Kohler 病、继发性足舟骨骨坏死等进行鉴别。创伤性足舟骨骨折可由直接或间接暴力造成,中足疼痛,软组织肿胀,X 线或 CT 检查可见骨折线<sup>[8]</sup>,本组病例均无明确外伤史,且无明确骨折线,可与之鉴别。足舟骨应力性骨折常发生在运动员或新兵军训,主要表现为足背部疼痛,运动后加重,X 线或 CT 检查可发现骨折线,但无明显的压缩改变<sup>[9]</sup>,Muller-Weiss 病典型表现为舟骨外侧压缩、变扁。Kohler 病是儿童自限性足舟骨坏死,好发于 3~9 岁的儿童,男孩发病率约为女孩的 3~5 倍,主要症状为中足背内侧疼痛;常见影像学表现为发病初期足舟骨扁平,密度增高,正常骨小梁消失,其余邻近结构正常;少数病例起初 X 线表现为足舟骨的形态和大小正常,密度增加,以后逐渐降低,可形成多个骨化中心<sup>[10]</sup>。结缔组织疾病(如风湿、系统红斑狼疮)、慢性糖尿病等引起的继发性足舟骨坏死,可通过相应的实验室检查加以鉴别。

#### 4.2 影像学检查在 Muller-Weiss 病诊断及治疗中的应用价值

本组 26 例患者中,女性占 19 例,提示女性多

见,且多为单侧受累,少数双侧受累,与以往文献相符。本组 12 例行 CT 检查,其中 III 期 7 例、IV 期 3 例、V 期 2 例,采用多平面重建(multiplanar reconstruction, MPR),容积重建(volume reconstruction, VR)行图像后处理,获得图像均能清晰显示舟骨形态、密度改变,对舟骨碎裂、“距楔关节”形成显示较 MRI、X 线检查更好。5 例行 MRI 检查,其中 II 期 1 例,舟骨形态尚规则,外侧缘可见 T1WI 像低、FS T2WI 像高信号;III 期 3 例,见舟骨变扁,信号异常,距舟关节面软骨破坏,关节间隙变窄;IV 期 1 例,主要表现为舟骨碎裂,软骨破坏、关节间隙变窄,距舟韧带肿胀;MRI 检查能较好显示舟骨形态、关节软骨及韧带改变,且在疾病早期即可显示舟骨骨髓水肿,有助于早期 Muller-Weiss 病的诊断。本组 26 例患者均行 X 线负重正侧位片检查,并在足负重正侧位片上测量足弓角、TFM 角、Meary 角,同时根据患足的 Meary 角和畸形程度进行 Maceira 分期,其中 I 期 0 例、II 期 2 例、III 期 11 例、IV 期 9 例、V 期 4 例;5 例患者双足同时受累,其分期相同;X 线检查可通过量化标准判断疾病严重程度,结合疾病临床分期,指导临床医生制定手术方案;本组 8 例行手术治疗,手术方式主要有距舟关节融合术、距舟楔关节融合术,术后复查 X 线足负重正侧位片,并测量足弓角、TFM 角、Meary 角,显示各数值均较术前明显好转;由于样本量少,未作统计学分析。

综上所述,Muller-Weiss 病具有较特异的影像学表现,结合患者年龄、性别、临床病史可作出准确诊断;X 线、CT 及 MRI 检查在该疾病诊断中各有优势;在临床治疗中,术前通过患足在负重侧位 X 线片上的 Meary 角和畸形程度对疾病进行分期,可帮

助临床医生制定更好的手术治疗方案, 术后足负重正侧位 X 线片可较好评价手术效果。本研究不足之处是样本量较少, 且未常规行后足力线位检查, 对患足后足内翻缺乏更可靠的影像学诊断, 后期将作进一步研究。

参考文献

[1] Tosun B, Al F, Tosun A. Spontaneous osteonecrosis of the tarsal navicular in an adult: Mueller-Weiss syndrome[J]. J Foot Ankle Surg, 2011, 50(2):221-224.

[2] Digiovanni CW, Patel A, Calfee R, et al. Osteonecrosis in the foot [J]. J Am Acad Orthop Surg, 2007, 15(4):208-217.

[3] Janositz G, Sisak K, Toth K. Percutaneous decompression for the treatment of Muller-Weiss syndrome[J]. Knee Surg Sports Traumatol Arthrosc, 2011, 19(4):688-690.

[4] 邬博来, 王宝虎, 吴乐彬. 足外伤术后复位不良致平足畸形 1 例 [J]. 中国骨伤, 2019, 32(4):364-367.

WU BL, WANG BH, WU LB. Flatfoot deformity caused by post-operative malreduction of foot trauma: a case report [J]. Zhongguo Gu Shang/China J Orthop Trauma, 2019, 32(4):364-367. Chinese.

[5] Maceira E, Rochera R. Muller-Weiss disease: clinical and biome-

chanical features [J]. Foot Ankle Clin, 2004, 9(1):105-125.

[6] 余伟林, 宋国勋, 施忠民, 等. Muller-Weiss 病的临床研究进展 [J]. 组织工程与重建外科杂志, 2014, 10(2):117-120.

YU WL, SONG GX, SHI ZM, et al. Clinical research progress of Muller Weiss disease [J]. Zu Zhi Gong Cheng Yu Chong Jian Wai Ke Za Zhi, 2014, 10(2):117-120. Chinese.

[7] 赵良军, 劳山, 赵劲民, 等. 手术治疗成人足舟骨缺血性坏死的临床分析 [J]. 中华创伤骨科科学杂志, 2015, 17(6):461-464.

ZHAO LJ, LAO S, ZHAO JM, et al. Clinical analysis of surgical treatment for adult avascular necrosis of scaphoid bone [J]. Zhonghua Chuang Shang Gu Ke Xue Za Zhi, 2015, 17(6):461-464. Chinese.

[8] DiGiovanni CW. Fractures of the navicular [J]. Foot Ankle Clin, 2004, 9(1):25-63.

[9] Burne SG, Mahoney CM, Forster BB, et al. Tarsal navicular stress injury: long-term outcome and clinicoradiological correlation using both computed tomography and magnetic resonance imaging [J]. Am J Sports Med, 2005, 33(12):1875-1881.

[10] Jeremy YC, Jeffrey LY. Kohler disease: avascular necrosis in the child [J]. Foot Ankle Clin, 2019, 24(1):83-88.

(收稿日期: 2020-12-17 本文编辑: 李宜)

• 骨伤论坛 •

# 脊柱相关疾病的概念及疾病谱刍议


周英杰<sup>1</sup>, 赵勇<sup>2</sup>, 褚汉杰<sup>1</sup>, 柴旭斌<sup>1</sup>, 谭明生<sup>3</sup>

(1. 河南省洛阳正骨医院 河南省骨科医院脊柱外科, 河南 洛阳 471002; 2. 中国中医科学院望京医院, 北京 100029; 3. 中日友好医院脊柱上颈椎中心, 北京 100029)

关键词 脊柱相关疾病; 概念; 疾病谱

中图分类号: R-1

DOI: 10.12200/j.issn.1003-0034.2022.05.014

开放科学(资源服务)标识码(OSID): 

Discussion of the concept and spectrum of spine-related diseases ZHOU Ying-jie, ZHAO Yong, ZHUO Han-jie, CHAI Xu-bin, and TAN Ming-sheng\*. \*Department of Spinal Surgery, China-Japan Friendship Hospital, Beijing 100029, China

KEYWORDS Spine diseases; Concept; Spectrum

脊柱相关疾病是现代医学领域中从脊柱力学角度出发研究脊柱与疾病关系的一门新兴的边缘学科, 为许多传统意义上的慢性病和疑难病开创了新的防治途径, 解释了部分既往医学理论无法解释的

临床现象。临床资料及研究证实, 现已有 200 余种疾病与脊柱力学平衡失稳有关, 它涉及到神经、循环、呼吸、消化、泌尿、内分泌等多个系统<sup>[1]</sup>, 应用相关理论及治疗方法取得了很好的临床效果。潘之清等<sup>[2]</sup>研究认为脊源性疾病约 70% 是神经科疾病, 另 30% 为呼吸、消化、五官等系统的疾病, 其发病机制绝大多数与神经, 特别是植物神经相关。目前, 脊柱相关疾病的防治越来越引起世界各国的重视。西医在这方面起步虽晚, 但已形成比较完整的理论体系和教育培训系统, 为同道和患者广泛认可。对于脊柱相关

基金项目: 河南省中医药科学研究专项课题(编号: 2018ZY2024, 20-21ZY1060)

Fund program: Special Project of Scientific Research on Traditional Chinese Medicine of Henan Province (No. 2018ZY2024, 20-21ZY1060)

通讯作者: 谭明生 E-mail: zrtanms@sina.com

Corresponding author: TAN Ming-sheng E-mail: zrtanms@sina.com