

内置外固定架技术中辅助 O-arm 导航成像治疗不稳定骨盆骨折

贺冬冬, 邓朝阳, 贺晓宇, 吕欣, 杨朝辉, 赵磊, 尹芸生

(山西医科大学第二医院, 山西 太原 030001)

【摘要】 目的:探讨内置外固定架技术中辅助 O-arm 导航成像治疗不稳定骨盆骨折的疗效。方法:2019 年 5 月至 2019 年 11 月采用内置外固定架技术术中利用 O-arm 导航成像治疗 15 例不稳定骨盆骨折患者,其中男 6 例,女 9 例;年龄 24~66 岁;病程 2~14 d。按照 Tile 分型:B1 型 1 例,B2 型 8 例,C1 型 3 例,C2 型 3 例。依据 Young-Burgess 分型:LC 型 8 例,APC 型 1 例,VS 型 4 例,CM 型 2 例。术前常规行骨盆正位、入口位、出口位 X 线片和骨盆 CT 三维重建检查,术中应用 O-arm 导航系统三维重建及三平面扫描成像评估术中复位效果,采用内置外固定架固定骨盆前环,骶髂螺钉、钢板螺钉或者腰髂固定后环。观察记录手术时间、术中出血量、置钉情况,采用 Matta 标准评价骨折复位质量,采用 Majeed 功能评分评估术后功能情况。**结果:**所有患者术后伤口愈合佳,无血管、神经及局部刺激等相关并发症。15 例均获得随访,时间 10~16 个月。按照骨折复位 Matta 评分,结果优 9 例,良 5 例,可 1 例;术后 Majeed 功能评分 0~95 分。**结论:**内置外固定架中辅助 O-arm 导航成像系统治疗不稳定骨盆骨折,术中提早评估复位效果,缩短手术时间,提高内固定物的准确性,且手术操作简便、安全,手术出血少,手术符合骨科微创医疗原则和精准医疗原则,有利于患者术后功能的恢复,实现快速康复。

【关键词】 骨盆骨折; 骨盆环损伤; 手术导航系统; 外科手术

中图分类号:R683.3

DOI:10.12200/j.issn.1003-0034.2022.04.003

开放科学(资源服务)标识码(OSID):



Intraoperative assisted O-arm navigation imaging for unstable pelvic fractures in INFIX HE Dong-dong, DENG Chao-yang, HE Xiao-yu, LYU Xin, YANG Zhao-hui, ZHAO Lei, and YIN Yun-sheng. The Second Hospital of Shanxi Medical University, Taiyuan 030001, Shanxi, China

ABSTRACT Objective: To investigate the effect of internal external fixator assisted O-arm navigation imaging in the treatment of unstable pelvic fractures. **Methods:** From May 2019 to November 2019, 15 patients with unstable pelvic fractures were treated by intraoperative O-arm navigation imaging using INFIX technology. There were 6 males and 9 females. The age ranged from 24 to 66 years old. The course of disease ranged from 2 to 14 days. According to Tile classification, there were 1 case of B1 type, 8 cases of B2 type, 3 cases of C1 type, and 3 cases of C2 type. According to Young-Burgess classification, there were 8 cases of LC, 1 case of APC, 4 cases of VS, 2 cases of CM. Preoperative routine pelvic anteroposterior film, entrance position, exit position and pelvic CT three-dimensional reconstruction were performed. Intraoperative O-arm navigation system three-dimensional reconstruction and triplane scanning imaging were used to evaluate the effect of intraoperative reduction. The anterior pelvic ring was fixed with internal external fixator, and the posterior ring was fixed with sacroiliac screw, plate screw or lumbar iliac screw. The operation time, intraoperative bleeding and nail placement were observed and recorded. The quality of fracture reduction was evaluated by Matta standard, and the postoperative function was evaluated by Majeed function score. **Results:** Wound healing was good in all patients without vascular, nerve and local irritation complications. All the 15 patients were followed up for 10 to 16 months. The fracture reduction was evaluated according to the Matta scoring standard, 9 cases were excellent results, 5 cases were good, and 1 case was medium. The Majeed functional score was 0 to 95 points. **Conclusion:** The built-in external fixator assisted O-arm navigation imaging system in the treatment of unstable pelvic fractures. The reduction effect is evaluated in advance, the operation time is shortened, and the accuracy of internal fixation is improved. The operation is simple, safe and less bleeding. The operation is in line with the principles of minimally invasive medical treatment and precision medical treatment in orthopedics, which is conducive to the recovery of patients' postoperative function and rapid

基金项目:国家自然科学基金面上项目(编号:8197091482)

Fund program: General Program of National Natural Science Foundation of China (No. 8197091482)

通讯作者:尹芸生 E-mail:yunshengyin@hotmail.com

Corresponding author: YIN Yun-sheng E-mail:yunshengyin@hotmail.com

recovery.

KEYWORDS Pelvic fracture; Pelvic ring injury; Surgical navigation systems; Surgical procedures, operative

随着交通运输业及建筑行业的发展,高能量损伤所致的骨盆损伤越来越多。Kuttner 等^[1]于 2009 年首先报道采用椎弓根螺钉固定于双侧髂前下棘,连接杆经下腹部皮下通道固定治疗骨盆前环损伤。随后 Validya 等^[2]于 2012 年详细描述了此种技术,并命名为皮下内固定架(anterior subcutaneous pelvic internal fixator, INFIX)用来治疗骨盆前环损伤,当合并为不稳定骨盆损伤时,为保证功能活动时不会造成再移位或减轻疼痛,除了对相应后环损伤复位固定外,前环也应该固定。O-arm 导航成像是辅助骨科手术的新技术,它具有精准定位的特点,能够缩短手术时间,评估术中复位情况,减少术中及术后并发症和翻修率。本文总结了 2019 年 5 月至 2019 年 11 月间采用 INFIX 技术结合术中 O-arm 导航成像系统治疗不稳定骨盆骨折的临床结果。

1 临床资料

自 2019 年 5 月到 2019 年 11 月收治 15 例不稳定骨盆骨折的患者行前环行 INFIX 固定治疗,男 6 例,女 9 例;年龄 24~66 岁;受伤至手术时间 2~14 d,病程均在 2 周以内。致伤原因:交通伤 9 例,高处坠落伤 4 例,重物砸伤 2 例。患者入院后即监测生命体征,抗休克治疗,急诊行骨盆前后位片、入口位与出口位摄片检查,急诊或住院后行骨盆 CT 三维重建。按照 Tile^[3]分型:B1 型 1 例,B2 型 8 例,C1 型 3 例,C2 型 3 例。按照 Young-Burgess^[4]分型:LC 型 8 例,

APC 型 1 例,VS 型 4 例,CM 型 2 例。合并伤情况:合并四肢骨折 6 例,脊柱骨折伴截瘫 2 例,肺部挫伤多发肋骨骨折 5 例。15 例患者一般临床资料见表 1。

2 治疗方法

2.1 手术顺序

术前根据骨盆骨折 Tile 分型及 Young-Burgess 分型,单纯前环损伤的患者,行椎弓根钉棒系统即 INFIX 固定,骨盆前后环均损伤的患者,先后环的复位固定,后环的固定方式有骶髂螺钉,钢板螺钉固定或者腰髂固定。后环复位固定满意后行前环的 INFIX 内固定。

2.2 手术方法

患者置于可透光手术台上,根据骨折分型,B 型骨盆骨折直接采用椎弓根钉棒内固定术,C 型骨盆骨折先后环的复位固定,后环的固定方式有骶髂螺钉,钢板螺钉固定或者腰髂固定。后环复位固定满意后,经 O-arm 术中成像评估前环复位情况,如果前环骨折<1/3 骨接触,或耻骨联合分离有垂直移位,行切开复位钢板内固定术,如果前环骨折>1/3 骨接触或耻骨联合分离无垂直移位,则行前环的 INFIX 内固定,再采用椎弓根钉棒系统固定前环。具体方法如下:根据不同体型触及或透视确定髂前下棘,以髂前下棘为中心做一长 2.0~2.5 cm 斜行切口,依次切开皮肤、皮下,深筋膜,于缝匠肌内侧缘用拉钩将其牵向外侧,注意保护股外侧皮神经,显露股直

表 1 骨盆骨折 15 例患者术前后临床资料

Tab.1 Clinical data of 15 patients with pelvic fracture before and after operation

病例	性别	年龄(岁)	损伤机制	Tile 分型	Young-Burgess 分型	出血量(ml)	复位质量 Matta 标准	随访时间(月)
1	女	40	交通伤	C1	VS-II	400	良	16
2	女	66	交通伤	B2	LC-I	30	良	15.5
3	女	25	交通伤	B2	LC-I	35	优	15
4	女	29	交通伤	C2	VS-III	300	优	14
5	男	32	高处坠落伤	C1	VS-III	40	中	13.5
6	女	47	交通伤	C2	CM-II	900	良	14
7	男	24	交通伤	B2	LC-I	20	优	14
8	女	48	高处坠落伤	B2	LC-I	30	优	13
9	女	65	交通伤	B1	APC-I	30	良	12.5
10	男	33	高处坠落伤	C1	VS-III	200	良	13
11	女	47	交通伤	B2	LC-I	20	优	12.5
12	男	51	重物砸伤	C2	CM-I	200	优	12.5
13	男	37	高处坠落伤	B2	LC-I	30	优	12
14	女	27	交通伤	B2	LC-II	20	优	11
15	男	54	重物砸伤	B2	LC-I	30	优	10

肌头筋膜及髂前下棘，于髂前下棘内板骨膜剥离器保护内髂腰肌及内侧血管神经束，标记进针点后，依次椎弓根螺钉的开口器开口、插入椎弓根探针，保持骨道朝内及头侧各 20°~30°，指向髂后上棘，可探针确认骨道完全位于内外髂骨板间，扩孔后，拧入万向椎弓根螺钉(6.5 mm×50 mm)，椎弓根螺钉钉尾留在缝匠肌内，水平高于骨面 1.5~2.0 cm，将连接杆(直径 5.5 mm)预弯并剪短后于深筋膜上直接穿过皮下。前环复位可行手法复位、下肢辅助牵引复位或经棒取撑开器进行加压复位，拧紧钉帽完成 INFIX 固定。术中应用 O-arm 导航成像系统三维重建及三平面扫描成像指导复位前后环的方式、评估复位效果。另外术中检查足背动脉搏情况确保无股血管受压，屈髋≥90°无阻力。

2.3 术后处理

术后即可以鼓励患者早期功能锻炼，行踝泵、股四头肌功能锻炼，根据骨折分型术后第 1 天鼓励患者不同程度的翻身、屈髋、起坐等练习。术后 3、6 周，3、6 个月骨科门诊随访，摄骨盆正位 X 线片评估患者骨盆骨折愈合情况并指导患者下床负重训练。

2.4 术后评估

术后行骨盆正位、入口位、出口位 X 线片，骨盆骨折复位质量根据 Matta 等^[5]标准对骨折复位情况进行评价，术后 X 线片上骨折移位的最大距离不超过 4 mm 为优，4~10 mm 为良，10~20 mm 为可，>20 mm 为差。术后末次随访采用 Majeed^[6]功能评价标准评估患者功能恢复情况，项目包括疼痛、站立、工作、坐、性生活 5 个方面，总分 100 分，得分>85 分为功能优，70~84 分为良，55~69 分为可。

3 结果

本组患者手术时间 25~150 min。术中失血 20~900 ml，置钉位置良好。术后均无血管神经肌肉受压及局部软组织激惹，伤口均 I 期愈合。本组病例均获得随访，时间 10~16 个月，未出现螺钉松动、内固定失效、局部皮肤软组织激惹。术后根据 Matta 标准对骨折复位情况进行评价，结果优 9 例，良 5 例，可 1 例(见表 1)。典型病例见图 1。末次随访 Majeed 功能评分结果见表 2，总分 0~95 分，患者年龄差距较大，2 例因患者腰椎爆裂骨折伴截瘫，评分为 0。

4 讨论

4.1 INFIX 在骨盆骨折中的特点及应用现状

骨盆前环包括耻骨联合、双侧耻骨坐骨支和部分髂骨，能够提供 30%的骨盆稳定性；骨盆后环包括骶骨、骶髂关节以及部分髂骨，提供 70%的骨盆稳定性^[7]。治疗骨盆环损伤的方法众多，其最佳固定方式仍然存在争议。近年来，随着术中透视系统的发展和

表 2 骨盆骨折 15 例患者末次随访 Majeed 功能评分结果
Tab.2 Results of Majeed functional score results at the final follow-up of 15 patients with pelvic fracture

病例	性别	年龄 (岁)	Majeed 评分(分)					总分
			疼痛	站立	工作	坐	性生活	
1	女	40	27	35	20	9	4	95
2	女	66	27	33	19	8	2	89
3	女	25	29	34	18	9	4	94
4	女	29	25	30	19	9	3	86
5	男	32	0	0	0	0	0	0
6	女	47	25	28	18	7	2.5	80.5
7	男	24	25	30	17	8	3	83
8	女	48	27	32	18	8	3	88
9	女	65	28	30	18	9	2.5	87.5
10	男	33	24	29	17	8	3	81
11	女	47	28	31	18	9	3.5	89.5
12	男	51	26	30	17	8	3	84
13	男	37	28	33	18	9	3.5	91.5
14	女	27	28	30	18	9	4	89
15	男	54	0	0	0	0	0	0

微创技术的改进，骨盆骨折的微创手术逐渐风靡起来，包括闭合空心螺钉，Stoppa 入路，骨盆前环内置外固定架 (anterior subcutaneous pelvic internal fixator, INFIX) 等^[8-9]。以往骨盆外固定架操作简单、可急诊操作，是骨盆损伤控制及骨盆骨折早期稳定血流动力学的重要方法。但骨盆外固定架作为临时固定或者终极固定均不利于患者翻身及日常护理的缺点，且外固定常有钉道感染及螺钉松动的并发症。切开复位钢板内固定是骨盆前环固定最为常见的方法，可以为骨折提供有效的固定，但是开放手术需要剥离较大肌肉附着点，手术创伤较大，在男性患者中可能损伤精索，影响生育。张殿英等^[10]采用微创经皮桥接钢板技术固定骨盆前环取得较好疗效，但术中仍需要做耻骨联合处的横切口进行分离及复位固定。经皮桥接钢板与逆行耻骨上支髓内螺钉固定骨盆前环骨折的疗效比较时结果显示：二者手术效果相当，经皮钢板取出困难，髓内螺钉术中反复透视置入时间长，均有一定缺点^[11]。

INFIX 符合 BO 的理念，是近年来用来微创治疗骨盆前环损伤，或合并为不稳定骨盆损伤时，为保证功能活动时不会造成再移位或减轻疼痛，除了对相应后环损伤复位固定外，前环也应该固定。INFIX 具有操作简单，创伤小的特点，易于掌握及推广，同时因连接杆位于下腹部皮下，术后避免了外固定架需定期针道护理的弊端，同样也就避免了针道感染、松动、固定失效等外固定架固有并发症，也不影响患者

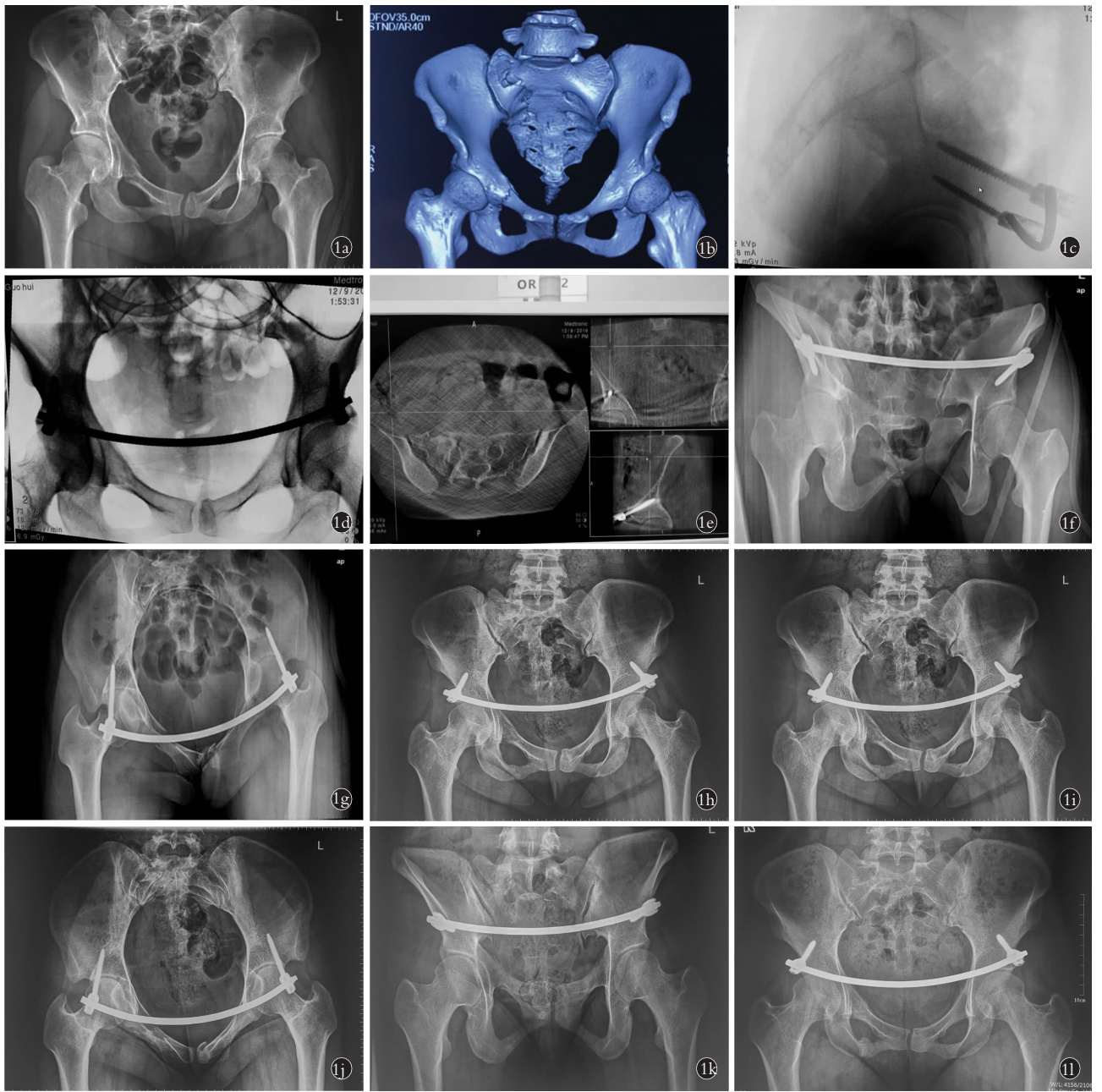


图 1 患者,女,25 岁,车祸伤致骨盆骨折,Young-Burgess 分型为 LC-I,Tile 分型 B2 **1a,1b.** 术前骨盆正位 X 线片与三维重建 CT 见骨盆前后环均受累 **1c,1d,1e.** 术中 O-arm 系统术中成像可见骨折复位良好,内固定位置佳 **1f,1g,1h.** 术后第 2 天骨盆正位、出口位及入口位 X 线片示骨折复位固定良好 **1i,1j,1k.** 术后 3 个月骨盆正位、出口位及入口位 X 线片示骨折复位固定良好 **1l.** 术后 6 个月骨盆正位 X 线片示骨折复位固定良好

Fig.1 A 25-year-old female patient had pelvic fracture caused by car accident, Young Burgess type LC-I and Tile type B2 **1a,1b.** Preoperative pelvic AP X-ray and three-dimensional reconstruction CT showed that the anterior and posterior pelvic rings were involved **1c,1d,1e.** Intraoperative O-arm system intraoperative imaging showed good fracture reduction and internal fixation **1f,1g,1h.** On the second day after operation, pelvic AP, exit and entrance X-ray showed that the fracture was well reduced and fixed **1i,1j,1k.** Three months after operation, the pelvic AP, exit and entrance X-ray showed that the fracture reduction and fixation were good **1l.** Six months after operation, the pelvic AP X-ray showed that the fracture was well reduced and fixed

日常穿衣、起坐,甚至侧卧及分娩,屈髋能超过 90°。另外从稳定性方面看,在骨盆前环损伤的治疗中,INFIX 的稳定性介乎外固定架与内固定之间^[9-11],约为外固定架的 2 倍、内固定的 90%^[12-14]。刘敏等^[15]在不稳定性骨盆骨折中的前环损伤在 5 种组合方法植

入物的固定后行有限元分析结果显示:采用前方外固定和前方经皮入路组仅仅提供了骨折处的间接复位固定,相较于钢板固定、前方空心钉组的直接复位固定,总体生物力学稳定性略差,但植入物固定后骨盆环稳定性均能明显改善,相比空心螺钉,椎弓根螺

钉断钉风险较低。另外由于人口老龄化加速,骨盆脆性骨折逐年增加,术中通过微创 Starr 架闭合复位复位,术中 O-arm 导航成像,INFIX+经皮骶髂螺钉微创固定前后环取得不错的疗效,减少了术中出血,可以有效缓解传统手术方式创伤大和老年人手术耐受差两大问题^[16]。

INFIX 目前应用如下:(1)严重的前环骨折合并后环损伤。(2)不稳定的骨盆前环骨折。(3)肥胖患者。(4)严重软组织损伤。(5)严重创伤需要在 ICU,减少感染和方便护理。(6)需要进行俯卧位手术(合并脊柱骨折)。(7)合并凝血病。(8)适合体弱老者和育龄女性。(9)下腹部不适合做切口、膀胱损伤或腹部感染。(10)单纯前环损伤合并疼痛的患者。另外本组中有 1 例患者因 L₁ 椎体爆裂骨折伴截瘫,大小便失禁,行脊柱手术时发现硬膜破裂,无法修补,术后伴有脑脊液漏,虽 Young-Burgess 分型骨折分型为 VS-III 型,如行后路腰髂固定,因大小便失禁导致的伤口感染风险极大,术中牵引左下肢,恢复部分垂直移位后,采用 INFIX+左股骨髁上牵引治疗。

4.2 INFIX 的手术注意事项及防治策略

初次应用 INFIX 技术时,可能出现较多的并发症,尤其是股神经和髂外血管的损害,可导致灾难性后果。为了尽可能降低 INFIX 技术带来的相应并发症,Osterhoff 等^[17]学者使用骨盆尸体研究钛棒与骨之间最佳的距离,当连接杆与骨之间的距离为 1 cm 时,除了股血管和神经,腹股沟区所有的组织结构均容易受压迫,当棒与骨之间的距离为 1.5~2.5 cm 时,患者取仰卧位时,腹股沟区附近大部分组织器官是安全的,而当髋关节屈曲时,股外侧皮神经和股神经的皮下前支容易受压迫。因此他们认为当棒与骨之间的距离为 2 cm 时是最安全的,即使患者坐位时,内固定物很少压迫周围血管神经。为预防术中术后发生不良后果,通过本组病例,笔者做如下经验总结:(1)改变手术入路,选用缝匠肌内侧缘显露,远离股外侧皮神经,根据患者体型个体化预弯连接棒,减少血管神经损伤风险及减少钉棒对缝匠肌激惹。(2)用骨膜剥离器置于髂前下棘内侧缘,保护内侧血管神经束,防止开口器械操作失误,滑入骨盆内,造成灾难性后果。(3)开口锥开口后,先用椎弓根探针运用漏斗技术,保持骨道朝内及头侧各 20°~30°,探查四壁,再扩孔拧入椎弓根螺钉。(4)体外预弯并剪短连接杆,弧度贴近比基尼线,两端各留 0.5~1 cm,减少术后不适感。(5)复位后,连接杆直接置于皮下、深筋膜浅层,减少脂肪损伤,采用防旋杆控制连接杆方向,减少误差,避免连接杆耻骨联合部过高或过低,特别过低在男性患者中可能造成精索损伤,影响

生育。

本组病例中有 5 例骨盆后环损伤有纵向移位、新月形骨折或骶髂关节开书或闭合损伤,固定顺序选择先后环的复位固定,后环的固定方式有骶髂螺钉、钢板螺钉固定或者腰髂固定,如果后环仅为骶骨侧方挤压型,未行后路固定,避免出现骶神经症状,仅行前路 INFIX 固定,本组病例中前后路固定 5 例,单纯前环固定 10 例。本组病例中选择椎弓根螺钉为 6.5 mm×50 mm,骨外 15~20 mm 包括椎弓根螺钉钉尾,外露螺纹为 1~2 圈,因此有效螺钉长度超过 45 mm,能够坚强固定,并且骨盆骨折为松质骨骨质,骨膜较厚,韧带发达,且为闭合复位,骨折固定 3 周时,能有较多纤维骨痂形成,增加稳定性,本组病例无失效病例。

4.3 O-arm 在骨盆骨折手术中的应用

随着科学技术的飞速发展,目前应用于骨科术中透视最为先进的是 O-arm 导航成像系统,能实时提供良好的二维、三维成像,较为清楚的呈现骨骼的解剖特点,定位精确,相当于“直视”下完成手术操作,对骨折复位质量有较好的评估,在骨科手术中应用越来越广泛^[18],特别是在颈椎手术中优势明显。骨盆骨折是全身骨折中比较复杂的骨折,如普通 X 线透视不能清楚判断骨折复位及内植物的情况,术中依靠 O-arm 导航成像系统,能指导复位,从任意层面观察骨折复位情况,实现快速良好的复位,并在行骶髂螺钉固定时可在导航引导下可虚拟导针的位置、方向及长度,减少反复置钉次数,精准放置内植物。本组病例运用 O-arm 导航成像系统可更好的观察骨盆后环复位情况及前环是否有骨接触,如果前环骨折至少 1/3 骨接触或耻骨联合分离无垂直移位,则行前环的 INFIX 内固定,如果前环骨折<1/3 骨接触,或耻骨联合分离有垂直移位,行切开复位钢板内固定术。另外在骨盆髌臼骨折手术中 O-arm 导航成像系统还可以判断累及髌臼的复位情况及螺钉是否进入关节腔、骶管。

总之,根据骨折分型,在掌握相应适应证的情况下,内置外固定架中辅助 O-arm 导航成像系统治疗不稳定骨盆骨折,术中可以提早评估手术复位效果,缩短手术时间,提高内固定物的准确性,且手术操作简单,安全,手术出血少,符合骨科微创医疗原则和精准医疗原则,有利于患者术后功能的恢复,实现快速康复。

参考文献

- [1] Kuttner M, Klaiber A, Lorenz T, et al. The pelvic subcutaneous cross-over internal fixator[J]. Unfallchirurg, 2009, (112): 661-669.
- [2] Vaidya R, Colen R, Vigdorichik J, et al. Treatment of unstable pelvic ring injuries with an internal anterior fixator and posterior fixation:

- initial clinical series[J]. *J Orthop Trauma*, 2012, 26(1): 1-8.
- [3] Tile M. Pelvic wing fractures. Should they be fixed[J]. *J Bone Joint Surg Br*, 1988, 70: 1.
- [4] Young JWR, Burgess AR. Radiological Management of Pelvic Ring Fractures[M]. Baltimore: Urban Schwarzenberg, 1987: 55.
- [5] Matta JM, Saucedo T. Internal fixation of pelvic ring fractures[J]. *Clin Orthop Relat Res*, 1989, (242): 83-97.
- [6] Majeed SA. Grading the outcome of pelvic fractures[J]. *J Bone Joint Surg Br*, 1989, 71(2): 304-306.
- [7] Bi C, Wang Q, Nagelli C, et al. Treatment of unstable posterior pelvic ring fracture with pedicle screw-rod fixator versus locking compression plate: a comparative study[J]. *Med Sci Monit*, 2016, 22: 3764-3770.
- [8] 毕大卫, 祖罡, 韩雷, 等. 骨盆环不稳定性骨盆骨折的手术入路和内固定选择[J]. *中国骨伤*, 2017, 30(3): 213-216.
BI DW, ZU G, HAN L, et al. Choices of the internal fixation and approaches on unstable pelvic ring fractures[J]. *Zhongguo Gu Shang/China J Orthop Trauma*, 2017, 30(3): 213-216. Chinese with abstract in English.
- [9] 徐启飞, 林岩然, 赵代杰, 等. 骶髂关节螺钉联合前环耻骨支螺钉在 Tile B 型骨盆骨折中的应用[J]. *中国骨伤*, 2017, 30(3): 202-207.
XU QF, LIN KR, ZHAO DJ, et al. Clinical application of percutaneous iliosacral screws combined with pubic ramus screws in Tile B pelvic fracture[J]. *Zhongguo Gu Shang/China J Orthop Trauma*, 2017, 30(3): 202-207. Chinese with abstract in English.
- [10] 张殿英, 郁凯, 董胜利, 等. 微创经皮桥接钢板技术治疗骨盆前环骨折的疗效分析[J]. *中华创伤杂志*, 2013, 29(1): 33-37.
ZHANG DY, YU K, DONG SL, et al. Therapeutic effect of minimally invasive percutaneous plate osteosynthesis in treatment of anterior pelvic ring fractures[J]. *Zhonghua Chuang Shang Za Zhi*, 2013, 29(1): 33-37. Chinese.
- [11] 王伟斌, 袁欣华, 郑轶, 等. 经皮桥接钢板与逆行耻骨上支髓内螺钉固定骨盆前环骨折的疗效比较[J]. *中国骨伤*, 2020, 33(1): 47-52.
WANG WB, YUAN XH, ZHENG Y, et al. Comparative study of percutaneous bridging plate and retrograde suprapubic intramedullary screw fixation for anterior pelvic ring fracture[J]. *Zhongguo Gu Shang/China J Orthop Trauma*, 2020, 33(1): 47-52. Chinese with abstract in English.
- [12] Vigdorchik JM, Esquivel AO, Jin X, et al. Biomechanical stability of a supra-acetabular pedicle screw internal fixation device (IN-FIX) vs external fixation and plates for vertically unstable pelvic fractures[J]. *J Orthop Surg Res*, 2012, 7: 31-35.
- [13] 李尚政, 苏伟, 赵劲民, 等. 钉-棒系统与外固定支架固定骨盆不稳定损伤模型的生物力学比较[J]. *中华创伤骨科杂志*, 2013, 15(6): 517-520.
LI SZ, SU W, ZHAO JM, et al. Biomechanical comparison of pedicle screw-rod system and pelvic external fixator in models of rotator unstable pelvic injury[J]. *Zhonghua Chuang Shang Gu Ke Za Zhi*, 2013, 15(6): 517-520. Chinese.
- [14] 李尚政, 苏伟, 庄小强, 等. 钢板与钉棒系统固定骨盆 Tile B1 型损伤模型的生物力学比较[J]. *中华创伤骨科杂志*, 2014, 16(2): 161-164.
LI SZ, SU W, ZHUANG XQ, et al. Biomechanical comparison of reconstruction plate versus pedicle screw-rod system in fixation of the models of the Tile B1 pelvic injury[J]. *Zhonghua Chuang Shang Gu Ke Za Zhi*, 2014, 16(2): 161-164. Chinese.
- [15] 刘敏, 周晓赛, 王俊诚, 等. 不同方法治疗不稳定骨盆骨折中前环损伤的有限元分析[J]. *中国骨伤*, 2019, 32(2): 156-160.
LIU M, ZHOU XS, WANG JC, et al. Finite element analysis of anterior ring injuries in unstable pelvic fractures treated by different methods[J]. *Zhongguo Gu Shang/China J Orthop Trauma*, 2019, 32(2): 156-160. Chinese with abstract in English.
- [16] 曾文峰, 李一男, 王策. 骨盆脆性骨折的微创治疗进展[J]. *中国骨伤*, 2019, 32(9): 872-875.
ZENG WF, LI YN, WANG C. Progress of minimally invasive treatment about fragility fractures of pelvis[J]. *Zhongguo Gu Shang/China J Orthop Trauma*, 2019, 32(9): 872-875. Chinese with abstract in English.
- [17] Osterhoff G, Aichner EV, Scherer J, et al. Anterior subcutaneous internal fixation of the pelvis-what rod-to-bone distance is anatomically optimal[J]. *Injury*, 2017, 48(10): 2162-2168.
- [18] Su AW, McIntosh L, Schueler BA, et al. How does patient radiation exposure compare with low-dose O-arm versus fluoroscopy for pedicle screw placement in idiopathic scoliosis[J]. *Pediatr Orthop*, 2017, 37(3): 171.

(收稿日期: 2020-11-20 本文编辑: 王玉蔓)