

- fractures[J]. *Int Orthop*, 2017, 41(9):1825-1829.
- [28] 李庆虎,周东生,杨永良,等. 比较纱布填塞术与造影栓塞术治疗骨盆骨折大出血的效能[J]. *中华骨科杂志*, 2014, 34(4): 425-430.
- LI QH, ZHOU DS, YANG YL, et al. Comparison of the efficacy of gauze packing and contrast embolization in the treatment of massive hemorrhage of pelvic fracture[J]. *Zhonghua Gu Ke Za Zhi*, 2014, 34(4): 425-430. Chinese.
- [29] 周东生. 基层医院骨盆骨折的急救策略[J]. *中华创伤骨科杂志*, 2019, 21(6): 549-552.
- ZHOU DS. First aid strategy of pelvic fracture in grass-roots hospital[J]. *Zhonghua Chuang Shang Gu Ke Za Zhi*, 2019, 21(6): 549-552. Chinese.
- [30] Kim TH, Yoon YC, Chung JY, et al. Strategies for the management of hemodynamically unstable pelvic fractures: From preperitoneal pelvic packing to definitive internal fixation[J]. *Asian J Surg*, 2019, 42(11): 941-946.
- [31] Burlew CC, Moore EE, Smith WR, et al. Preperitoneal pelvic packing/external fixation with secondary angioembolization: optimal care for life-threatening hemorrhage from unstable pelvic fractures[J]. *J Am Coll Surg*, 2011, 212(4): 628-637.
- [32] Kim H, Jeon CH, Kim JH, et al. Relationship between door-to-embolization time and clinical outcomes after transarterial embolization in trauma patients with complex pelvic fracture[J]. *Eur J Trauma Emerg Surg*, 2021. Online ahead of print.
- [33] Fu CY, Huang RY, Wang SY, et al. Concomitant external and internal hemorrhage: Challenges to managing patients with open pelvic fracture[J]. *Am J Emerg Med*, 2018, 36(11): 1937-1942.
- [34] Tanizaki S, Maeda S, Matano H, et al. Time to pelvic embolization for hemodynamically unstable pelvic fractures may affect the survival for delays up to 60 min[J]. *Injury*, 2014, 45(4): 738-741.
- [35] Hundertmarck D, Hietbrink F, Leenen LPH, et al. Pelvic packing and angio-embolization after blunt pelvic trauma: a retrospective 18-year analysis[J]. *Injury*, 2021, 52(4): 946-955.
- [36] 游建雄,王精兵,赵庆,等. 动脉栓塞联合外固定术治疗不稳定性骨盆骨折伴出血性休克效果分析[J]. *介入放射学杂志*, 2021, 30(5): 493-497.
- YOU JX, WANG JB, ZHAO Q, et al. Arterial embolization combined with external fixation in the treatment of unstable pelvic fractures with hemorrhagic shock[J]. *Jie Ru Fang She Xue Za Zhi*, 2021, 30(5): 493-497. Chinese.
- [37] Devaney GL, Bulman J, King KL, et al. Time to definitive fixation of pelvic and acetabular fractures[J]. *J Trauma Acute Care Surg*, 2020, 89(4): 730-735.
- [38] Hymel A, Asturias S, Zhao F, et al. Selective versus nonselective embolization versus no embolization in pelvic trauma: A multicenter retrospective cohort study[J]. *J Trauma Acute Care Surg*, 2017, 83(3): 361-367.
- [39] 江利冰,蒋守银,赵小纲,等. 世界急诊外科学会骨盆骨折分型及处理指南[J]. *中华急诊医学杂志*, 2017, 26(3): 268-269.
- JIANG LB, JIANG SY, ZHAO XG, et al. Guidelines for classification and management of pelvic fractures of the world society of emergency surgery[J]. *Zhonghua Ji Zhen Yi Xue Za Zhi*, 2017, 26(3): 268-269. Chinese.

(收稿日期:2022-04-20 本文编辑:王玉蔓)

## · 临床研究 ·

# 通道螺钉技术在骨盆环脆性骨折中的应用

黄淑明, 兰树华, 邢海林, 王翀, 谢盼盼, 褚旭峰, 叶方, 吴泉州, 叶积飞  
(丽水市中心医院 温州医科大学附属第五医院创伤骨科, 浙江 丽水 323000)

**【摘要】** 目的: 探讨通道螺钉技术治疗骨盆环脆性骨折的临床疗效。方法: 回顾性分析 2016 年 1 月至 2019 年 12 月收治并获得随访的 35 例骨盆环脆性骨折患者临床资料, 其中男 12 例, 女 23 例; 年龄 65~99(75.4±7.8) 岁。根据 Rommens 骨盆环脆性骨折综合类型系统进行分类, 其中 II b 型 13 例, II c 型 7 例, III a 型 8 例, III b 型 2 例, III c 型 2 例, IV b 型 1 例, IV c 型 2 例。所有患者前后环采用通道螺钉技术固定, 根据骨盆前环固定方式不同分为 2 组: 骨盆前方皮下内固定装置 (anterior subcutaneous pelvic internal fixator, INFIX) 组 12 例, 采用椎弓钉棒系统固定; 螺钉组 23 例, 采用耻骨联合、耻骨上支或髌白前柱空心螺钉固定。比较两组手术时间、术中出血量、术中透视次数、住院时间、内固定费用以及手术前后视觉模拟疼痛评分 (visual analogue scale, VAS), 同时比较术后骨折复位质量 Matta 评分、并发症发生情况以及末次随访时 Majeed 评分系统功能评价。结果: 所有患者术后获得随访, 时间为 12~39(16.5±5.4) 个月。两组患者在手术时间、术中出血量、术中透视次数、住院时间方面比较差异无统计学意义 ( $P>0.05$ ), 而在内固定费用方面, 螺钉组内固定费用 2 914(2 914, 4 371) 元明显低于 INFIX 组 6 205(6 205, 6 205) 元 ( $P<0.05$ )。两组患者并发症发生率

基金项目: 浙江省医药卫生科技计划项目 (编号: 2015KYB450); 丽水市科技局公益计划项目 (编号: 2019GYX24, 2021SJZC011)

Fund program: Medical and Health Research Program of Zhejiang Province (No.2015KYB450)

通讯作者: 兰树华 E-mail: lsh2681225@163.com

Corresponding author: LAN Shu-hua E-mail: lsh2681225@163.com

比较差异无统计学意义( $P>0.05$ )。两组入院时、术后 1 周、3 个月时 VAS 评分比较差异均无统计学意义( $P>0.05$ ),但两组病例术后 1 周、3 个月 VAS 评分明显优于入院时( $P<0.05$ )。两组患者术后骨折复位质量和末次随访时疗效评价比较差异无统计学意义( $P>0.05$ )。结论:应用通道螺钉技术行前环 INFIX 或空心螺钉固定联合后环空心螺钉固定治疗骨盆环脆性骨折均可获得良好的临床疗效,手术创伤小,术中出血量少,能有效缓解疼痛,值得临床推广应用。

【关键词】 骨盆; 骨折; 外科手术,微创性; 骨折固定术,内

中图分类号:R683.3

DOI:10.12200/j.issn.1003-0034.2022.04.002

开放科学(资源服务)标识码(OSID):



**Effect analysis of trajectory screw technique in fragility fracture of pelvic ring** HUANG Shu-ming, LAN Shu-hua, XING Hai-lin, WANG Chong, XIE Pan-pan, CHU Xu-feng, YE Fang, WU Quan-zhou, and YE Ji-fei. Department of Orthopaedics, the Fifth Affiliated Hospital of Wenzhou Medical University, Lishui Municipal Central Hospital, Lishui 323000, Zhejiang, China

**ABSTRACT Objective:** To assess the clinical efficacy of minimally invasive technology with trajectory screw fixation for fragility fractures of pelvic (FFP). **Methods:** A retrospective case control study was performed to analyze the clinical data of 35 patients with FFP who were treated and followed up between January 2016 and December 2019. There were 12 males and 23 females, aged from 65 to 99 years with an average of (75.4±7.8) years old. There were 13 cases of type II b, 7 cases of type II c, 8 cases of type III a, 2 cases of type III b, 2 cases of type III c, 1 case of type IV b, and 2 cases of type IV c according to Rommens FFP comprehensive classification. All patients received the treatment of minimally invasive technology with trajectory screws fixation. According to the different methods of anterior pelvic ring fixation, FFP patients were divided into two groups: 12 cases were fixed with the pedicle screw rod system in the anterior pelvic subcutaneous internal fixator (INFIX) group; 23 cases were fixed with hollow screws of the pubic symphysis, superior ramus of pubis or acetabular anterior column in the screw group. The operation time, intraoperative blood loss, intraoperative fluoroscopy times, length of hospital stay, cost of internal fixation, pre- and post-operative visual analogue scale (VAS) were compared between the two groups. The fracture reduction quality was evaluated according to the Matta criteria, and the clinical function was evaluated by the Majeed functional scoring system respectively. **Results:** All patients were followed up for 12 to 39 (16.5±5.4) months after surgery. There was no statistically significant difference in the operation time, intraoperative blood loss, intraoperative fluoroscopy time, and length of hospital stay between the two groups ( $P>0.05$ ). As for the cost of internal fixation, the cost of internal fixation in the screw group [2 914 (2 914, 4 371) yuan] was significantly lower than that of the INFIX group [6 205 (6 205, 6 205) yuan] ( $P<0.05$ ). No significant difference was observed in the incidence of postoperative complications between the two groups ( $P>0.05$ ). There was no significant difference in VAS assessment at admission, 1 week, and 3 months after surgery between the two groups ( $P>0.05$ ). However, the VAS assessment at 1 week and 3 months after surgery of the two groups were significantly better than those at admission ( $P<0.05$ ). There was no significant difference in the quality of fracture reduction after the operation and the efficacy evaluation at the last follow-up between the two groups ( $P>0.05$ ). **Conclusion:** For the treatment of fragility fractures, minimally invasive technology with trajectory screw fixation can achieve good clinical efficacy. It has the advantages of being relatively minimally invasive, less bleeding, relieving the pain. It deserves clinical application.

**KEYWORDS** Pelvis; Fractures; Surgical procedures, minimal invasive; Fracture fixation, internal

脆性骨折或称骨质疏松性骨折指受到轻微创伤或日常活动中即发生的骨折,是骨质疏松症的严重后果<sup>[1]</sup>。骨盆环脆性骨折(fragility fractures of pelvis, FFP)是 65 岁以上老年人较常见的损伤,通常发生于低能量摔伤,甚至有些病例并无明确的外伤病史,需要 CT 或 MRI 进一步明确骨折诊断<sup>[2-3]</sup>。与年轻人的骨盆损伤有所不同,老年人骨盆环的骨性结构的强度不及其周围的韧带,以至于骨盆环往往位移不大,血流动力学很少极度不稳,为此,FFP 治疗的主要目的在于缓解疼痛,尽早活动<sup>[4-5]</sup>。据研究报道,FFP 保守治疗不利于功能恢复,严重影响患者的身心健康,并且因长期卧床相关并发症多,远期死亡率较高<sup>[6-7]</sup>。随着损伤控制及微创、快速康复等理念的深入,微

创复位与固定技术已成为当前治疗骨盆环骨折的一项重要技术。为此,近年来越来越多的学者建议对条件允许的老年患者应当如同髋部骨折一样采取积极手术治疗以提高预后<sup>[2,4-8]</sup>。由于老年人常合并有多种内科疾病、体质虚弱、对手术耐受力较差,并发症发生率较高、骨质疏松严重导致骨折维持及固定困难等特点,成为当前治疗的难点。笔者回顾分析 2016 年 1 月至 2019 年 12 月收治的 35 例老年 FFP 患者临床资料,探讨不同微创通道螺钉技术治疗老年骨盆环脆性骨折的临床疗效。

## 1 资料与方法

### 1.1 病例选择

纳入标准:年龄≥65 岁,性别不限;骨盆前环及

后环均有受累的 FFP 者；骨密度双能 X 线法测量 T 值  $\leq -2.5$  SD 者；低能量损伤或无明确的外伤病史的下腰痛、肢体痛患者；采用微创通道螺钉技术固定者。排除标准：保守治疗者；行切开复位，接骨板内固定者；局部或全身感染者或合并严重内科疾病等而不能耐受手术者；合并有血管损伤或神经症状者；高能量伤或多发伤者；肿瘤性或结缔组织等其他疾病引起的病理骨折；严重精神症状无法配合治疗者；失访或随访时间少于 1 年者。

1.2 临床资料与分组

本研究共纳入 35 例患者，男 12 例，女 23 例；年龄 65~99(75.4±7.8)岁。致伤原因：摔伤 31 例，其他 4 例。根据骨盆环脆性骨折综合类型系统进行分类<sup>[8]</sup>，其中 IIb 型 13 例，IIc 型 7 例，IIIa 型 8 例，IIIb 型 2 例，IIIc 型 2 例，IVb 型 1 例，IVc 型 2 例。双能 X 线骨密度仪 (dual X-ray absorptiometry, DXA) 测量 T 值 -4.5~-2.5(-3.1±0.5)SD。受伤至手术时间为 3~15(7.6±3.0) d。患者骨盆环前后均有损伤，后环损伤：采用骶髂关节螺钉固定 24 例，髂白上髂骨翼通道螺钉(LC-2 髂骨螺钉)固定 10 例，骶髂螺钉联合 LC-2 髂骨螺钉固定 1 例；骨盆前环损伤包含耻骨结节、耻骨上支或耻骨梳骨折：左侧 9 例，右侧 15 例，双侧耻骨支或耻骨梳骨折 11 例。根据前环微创内固定方式不同进行分组，采用骨盆前方皮下内固定装置(anterior subcutaneous pelvic internal fixator, INFIX)固定 12 例为 INFIX 组，前环空心螺钉固定 23 例为螺钉组。两组患者术前一般资料比较差异无统计学意义( $P>0.05$ )，具有可比性。见表 1。本研究经本院临床研究伦理委员会批准[科研伦审(2019)第 142 号]，对本技术的治疗及风险已如实告知所有患者，并均签署知情同意书。

1.3 治疗方法

1.3.1 术前评估及准备 早期评估 FFP 的血流动力学稳定，纠正贫血，处理和请相关科室会诊治疗老年人合并的内科疾病。完善骨盆系列片与 CT 平扫三维重建等检查以确认 FFP 类型。术前仔细阅读分析骨盆环影像资料，评估骶骨变异性及骨折情况，各螺钉通道及置入方式，前环内固定方式，拟定详细的术前计划。术前常规留置导尿、备皮、灌肠及备血，术前半小时静脉滴注抗生素预防感染。

1.3.2 手术内固定器械和工具 使用分别为直径 4.5、6.5、7.3 mm 空心螺钉(美国, DePuy & Synthes 公司；中国, 浙江科惠医疗器械公司)，及其导针、套筒、空心电钻；INFIX 固定的椎弓根钉棒内固定系统(中国, 上海三友医疗器械有限公司)；建立螺钉通道的软组织保护定位与替换工作套筒；抗牵引装置；闭合复位需要的如顶棒、Schantz 钉、骨盆复位架等辅助工具。

1.3.3 手术方法 手术均在可透视床上进行，全身静吸复合麻醉，取仰卧位，腰骶部稍垫高。根据骨盆骨折形态和移位方向，对于 FFP-III、IV 骨折有移位需要复位者，采取反移位方向制定复位计划，对于难复位者在髂前下棘或髂白顶置入 Schantz 钉，遵循后方侧向解锁，纵向牵引纠正垂直移位，再纠正内外向旋转问题的原则。后环的髂骨翼大新月形骨折采用髂白上髂骨翼通道螺钉(LC-2)固定<sup>[9]</sup>(典型病例见图 1)。对于后环骶髂关节骨折、骶骨区骨折采用骶髂关节螺钉固定(典型病例见图 2-3)。前环髂白前柱逆行螺钉以及耻骨上支螺钉通道：确认进针点及进针大致方向后先开口，2.5 mm 导针倒转尖头改钝头插入，在拍片引导下使用骨科锤子缓慢敲击导针建立螺钉通道<sup>[10]</sup>(典型病例见图 3)。前环 INFIX 固

表 1 两组骨盆环脆性骨折患者术前一般资料比较

Tab.1 Comparison of general data between two groups of patients with fragility fractures of the pelvis

组别	例数	性别(例)		年龄 ( $\bar{x}\pm s$ , 岁)	FFP 分型(例)			致伤原因(例)	
		男	女		II 型	III 型	IV 型	摔伤	其他
INFIX 组	12	4	8	76.7±9.1	6	5	1	10	2
螺钉组	23	8	15	74.7±7.1	14	7	2	21	2
检验值		$\chi^2=0.007$		$t=0.692$	$\chi^2=0.454$			$\chi^2=0.021$	
P 值		0.932		0.494	0.797			0.886	
组别	例数	受伤至手术时间 ( $\bar{x}\pm s$ , d)	骨密度值 ( $\bar{x}\pm s$ , g/cm <sup>3</sup> )	前环损伤侧别(例)			后环固定方式(例)		
				左侧	右侧	双侧	骶髂螺钉	LC-2 髂骨螺钉	联合
INFIX 组	12	6.9±2.8	0.7±0.1	2	4	6	10	2	0
螺钉组	23	7.9±3.1	0.7±0.1	7	11	5	14	8	1
检验值		$t=-0.927$	$t=-0.606$	$\chi^2=2.972$			$\chi^2=2.008$		
P 值		0.361	0.549	0.226			0.366		

定:髂前下棘顶点稍外侧作为进针点,在髂骨斜位像和髂骨翼俯视位长轴像引导下确认导针走向。INFIX 方向椎弓根螺钉尾齐平体表皮肤,螺钉至少距离骨面 2 cm 以上,避免拧入过深以免神经血管等压迫并发症,螺钉长度选择 75~110 mm<sup>[11]</sup>(典型病例见图 1-2)。

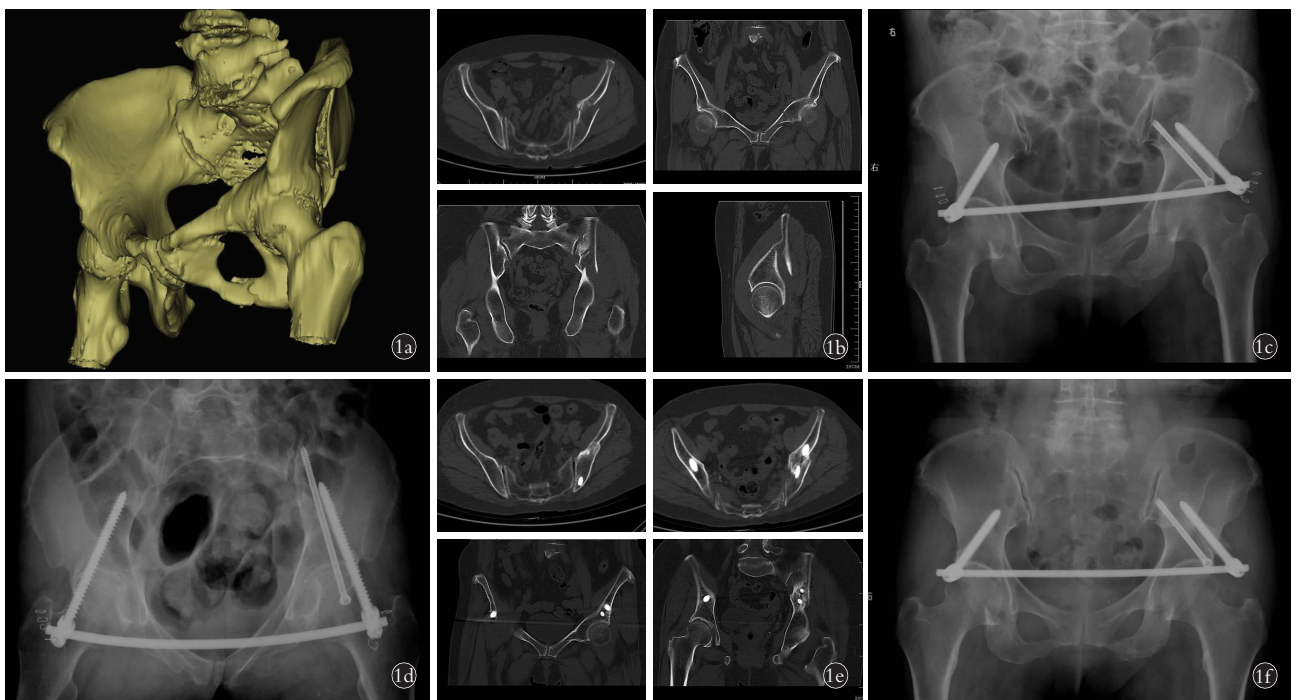
**1.3.4 术后处理** 术后及时完善术后骨盆常规系列 X 线片和 CT 平扫及三维重建以评估骨折复位和内固定通道螺钉位置情况。术后 24 h 常规预防感染,根据 Caprini 评分及出血风险评分予以常规物理或药物预防下肢深静脉血栓形成治疗。术后根据骨密度测评予以抗骨质疏松治疗。根据患者的病情和耐受情况术后即可进行下肢肌肉舒缩静力功能锻炼,第 1 天进行髋、膝、踝关节的屈伸功能康复锻炼,预防关节僵硬,术后 6~8 周后扶拐或步行器等支撑护具保护下部分负重,骨折愈合后逐渐过度到完全负重和独立行走。INFIX 术后 6~12 个月视情况可以取出,余各通道螺钉若患者无特殊不适及松动,骨折愈合后内固定物一般无须取出。

**1.4 观察项目与方法**

记录患者骨盆骨折的手术时间和术中出血量及术中透视次数,并记录住院时间、内固定费用、并发症发生情况。采用视觉模拟疼痛评分 (visual analogue scale, VAS) 对患者入院、术后 1 周、3 个月进行评估比较。术后即刻根据 Matta 等<sup>[12]</sup>X 线影像标准评定骨折复位质量:骨折移位 ≤4 mm 为优,5~10 mm 为良,11~20 mm 为可,>20 mm 为差。末次随访时临床功能采用 Majeed 改良骨盆功能评分系统评估临床疗效,评估疼痛(30 分),坐(10 分),站立(36 分),辅助行走、步态和步行距离各 12 分)3 个方面,老年人在工作(20 分)和性生活(4 分)2 个方面 24 分作为基础得分纳入临床分级:85~100 分为优,70~84 分为良,55~69 分为可,<55 为差<sup>[13-14]</sup>。

**1.5 统计学处理**

采用 SPSS 23.0 软件进行统计学处理。符合正态分布的定量资料用均数±标准差( $\bar{x} \pm s$ )形式表示,组间比较采用两独立样本 *t* 检验,不同时间点的组内比较采用重复测量方差分析;非正态分布的定量资



**图 1** 患者,女,71 岁,摔伤致骨盆骨折(FFP-Ⅲa 型),伤后 6 d 采取微创闭合复位后行 LC-2 通道螺钉固定,前环 INFIX 固定术 **1a,1b**。术前 CT 提示左侧髂骨翼骨折移位,左侧耻骨上支骨折 **1c,1d**。术后骨盆正位及入口位 X 线片示骨折复位及固定满意 **1e**。术后 3 个月复查骨盆 CT 见骨折愈合,内固定位于通道内,无内固定松动 **1f**。术后 15 个月盆正位 X 线片示骨折愈合良好,INFIX 左侧螺钉有松动,LC-2 通道螺钉未见松动、断裂

**Fig.1** A 71-year-old female patient with pelvic ring fractures (FFP-Ⅲa type) caused by a fall. The patient was treated with a minimally invasive closed reduction and internal fixation by LC-2 trajectory screw and INFIX 6 days after injury **1a,1b**. Preoperative CT showed displacement of left iliac wing fracture and left suprapubic ramus fracture **1c,1d**. The pelvic AP and inlet X-rays showed satisfactory reduction and fixation of the pelvic fractures **1e**. Three months after surgery, CT scan of the pelvis showed good union of the fractures. The internal fixation implants were in the bone trajectory and there were no screws loosening **1f**. Pelvic AP X-ray showed that fractures were healed well. The left screw of INFIX was loose, and screw of LC-2 screw was neither loosening nor broken at 15 months of follow-up

料以中位数和 4 分位数  $M(Q1, Q3)$  表示, 采用 Wilcoxon 秩和检验。定性资料组间比较采用  $\chi^2$  检验。以  $P < 0.05$  为差异有统计学意义。

## 2 结果

本组 37 例患者均顺利接受通道螺钉技术固定手术, 所有骨折获骨性愈合。患者术后均获得随访, 时间 12~39 (16.5±5.4) 个月。两组手术时间、术中出血量、住院时间、术中透视次数比较差异无统计学意义 ( $P > 0.05$ )。两组内固定费用比较, INFIX 组明显高于螺钉组 ( $P < 0.05$ )。见表 2。

螺钉组术后即刻 CT 证实 1 例发生耻骨上支螺钉切割骨性通道外, 未发生周围神经血管损伤; 1 例患者发生下肢深静脉血栓形成经抗凝治疗, 无血栓脱落栓塞发生; 术后 1 个月发现髂白前柱螺钉松动

1 例, 经卧床临床观察后期愈合。INFIX 固定组发生股外侧皮神经损伤 2 例; 骨折愈合后随访中发现有 INFIX 螺钉松动 2 例。所有患者术后未发现切口感染坏死、骨折不愈合、内固定断钉、泌尿及生殖系统损伤及股骨头缺血性坏死等并发症。INFIX 组术后发生并发症 33.3% (4/12) 与螺钉组 13.0% (3/23) 比较, 差异无统计学意义 ( $\chi^2 = 0.505, P = 0.477$ )。

两组间入院时、术后 1 周、3 个月时 VAS 比较, 差异均无统计学意义 ( $P > 0.05$ ), 但两组病例术后 1 周、3 个月 VAS 明显优于入院时 ( $P < 0.05$ ), 见表 3。两组术后骨折复位质量 Matta 评估结果比较见表 4, 差异无统计学意义 ( $P > 0.05$ ); 末次随访时两组骨盆环骨折术后 Majeed 临床疗效结果比较见表 4, 评分结果比较见表 5, 差异均无统计学意义 ( $P > 0.05$ )。

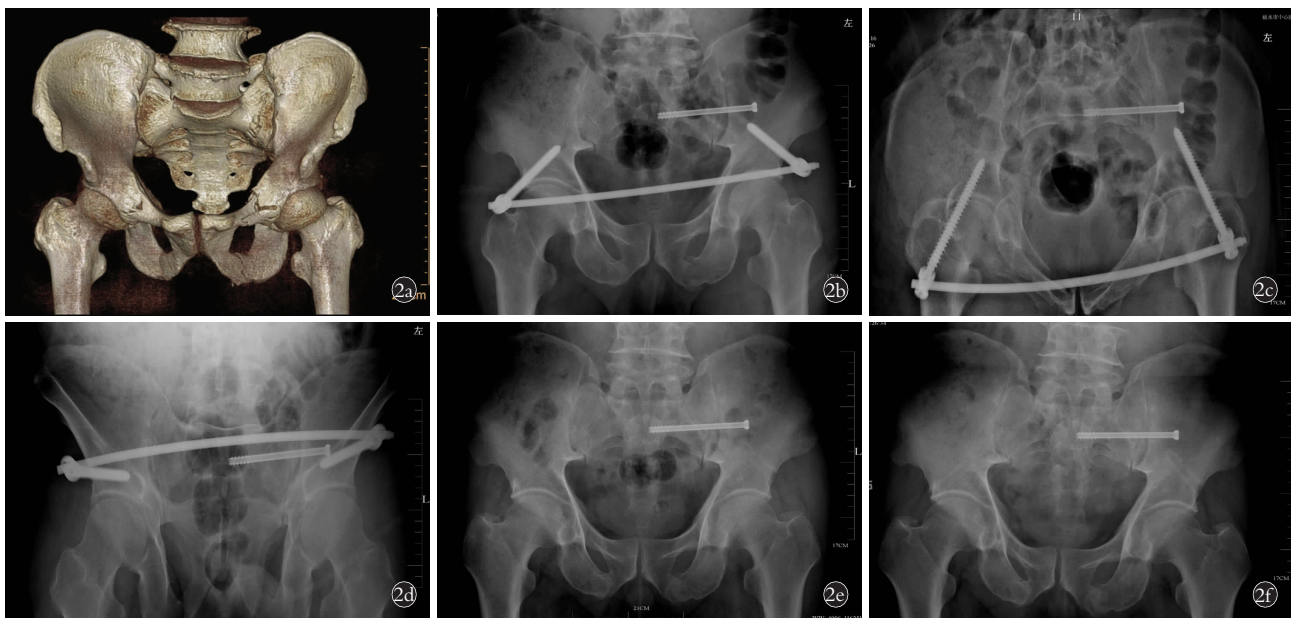


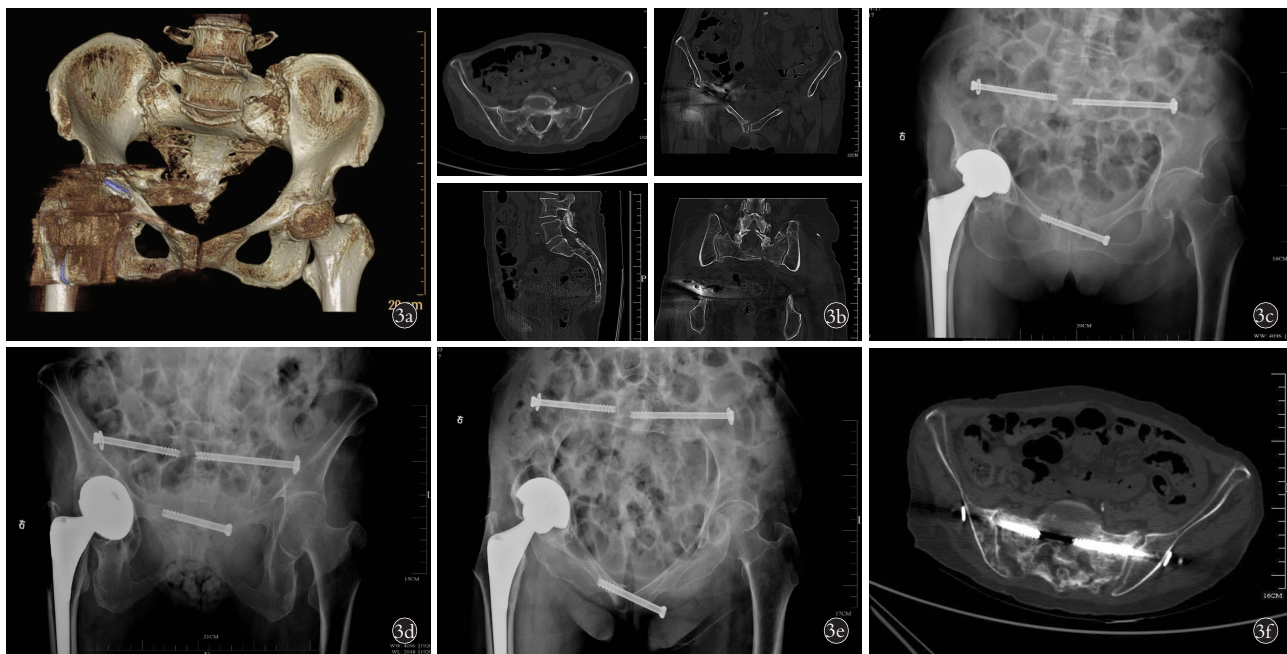
图 2 患者, 男, 68 岁, 摔伤骨盆骨折 (FFP 分型 II b 型), 后环采取经皮左侧骶髂关节螺钉固定术 (S<sub>1</sub> 通道), 前环行 INFIX 固定术 2a。术前 CT 三维重建示 FFP 分型 II b 型 2b, 2c。术后 3 d 骨盆正位、入口位 X 线片示内固定位于通道内, 内固定满意 2d, 2e。术后 6 个月 INFIX 内固定取出前后 X 线片, 骨折愈合 2f。术后随访 1 年, 骨盆正位片未见螺钉松动、断裂, 骨折愈合良好, 患者恢复满意

Fig.2 A 68-year-old male patient who fall from standing height with the pelvic fractures (FFP type II b). The posterior ring fracture was received percutaneous left sacroiliac joint screw fixation (S<sub>1</sub> trajectory), and the anterior ring fracture was fixed by INFIX 2a. Preoperative 3D-CT reconstruction showed FFP type II b 2b, 2c. Three days after operation, the pelvic AP, outlet, and inlet X-ray showed that the internal fixation was in the bone trajectory, and the internal fixation implants were satisfactory 2d, 2e. Before and after INFIX was removed 6 months after the operation. The pelvic AP X-ray showed good union of the fractures 2f. Follow-up for 1 year, there were no screw loosening, broken or nonunion. The patient recovered with satisfactory clinical outcomes

表 2 两组骨盆环脆性骨折患者术后各项观察指标比较

Tab.2 Comparison of the observation indexes between two groups of patients with fragility fractures of pelvic ring

组别	例数	手术时间( $\bar{x} \pm s, \text{min}$ )	术中出血量( $\bar{x} \pm s, \text{ml}$ )	术中透视次数( $\bar{x} \pm s, \text{次}$ )	住院时间( $\bar{x} \pm s, \text{d}$ )	内固定费用[M(Q1, Q3), 元]
INFIX 组	12	80.8±22.2	55.8±21.5	47.2±15.1	19.8±5.9	6 205 (6 205, 6 205)
螺钉组	23	75.6±20.2	53.0±17.4	44.6±19.1	19.7±5.9	2 914 (2 914, 4 371)
检验值		$t=0.703$	$t=0.415$	$t=0.409$	$t=0.045$	$Z=-5.115$
P 值		0.487	0.681	0.685	0.965	0.000



**图 3** 患者,女,79 岁,摔伤骨盆骨折(FFP 分型 IVb 型),无大小便及下肢神经损伤临床表现,既往有右侧人工全髋关节置换病史。后环采取经皮双侧 S<sub>1</sub> 通道的骶髂关节螺钉固定术,前环行经耻骨联合的耻骨上支通道螺钉固定术 **3a,3b**。术前 CT 见骶骨“U”形骨折,右侧耻骨结节骨折 **3c,3d,3e**。术后骨盆正位、出口位、入口位 X 线片示内固定位于通道内,内固定满意 **3f**。术后随访 1 年骨盆 CT 见螺钉位于通道内,未见螺钉松动、断裂,骨折愈合良好

**Fig.3** A 79-year-old female patient with pelvic fracture (FFP type IVb) was caused by falling from a standing height. The patient has a history of right-side total hip arthroplasty. There was no bowel and bladder dysfunction. The posterior ring fractures were fixed by percutaneous sacroiliac joint screws through bilateral S<sub>1</sub> bone trajectory. The anterior ring fracture was fixed by the suprapubic ramus trajectory screw across the pubic symphysis **3a,3b**. Pre-operative CT showed U-shaped sacral fractures and a fracture of the right pubic tubercle **3c,3d,3e**. Postoperative pelvic AP, inlet and outlet X-ray films showed that the internal fixation was in the bone trajectory, and the internal fixation was satisfactory **3f**. At 1-year follow-up after the operation, the pelvic CT confirmed that the screws were in the pelvic bone trajectory and showed good union of the fractures. The screws were neither loose nor broken

**表 3** 两组骨盆环脆性骨盆骨折患者不同时间 VAS 比较  
( $\bar{x} \pm s$ , 分)

**Tab.3** Comparison of VAS between two groups of patients with fragility fractures of pelvic ring at different times  
( $\bar{x} \pm s$ , score)

组别	例数	入院时	术后 1 周	术后 3 个月
INFIX 组	12	5.7±1.2	2.7±1.1	1.4±1.1
螺钉组	23	5.5±1.5	2.4±1.1	1.2±0.9
t 值		0.287	0.980	0.712
P 值		0.776	0.334	0.481

**表 4** 两组骨盆环脆性骨折患者术后 Matta 骨折复位评分和末次随访 Majeed 功能评分比较(例)

**Tab.4** Comparison of postoperative Matta fracture reduction score and the Majeed functional score at the final follow-up between two groups of patients with fragility fractures of the pelvic ring (case)

组别	例数	复位质量 Matta 评分			末次随访 Majeed 功能评分			
		优	良	可	优	良	可	差
INFIX 组	12	7	4	1	2	8	1	1
螺钉组	23	18	5	0	7	12	4	0
χ <sup>2</sup> 值		2.767			3.241			
P 值		0.251			0.356			

### 3 讨论

#### 3.1 骨盆环脆性骨折的特点与治疗趋势

目前对 FFP 的治疗仍然是临床治疗的热点和难点。以往很多老年骨盆骨折都是采用严格卧床进行保守治疗,近年来越来越多的研究认为与老年髋部骨折类似,FFP 保守治疗的长期卧床或因疼痛和行走不变可能带来很多并发症和致残率,且远期死亡率较高<sup>[7,15-17]</sup>。手术可以更好地缓解疼痛和早期活动,可以减少卧床相关并发症和病死率,通过手术能

使 FFP 患者恢复到受伤前的可能性要远大于保守治疗者<sup>[17-19]</sup>。传统切开复位钢板内固定因创伤大、出血多,手术并发症高,虚弱的老年患者难以耐受。随着对 FFP 逐渐认识,微创复位技术的提高,以及老年人对生活质量的不断追求,缓解疼痛、改善活动受限、减少卧床并发症及快速康复等已然成为 FFP 微创技术固定的手术指征。不同于年轻人高能量损伤,低能

表 5 两组骨盆环脆性骨折患者 Majeed 评分结果比较 ( $\bar{x} \pm s$ , 分)

Tab.5 Comparison of the Majeed functional score between two groups of patients with fragility fractures of the pelvic ring ( $\bar{x} \pm s$ , score)

组别	例数	疼痛	坐	站立			总分
				辅助行走	步态	步行距离	
INFIX 组	12	24.8±4.6	7.8±1.4	8.0±2.4	7.0±2.5	6.7±2.7	54.3±12.1
螺钉组	23	24.3±4.1	7.8±1.5	7.9±2.1	7.7±2.3	6.8±2.1	54.4±10.7
t 值		0.322	0.097	0.110	-0.773	-0.189	-0.450
P 值		0.750	0.924	0.913	0.445	0.852	0.965

量损伤的小部分 FFP 患者还易演变为不稳定型骨折, 即没有移位的骨折保守治疗可以演变为移位的骨折, 从而发生不愈合、长期疼痛和活动受限<sup>[20-21]</sup>。为此, 除了移位的 FFP-Ⅲ、Ⅳ型骨折需要积极手术以外, 对于前后环均伴有骨折无移位的 FFP-Ⅱb、Ⅱc 型骨折, 不少学者也推荐采取微创手术治疗以避免骨折演变为不稳定型和缓解疼痛、改善卧床并发症<sup>[2,5,8,20]</sup>。骨盆前环在维持骨盆环的稳定性中起到重要作用, 如果单纯行后环骨折固定, 可能会在患者的早期活动中加大后环的微动而发生内固定物松动或骨折发生类型演变而移位。为此, 对前后环均有累及的 FFP, 在完成前环固定后尽量采用微创技术行前环固定<sup>[2,7,21]</sup>。本研究中, 35 例患者前环采用钉棒系统行 INFIX 固定或空心螺钉固定联合后环行空心螺钉骶髂关节或髂骨翼通道固定 FFP, 均取得了良好临床治疗效果。

### 3.2 微创通道螺钉技术优势与不足

骨盆后环除了微创螺钉内固定以外, 还有腰髂钉棒、骶骨棒固定, 有切开复位的接骨板固定, 也可以是小切口经皮桥接钢板固定。骶髂关节螺钉固定仍然是当前治疗 FFP 后环最为重要、也是最具优势的技术之一。骨盆前环骨折的手术方式, 除了各种切开的钢板螺钉固定以及小切口的桥接钢板技术以外, 目前对患者损伤较小的微创技术, 主要有耻骨上支螺钉、髌臼前柱螺钉以及 INFIX<sup>[22]</sup>。INFIX 固定相较于外固定架则具有避免钉道感染、减少翻身不适感等特点。为此, 微创通道螺钉治疗 FFP 除了其生物力学的优势, 更为患者获益的在于术中出血少、手术创伤小, 有利于快速康复。本研究术后 1 周及 3 个月的 VAS 优于术前, 表明不论采用 INFIX 固定联合后环微创螺钉固定, 还是前后环的微创螺钉固定, 治疗 FFP, 均能够显著缓解患者的疼痛。

不足之处在于: (1) 虽然本研究中无因术中螺钉位置不良而损伤周围血管、神经的病例发生, 但为了减少或避免术中螺钉位置不良, 采取微创手术对手术医生复位技术和建立螺钉通道的内固定技术经验

要求高。(2) 为了术中监测评估骨折复位和建立螺钉通道的质量, 需要一定次数的术中透视, 相较于其他手术技术, 术中存在一定辐射量的 X 线暴露。(3) FFP 患者骨质疏松特点易导致内固定物松动、失效, 而采用 INFIX 固定前环的病例因骨折愈合后有螺钉松动的风险, 需要二次手术内固定取出。本研究 INFIX 固定骨折愈合后未行钉棒取出术, 在后期随访中发现 2 例螺钉松动, 为此, 对于 FFP 患者置入 INFIX 为了避免螺钉松动、切割或引起的刺激不适感, 应建议患者尽早取出。

### 3.3 手术注意事项

笔者认为, 术前 CT 平扫识别骶骨上部螺钉通道的变异非常重要, 通过对斜坡是否陡峭还是平坦, 其与 ICD 的高低以及与骶神经根管的距离, 决定了术中骶骨侧位像上安全通道的大小。对于 FFP Ⅲa、Ⅲb 型或 Ⅳa 型骨折发生在后部髂骨骨折或骶髂关节骨折脱位型, 需根据新月形骨折的类型及后部骨块大小有针对性地进行骶髂关节固定或 LC-2 螺钉固定<sup>[23]</sup>。为了减少 INFIX 的并发症发生, 在置入椎弓根螺钉时需要保护避免股外侧皮神经损伤; 股神经易受到棒的压迫风险更高, 使用万向螺钉插入后距离股直肌筋膜尽量预留更多的空间; 同时为了减少末端激惹, 可将棒端尽可能剪短; 对于各种微创通道螺钉治疗 FFP 时, 需要尽可能由有骨盆骨折微创手术相关经验的医生来开展, 同时术中需多角度的系列片进行影像透视来监测以建立螺钉通道。笔者临床中发现, 对于前环螺钉及 LC-2 螺钉通道建立时可在套筒保护下行进针点开口后, 空心螺钉导针尖头倒转改钝头缓慢敲击的方法, 能减少导针穿出骨通道外。本研究发生 1 例髌臼前柱螺钉松动的并发症, 考虑螺钉通道细小, 选择螺钉不够长, 患者负重过早有关, 为了避免螺钉松动, 术中需选择尽可能长的螺钉以增加固定的稳定性, 同时避免过早的负重行走。

综上所述, 应用通道螺钉技术行 INFIX 或空心螺钉固定前环联合后环空心螺钉治疗骨盆环脆性骨

折均可获得良好的临床疗效,手术创伤小,术中出血量少,能有效缓解疼痛,值得临床推广应用。同时,由于本研究为回顾性病例分析研究,病例数有限,尚缺乏临床多中心、前瞻性的病例对照研究,还有待于进一步深入总结。今后还应进一步完善和扩大样本量,以获得近期更可靠的临床治疗结果数据。

#### 参考文献

- [1] 中华医学会骨质疏松和骨矿盐疾病分会. 原发性骨质疏松症诊疗指南(2017)[J]. 中华骨质疏松和骨矿盐疾病杂志, 2017, 10(5):413-443.  
Chinese Medical Association of Osteoporosis and Bone mineral disease branch. Primary osteoporosis treatment guide(2017)[J]. Zhonghua Gu Zhi Shu Song He Gu Kuang Yan Ji Bing Za Zhi, 2017, 10(5):413-443. Chinese.
- [2] Rommens PM, Wagner D, Hofmann A. Fragility fractures of the pelvis[J]. JBJS Rev, 2017, 5(3):e3.
- [3] Graul I, Marintschev I, Hackenbroch C, et al. Modified therapy concepts for fragility fractures of the pelvis after additional MRI[J]. PLoS One, 2020, 15(10):e0238773.
- [4] Rommens PM, Wagner D, Hofmann A. Do we need a separate classification for fragility fractures of the pelvis[J]. J Orthop Trauma, 2019, 33 Suppl 2:S55-S60.
- [5] Ueda Y, Inui T, Kurata Y, et al. Prolonged pain in patients with fragility fractures of the pelvis may be due to fracture progression[J]. Eur J Trauma Emerg Surg, 2021, 47(2):507-513.
- [6] 曾文峰, 李一男, 王策. 骨质疏松性骨折的微创治疗进展[J]. 中国骨伤, 2019, 32(9):872-875.  
ZENG WF, LI YN, WANG C. Progress of minimally invasive treatment about fragility fractures of pelvis[J]. Zhongguo Gu Shang/China J Orthop Trauma, 2019, 32(9):872-875. Chinese with abstract in English.
- [7] 王颢, 吴新宝. 老年骨质疏松性骨盆骨折(二)-急性期处理、保守治疗、手术治疗与药物治疗[J]. 中华创伤骨科杂志, 2017, 19(12):1099-1104.  
WANG H, WU XB. Geriatric pelvic fractures(2)-management, conservative treatment, surgery and drug therapy at acute phase[J]. Zhonghua Chuang Shang Gu Ke Za Zhi, 2017, 19(12):1099-1104. Chinese.
- [8] Rommens PM, Hofmann A. Comprehensive classification of fragility fractures of the pelvic ring: recommendations for surgical treatment[J]. Injury, 2013, 44(12):1733-1744.
- [9] Nakayama Y, Suzuki T, Honda A, et al. Interdigitating percutaneous screw fixation for Rommens type III a fragility fractures of the pelvis: technical notes and preliminary clinical results[J]. Int Orthop, 2020, 44(11):2431-2436.
- [10] 黄淑明, 兰树华, 邢海林, 等. 钝头弹性敲击技术建立髌白前柱逆行螺钉通道的应用研究[J]. 中华创伤骨科杂志, 2019, 21(3):218-225.  
HUANG SM, LAN SH, XING HL, et al. Hammering reverse guide wire technique for safe placement of anterior column retrograde intramedullary screw in pelvic and acetabular surgery[J]. Zhonghua Chuang Shang Gu Ke Za Zhi, 2019, 21(3):218-225. Chinese.
- [11] Vaidya R, Tonnos F, Nasr K, et al. The anterior subcutaneous pelvic fixator (INFIX) in an anterior posterior compression type 3 pelvic fracture[J]. J Orthop Trauma, 2016, 30 Suppl 2:S21-S22.
- [12] Matta JM, Saucedo T. Internal fixation of pelvic ring fractures[J]. Clin Orthop Relat Res, 1989, 242(5):83-97.
- [13] Majeed SA. Grading the outcome of pelvic fractures[J]. J Bone Joint Surg Br, 1989, 71(2):304-306.
- [14] Noser J, Dietrich M, Tiziani S, et al. Mid-term follow-up after surgical treatment of fragility fractures of the pelvis[J]. Injury, 2018, 49(11):2032-2035.
- [15] Andrich S, Haastert B, Neuhaus E, et al. Excess mortality after pelvic fractures among older people[J]. J Bone Miner Res, 2017, 32(9):1789-1801.
- [16] Tamaki Y, Nagamachi A, Inoue K, et al. Incidence and clinical features of sacral insufficiency fracture in the emergency department[J]. Am J Emerg Med, 2017, 35(9):1314-1316.
- [17] Loggers SAI, Joosse P, Jan Ponsen K. Outcome of pubic rami fractures with or without concomitant involvement of the posterior ring in elderly patients[J]. Eur J Trauma Emerg Surg, 2019, 45(6):1021-1029.
- [18] Höch A, Özkurtul O, Pieroh P, et al. Outcome and 2-year survival rate in elderly patients with lateral compression fractures of the pelvis[J]. Geriatr Orthop Surg Rehabil, 2017, 8(1):3-9.
- [19] Eckardt H, Egger A, Hasler RM, et al. Good functional outcome in patients suffering fragility fractures of the pelvis treated with percutaneous screw stabilisation: Assessment of complications and factors influencing failure[J]. Injury, 2017, 48(12):2717-2723.
- [20] Rommens PM, Arand C, Hopf JC, et al. Progress of instability in fragility fractures of the pelvis: An observational study[J]. Injury, 2019, 50(11):1966-1973.
- [21] Oberkircher L, Ruchholtz S, Rommens PM, et al. Osteoporotic Pelvic Fractures[J]. Dtsch Arztebl Int, 2018, 115(5):70-80.
- [22] 邢海林, 兰树华, 黄淑明, 等. 不同微创内固定治疗骨盆前环骨折的疗效比较[J]. 中国骨伤, 2020, 33(11):1042-1047.  
XING HL, LAN SH, HUANG SM, et al. Comparison of different minimally invasive internal fixation in the treatment of pelvic anterior ring fracture[J]. Zhongguo Gu Shang/China J Orthop Trauma, 2020, 33(11):1042-1047. Chinese with abstract in English.
- [23] Shui X, Ying X, Mao C, et al. Percutaneous screw fixation of crescent fracture-dislocation of the sacroiliac joint[J]. Orthopedics, 2015, 38(11):e976-e982.

(收稿日期:2021-09-22 本文编辑:王玉蔓)