

· 临床研究 ·

自制微创拉钩辅助改良双侧 Wiltse 入路经椎间孔椎体间融合术在腰椎退行性病变治疗中的应用

谷艳超, 朱凌, 胡胜利, 谢维, 吉璐宏, 严浩, 陈旺
(湖北六七二中西医结合骨科医院, 湖北 武汉 430000)

【摘要】 目的: 探讨自制微创拉钩辅助改良双侧 Wiltse 入路经椎间孔椎体间融合术(transforaminal lumbar interbody fusion, TLIF)在治疗腰椎退行性病变中的优势。方法: 回顾性分析 2016 年 10 月至 2017 年 10 月行腰椎融合手术的 140 例患者的临床资料, 其中 72 例患者采用自制微创拉钩辅助改良双侧 Wiltse 入路 TLIF 治疗(A 组), 男 37 例, 女 35 例, 年龄(48±16)岁; 68 例采用传统后正中入路 TLIF 治疗(B 组), 男 38 例, 女 30 例, 年龄(45±15)岁。记录两组患者的手术切口大小、手术时间、术中出血量、术后引流量、术后伤口愈合情况及末次随访椎间融合率, 并采用疼痛视觉模拟评分(visual analogue scale, VAS)和 Oswestry 功能障碍指数(Oswestry Disability Index, ODI)对两组患者的临床疗效进行评定。结果: 所有患者获得随访, 时间 3~13(8±5)个月。A 组患者术后伤口愈合良好, B 组术后发生伤口坏死 1 例, 经清创缝合后痊愈。两种手术方式在手术时间、术后融合率方面差异无统计学意义($P>0.05$); A 组在手术切口大小、术中出血量、术后引流量方面有明显优势($P<0.05$), 且术后的腰腿痛 VAS 评分及 ODI 均优于 B 组($P<0.05$)。结论: 自制微创拉钩辅助改良双侧 Wiltse 入路 TLIF 在治疗腰椎退行性病变中具有微创、术中出血量少、术后引流少、并发症少、融合稳定等特点。

【关键词】 椎间盘退行性变; 手术操作; 脊柱融合术
中图分类号: R681.5

DOI: 10.12200/j.issn.1003-0034.2021.04.002

开放科学(资源服务)标识码(OSID):



Clinical application of self-made minimally invasive hood-assisted transforaminal lumbar interbody fusion via modified bilateral Wiltse approach in the treatment of lumbar degenerative diseases GU Yan-chao, ZHU Ling, HU Sheng-li, XIE Wei, JI Lu-hong, YAN Hao, and CHEN Wang. Hubei 672 Integrated Chinese and Western Medicine Orthopaedics Hospital, Wuhan 430000, Hubei, China

ABSTRACT Objective: To explore the advantages of self-made minimally invasive hook-assisted transforaminal lumbar interbody fusion (TLIF) via modified bilateral Wiltse approach in the treatment of lumbar degenerative diseases. **Methods:** The clinical data of 140 patients underwent lumbar spine fusion surgery from October 2016 to October 2017 were retrospectively analyzed. Among them, 72 cases were treated by self-made minimally invasive hook-assisted TLIF via modified bilateral Wiltse approach (group A), there were 37 males and 35 females, aged (48±16) years old; 68 cases were treated by TLIF via traditional posterior median approach (group B), there were 38 males and 30 females, aged (45±15) years old. The surgical incision size, operation time, intraoperative blood loss volume, postoperative drainage volume, postoperative wound healing, and intervertebral fusion rate at the final follow-up were recorded between two groups. Visual analogue scale (VAS) and Oswestry Disability Index (ODI) were used to assess the clinical efficacy. **Results:** All the patients were followed up for 3 to 13 (8±5) months. The wound in group A healed well after operation, and 1 case in group B occurred wound necrosis after operation, and healed after debridement and suture. There were no significant differences in operation time and postoperative fusion rate between two surgical methods ($P>0.05$). Group A had obvious advantages in surgical incision size, intraoperative blood loss volume and postoperative drainage volume ($P<0.05$), and the postoperative VAS score of low back pain and ODI were better than group B ($P<0.05$). **Conclusion:** The self-made minimally invasive hook-assisted TLIF via modified bilateral Wiltse approach has the characteristics of minimally invasive, less intraoperative blood loss, less postoperative drainage, fewer complications, and more stable fusion in the treatment of lumbar degenerative disease.

KEYWORDS Intervertebral disc degeneration; Operative procedures; Spinal fusion

通讯作者: 朱凌 E-mail: 770552435@qq.com

Corresponding author: ZHU-Ling E-mail: 770552435@qq.com

随着生活水平的提高, 人们的寿命不断延长, 腰椎退行性病变的发病率也逐年上升, 其中椎间盘退行性变就是此类疾病中最为常见的一种。据相关

统计中国腰椎间盘突出性变患者现已突破 2 亿^[1]。虽然大部分患者可行保守治疗，但对于长期腰腿痛经规范保守治疗无效或病情反复发作的患者，则需要手术治疗^[2]。1998 年 Harms 等^[3]通过腰椎的椎间孔进行腰椎融合后，因其具有视野开阔、减压充分、操作简单的优点，已成为治疗腰椎退行性病变的主要方法之一。伴随着微创理念不断发展，2002 年 Foley 等^[4]报道了微创经椎间孔入路腰椎间融合术 (minimally invasive surgery transforaminal lumbar interbody fusion, MIS-TLIF) 技术，使 TLIF 手术变得更加微创；以往 Wiltse 入路常常行正中切开，双侧剥离，而且较多运用于椎体压缩性骨折的切开复位术，行双侧切开双侧剥离的融合手术临床报道较少。笔者将 MIS-TLIF 的微创理念和 Wiltse 技术相结合，采用双侧小切口 Wiltse 入路，对 TLIF 进行改良，配合自制微创拉钩进行腰椎融合，并将该技术应用于临床。现将应用自制微创拉钩辅助改良双侧 Wiltse 入路 TLIF 治疗的患者与同期采用传统 TLIF 技术治疗的患者进行比较分析，报告如下。

1 资料与方法

1.1 病例选择

纳入标准：经正规保守治疗 6 个月以上效果不理想的腰椎退行性病变患者；腰椎退变产生临床症状的节段不超过 3 个；采用的手术方式为自制微创拉钩辅助改良双侧 Wiltse 入路 TLIF 或传统 TLIF；临床资料完整。

排除标准：非腰椎退变性疾病患者；腰椎退变并产生相应临床症状的节段超过 3 个；临床资料不完整的患者；腰椎退行性病

变合并椎体肿瘤、神经损伤、椎体骨折的患者。

1.2 临床资料

按照病例选择标准，选取 2016 年 10 月至 2017 年 10 月行腰椎融合手术 140 例患者的临床资料，其中采用自制微创拉钩辅助改良双侧 Wiltse 入路 TLIF 治疗 72 例(A 组)，男 37 例，女 35 例，年龄 (48±16) 岁，病变累及 1 节段 38 例，2 节段 26 例，3 节段 8 例；采用传统后正中入路 TLIF 治疗 68 例 (B 组)，男 38 例，女 30 例，年龄 (45±15) 岁，病变累及 1 节段 32 例，2 节段 22 例，3 节段 14 例。两组患者一般资料比较差异无统计学意义 (P>0.05)，具有可比性，见表 1。

1.3 自制微创拉钩的设计

本研究所采用的拉钩为自制微创拉钩 (图 1)，委托浙江科惠医疗器械股份有限公司制作，不锈钢材质。拉钩 1 标准为：柄长 15 cm，钩深 7 cm，尖部

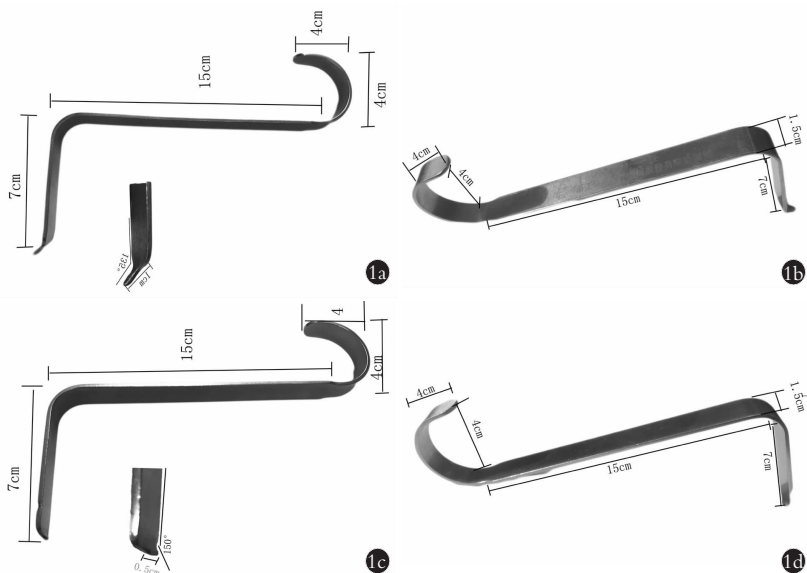


图 1 自制微创拉钩不同视角和测量值 1a,1b. 拉钩 1 1c,1d. 拉钩 2

Fig.1 Self-made minimally invasive hooks with different viewing angles and measured values 1a,1b. The figures were the pull hook 1 1c,1d. The figures were the pull hook 2

表 1 两组腰椎退行性病变患者一般资料的比较

Tab.1 Comparison of general data of patients with lumbar degenerative disease between two groups

组别	例数	性别(例)		年龄 (x±s,岁)	累及节段(例)			腰椎退行性病变类型(例)		
		男	女		1个	2个	3个	腰椎间盘突出症	腰椎椎管狭窄症	腰椎间盘突出症+腰椎椎管狭窄症
A 组	72	37	35	48±16	38	26	8	41	24	7
B 组	68	38	30	45±15	32	22	14	39	20	9
检验值		χ ² =0.064		t=1.69	χ ² =0.869			χ ² =0.793		
P 值		0.925		0.09	0.82			0.78		

注：A 组采用自制微创拉钩辅助改良双侧 Wiltse 入路经椎间孔椎体间融合术治疗，B 组采用传统后正中入路经椎间孔椎体间融合治疗。下同
Note: Patient in group A were treated by self-made minimally invasive hook-assisted transforaminal lumbar interbody fusion via modified bilateral Wiltse approach, and patients in group B were treated by transforaminal lumbar interbody fusion via traditional psoterior median approach. The same below

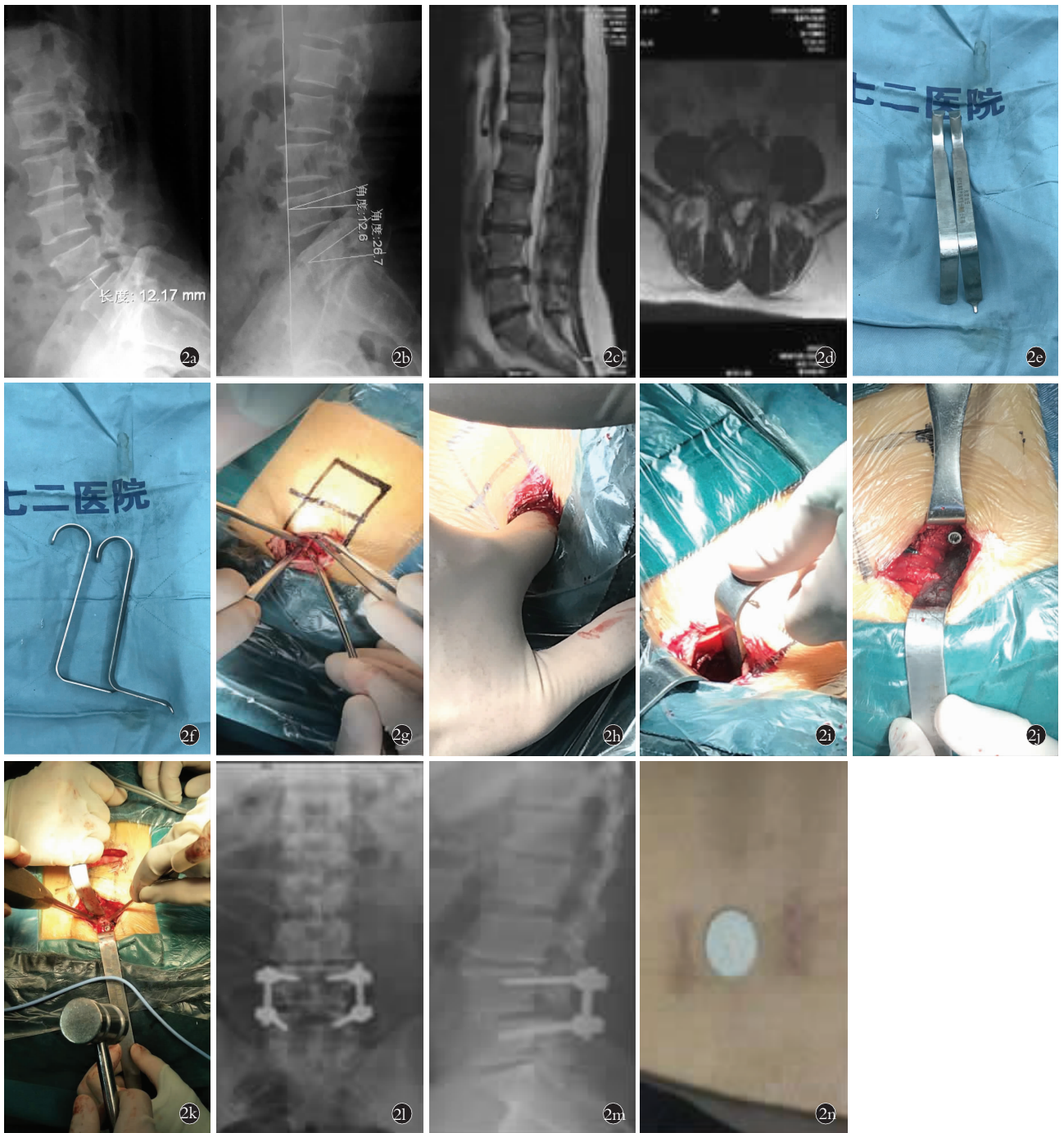

图 2 男性患者,54 岁,腰痛伴右下肢放射痛 1 年,采用自制微创拉钩辅助改良双侧 Wiltse 入路 TLIF 治疗 **2a,2b**. 术前腰椎 X 线片,绿色为术前测量 **2c,2d**. 术前矢状位和横截面 MRI 显示椎间盘突出 **2e,2f**. 自制微创拉钩实物图 **2g**. Wiltse 切口 **2h**. 手指钝性分离多裂肌和最长肌 **2i**. 自制微创拉钩牵开伤口暴露手术视野 **2j**. 置入螺钉,保护钉道 **2k**. 改良 TLIF 技术减压法,骨刀凿去上位椎体下关节突,下位椎体上关节突上部,再凿下位椎体上关节突内侧部分 **2l,2m**. 术后 1 周 X 线正侧位 X 线片示螺钉位置良好 **2n**. 照片显示伤口仅为 1 枚硬币大小

Fig.2 A 54-year-old male patient with low back pain and right lower limb radiating pain for 1 year was treated with self-made minimally invasive hood-assisted transforaminal lumbar interbody fusion via modified bilateral Wiltse approach **2a,2b**. Preoperative X-rays of the lumbar spine, the green threads were preoperative measurement **2c,2d**. Sagittal and cross-sectional MRI showed lumbar disc herniation before operation **2e,2f**. Self-made minimally invasive hooks **2g**. Wiltse incision **2h**. The multifidus and longissimus muscles were bluntly separated by fingers **2i**. Self-made minimally invasive hooks to open the wound and expose the surgical field of vision **2j**. Inserted screws to protect the nail path **2k**. Improved TLIF technique decompression method, bone knife chiseling the lower facet of the upper vertebral body, the upper part of the upper facet joint of the lower vertebral body, and then chiseling the medial part of the lower facet **2l,2m**. AP and lateral X-rays showed the screws located on good position at 1 week after operation **2n**. The photo showed the wound was only the size of a coin

椎间均融合良好(融合率 100%)。A 组术后 1 周、3 个月、1 年的腰痛及腿痛 VAS 评分、ODI 优势明显(表 3,4)。

3 讨论

3.1 双侧 Wiltse 入路 TIF 手术的特点

1998 年 Harms 等^[3]首先报道经椎间孔椎体间融合术,此技术相对于以往的后路腰椎椎体间融合术(posterior lumbar interbody fusion, PLIF),可减少对硬

脊膜及神经根的过度牵拉,使神经损伤概率降低,但在传统 TLIF 手术剥离过程中,为实现椎间孔入路,常需剥离至横突外侧,剥离范围较广,而且要对椎旁肌进行切开,对多裂肌破坏较重。多裂肌位于上位椎体的棘突、椎板与下位椎体横突、关节突之间,是保持脊柱背伸和维持腰椎生理前凸的重要肌肉,也是椎旁肌中最重要的肌肉之一^[7-8],损伤后常导致术后出现腰部疼痛、无力等症状^[9],因此减少对多裂肌的

表 3 两组腰椎退行性病变患者手术前后的腰腿痛 VAS 评分比较($\bar{x}\pm s$,分)

Tab.3 Comparison of pre- and post-operative VAS of lumbar and leg pain between two groups with lumbar degenerative disease($\bar{x}\pm s$, score)

组别	例数	腰痛				腿痛			
		术前	术后 1 周	术后 3 个月	术后 1 年	术前	术后 1 周	术后 3 个月	术后 1 年
A 组	72	7.0±2.6	3.2±1.8	1.9±0.1	1.2±0.3	6.3±0.8	3.3±1.9	1.3±0.2	1.3±0.1
B 组	68	7.5±2.3	4.9±1.7	2.8±2.2	1.8±0.2	6.2±0.6	5.0±1.5	1.8±0.2	1.7±0.2
t 值		1.141	3.694	2.550	3.253	0.04	3.349	3.350	3.001
P 值		0.11	0.00	0.02	0.01	0.95	0.00	0.01	0.016

表 4 两组腰椎退行性病变患者手术前后的 ODI 比较($\bar{x}\pm s$)

Tab.4 Comparison of pre- and post-operative ODI between two groups with lumbar degenerative disease($\bar{x}\pm s$)

项目	A 组(例数=72)				B 组(例数=68)			
	术前	术后 1 周	术后 3 个月	术后 1 年	术前	术后 1 周	术后 3 个月	术后 1 年
疼痛程度(分)	3.69±0.97	2.71±0.46	1.20±0.22	0.88±0.35	3.70±0.96	3.00±0.76	2.70±0.47	1.33±0.12
	3.97±0.90	1.51±0.54	0.95±0.37	0.87±0.36	3.96±0.91	2.74±0.68	1.72±0.34	0.99±0.34
提重物(分)	3.88±0.88	1.32±0.61	1.21±0.36	1.00±0.55	3.91±0.85	2.66±0.89	1.38±0.67	1.25±0.40
	3.53±0.86	1.56±0.47	0.55±0.24	0.50±0.35	3.60±0.93	2.96±0.78	1.65±0.38	0.59±0.23
行走(分)	3.56±0.70	1.78±0.56	0.63±0.49	0.60±0.37	3.55±0.71	2.88±0.84	1.87±0.65	0.69±0.43
	3.88±0.97	2.33±0.41	1.21±0.51	0.96±0.56	3.92±0.94	2.88±0.80	2.30±0.45	1.25±0.47
站立(分)	3.95±0.98	1.83±0.56	0.65±0.33	0.60±0.42	3.98±0.95	2.99±0.94	1.92±0.47	0.70±0.30
	3.93±0.89	1.37±0.55	0.60±0.37	0.56±0.43	3.95±0.87	2.74±0.98	1.30±0.49	0.59±0.39
性生活(分)	3.98±0.68	2.03±0.60	1.00±0.66	0.95±0.38	3.97±0.70	2.88±0.87	2.00±0.63	1.02±0.64
	3.95±0.57	2.46±0.58	1.25±0.55	1.20±0.61	3.98±0.60	3.00±0.92	2.40±0.63	1.27±0.53
旅行(分)	59.94±12.62	23.67±11.34*	9.06±10.571**	5.65±6.831***	59.9±12.58	40.2±10.322 [▲]	23.30±11.382 ^{▲▲}	10.01±9.962 ^{▲▲▲}

注: *与[▲]比较, $t=30.370$ $P<0.01$; **与^{▲▲}比较, $t=29.585$, $P<0.01$; ***与^{▲▲▲}比较, $t=29.484$, $P<0.01$

Note: * vs[▲], $t=30.370$, $P<0.01$; ** vs^{▲▲}, $t=29.585$, $P<0.01$; *** vs^{▲▲▲}, $t=29.484$, $P<0.01$

破坏显得非常重要。1968 年 Wiltse 等^[10]第 1 次通过多裂肌和腰最长肌之间的间隙进行手术,剥离范围较小,明显减少了对多裂肌的损伤,此种入路被命名为 Wiltse 入路。候正轩等^[11]把 74 例患者随机分为两组,一组采用 Wiltse 入路,另外一组采用传统后正中入路,通过术后患者多裂肌横截面积和脂肪浸润分级来评估两种入路对软组织的损伤程度,结果显示 Wiltse 入路术后多裂肌横截面积更大,脂肪浸润分级更低,证明 Wiltse 入路对周围肌肉和组织破坏较小。1968 年, Wiltse 入路切口常为后正中中线旁开 3 cm 做两个切口,然后分别分离肌肉及软组织^[10], 1988 年 Wiltse 和 Spencer 开始采用先取一后正中切口,然后向两侧分离^[12],随后有学者^[13]对两种切口方法进行了解剖学研究,发现后正中切口破坏表皮微动脉网络,影响皮肤血供,可引起皮肤坏死,因此双侧切口 Wiltse 优势更明显,本研究的 72 例 Wiltse 入路患者均采用双侧小切口,术后无一例皮肤坏死。由此可见,双侧 Wiltse 入路手术较传统的 TLIF 具有术后肌肉软组织损伤小,术后并发症少,伤口愈合情况好的特点。

3.2 自制微创拉钩辅助双侧 Wiltse 入路 TLIF 的微创理念

随着医学时代发展,微创理念越来越受到人们的关注,而微创脊柱手术就是其中发展最快的一个领域,它是一种相对于传统开放手术对肌肉、软组织损伤更小的脊柱手术,其核心理念包括^[14]:(1)减少对肌肉、韧带等组织的破坏。(2)出血量少,术后疼痛程度小。(3)临床效果好。(4)社会经济效益好。常用微创脊柱手术中就包括扩张管道技术、内镜技术等,但扩张管道技术在扩张过程中会对周围肌肉软组织有挤压作用。Kawaguchi 等^[15]就手术过程中撑开器对脊柱旁肌肉软组织的压力进行研究,发现在应用撑开器进行扩张管道时,与肌肉损伤相关的标志物肌酸磷酸激酶 MM 同工酶的水平显著升高,并与撑开器牵拉持续时间、压力呈正相关;此外无论是何种扩张管,操作空间受管壁影响较大,操作不方便,操作节段一般也不超过 2 个,较大程度地限制了扩张管道技术的适用范围^[16]。内镜技术近年来发展较快,尤其是腰椎椎间孔镜技术应用越来越多,但内镜技术对设备要求较高,学习曲线陡峭,而且内镜技术适用范围较窄,对于严重的腰椎滑脱、椎管狭窄、椎间盘较大等情况效果不佳^[17]。本研究的自制微创拉钩辅助改良双侧 Wiltse 入路 TLIF 技术采用的是自制微创小椎板拉钩,宽度仅 1.5 cm,操作时一个拉钩尖部向外(尖部较锐利),可以很好固定于关节突外侧,一个尖端向内(尖部较宽,不锐利),很好牵开肌肉和软

组织,两个拉钩配合就可以形成一个“微通道”,在牵拉过程中对周围肌肉软组织压力较小,而且较灵活,可以根据不同需要调整位置,减少对同一部位长时间牵拉,不影响操作。另外微创小椎板拉钩也不受节段影响,对设备没有要求,无明显禁忌,因此适用范围较广。微创拉钩小切口改良双侧 Wiltse 入路 TLIF 技术本身采取的为 Wiltse 入路,对肌肉软组织破坏较小,在自制微创小拉钩的辅助下,对腰椎肌肉软组织破坏则更小,因此出血量更少,单节段出血量为 (120±20) ml,双节段(210±50) ml,3 节段(400±30) ml,伤口也更小,基本和内镜技术伤口等同,因此微创拉钩小切口改良双侧 Wiltse 入路 TLIF 技术完全体现了现代微创理念,较传统开放 TLIF 技术优势明显。

3.3 自制微创拉钩辅助下双侧 Wiltse 入路下对 TLIF 技术的改良

传统开放 TLIF 技术除剥离范围较广,肌肉、软组织损伤较重外,在减压时为了充分暴露神经根,常需要去掉关节突关节,这样对于脊柱稳定性造成严重破坏,使脊柱后方韧带复合体 (posterior ligament complex, PLC) 受损,而且在减压过程中需要对神经根进行牵拉,引起术后神经根水肿^[18],笔者对 TLIF 手术进行了改良,只切除上位椎体一侧下 2/3 椎板和下关节突,内侧到腰椎棘突根部,使减压区域内移,这样既能保留部分关节突关节,使 PLC 较为完整,而且减少对神经根的过分牵拉,还可以很好地完成对椎管、侧隐窝、神经根管的减压,使减压更加彻底,术后效果更好。

综上所述,自制微创拉钩辅助改良双侧 Wiltse 入路 TLIF 技术相对于传统的 TLIF 技术具有肌肉软组织破坏少,更加微创,且具有术中出血量少、术后引流少、术后融合稳定等特点,在治疗腰椎退行性病变中的疗效确切,值得推广,但本研究只针对短节段腰椎退行性病变进行了研究,对于长节段患者未纳入,因此具有一定局限性,还需进一步研究。

参考文献

[1] 邱北溟, 邓忠良. 微创 TLIF 技术的临床应用及进展[J]. 重庆医学, 2011, 40(11): 1118-1120.
 QIU BM, DENG ZL. Clinical application and progress of minimally invasive TLIF technology[J]. Chong Qing Yi Xue, 2011, 40(11): 1118-1120. Chinese.
 [2] 贺跃光, 陈秀琴, 刘平力, 等. 椎间盘切除植骨融合术治疗老年性腰椎间盘退行性变[J]. 航空航天医学杂志, 2012, 23(10): 1216-1217.
 HE YG, CHEN XQ, LIU PL, et al. Intervertebral discectomy and bone graft fusion for senile lumbar disc degeneration[J]. Hang Kong Hang Tian Yi Xue Za Zhi, 2012, 23(10): 1216-1217. Chinese.
 [3] Harms J, Rilling H. A one-stager procedure in operative treatment of spondylocisthesis: dorsal traction-reposition and anterior fusion[J]. Z Orthop Ihre Grenzgeb, 1998, 120(3): 343-347.

- [4] Foley KT, Lefkowitz MA. Advances in minimally invasive spine surgery[J]. Clin Neurology, 2002, 49(4): 499-517.
- [5] Roytman TM, Roytman TM, Kitagawa KM, et al. Minimum perceived VAS differences at an interval of 7 days[J]. Pain Clin, 2006, 18(2): 119-121.
- [6] 童安, 吴颖. ODI 及 SBI 指数、SF-36 量表预测脊柱复发性椎间盘突出症再手术患者预后的研究[J]. 中国骨伤, 2019, 32(3): 230-233.
TONG A, WU Y. ODI, SBI Index, SF-36 Scale predicting prognosis of patients with recurrent spondylotic disc herniation[J]. Zhongguo Gu Shang/China J Orthop Trauma, 2019, 32(3): 230-233. Chinese with abstract in English.
- [7] 周田华, 汤逊, 徐永清, 等. 经椎间孔腰椎椎体间融合术在腰椎手术中的应用[J]. 颈腰痛杂志, 2010, 31(3): 193-195.
ZHOU TH, TANG X, XU YQ, et al. Application of transforaminal lumbar interbody fusion in lumbar spine surgery[J]. Jing Yao Tong Za Zhi, 2010, 31(3): 193-195. Chinese.
- [8] 唐彬彬, 黄眺曦, 陈锐鸿, 等. 运用 MRI 探究腰椎多裂肌与关节突关节退行性变的关系[J]. 实用医学杂志, 2018, 34(2): 301-304.
TANG BB, HUANG GX, CHEN RH, et al. Using MRI to explore the relationship between lumbar multifidus muscles and degenerative joints[J]. Shi Yong Yi Xue Za Zhi, 2018, 34(2): 301-304. Chinese.
- [9] Kim CW, Siemionow K, Anderson DG, et al. The current state of minimally invasive spine surgery[J]. J Bone Joint Surg Am, 2011, 93(6): 582-596.
- [10] Wiltse LL, Bateman JG, Hutchin RH. The paraspinous sacrosplinting approach to the lumbar spine[J]. J Bone Joint Surg Am, 1968, 50(5): 919-926.
- [11] 侯正轩, 刘宁波, 袁文杰, 等. Wiltse 入路椎弓根钉内固定术对脊柱结构和多裂肌功能的影响[J]. 实用骨科杂志, 2018, 24(3): 205-210.
HOU ZX, LIU NB, YUAN WJ, et al. Effect of Wiltse approach pedicle screw fixation on spinal structure and multifidus muscle function[J]. Shi Yong Gu Ke Za Zhi, 2018, 24(3): 205-210. Chinese.
- [12] Wiltse LL, Spencer CW. New uses and refinements of the paraspinous approach to the lumbar spine[J]. Spine (Phila Pa 1976), 1988, 13(6): 696-706.
- [13] 李海俊. 经二次改良 Wiltse 入路脊柱手术的基础及临床研究[D]. 南京医科大学, 2015.
LI HJ. Basic and clinical research on spinal surgery with a second modified Wiltse approach[D]. Nanjing Medical University, 2015. Chinese.
- [14] Kyung-Hoon K. Minimally invasive spine surgery focused on percutaneous endoscopic discectomy and osteoplasty[Z]. Nanchang, Jiangxi, China: 2016.1.
- [15] Kawaguchi Y, Matsui H, Tsuji H. Changes in serum creatine phosphokinase MM isoenzyme after lumbar spine surgery[J]. Spine (Phila Pa 1976), 1997, 22(9): 1018-1023.
- [16] 何玉泽, 辛兵, 袁峰. 可扩张管道系统微创手术治疗腰椎间盘突出症 35 例的临床观察[J]. 生物骨科材料与临床研究, 2016, 13(5): 16-18.
HE YZ, XIN B, YUAN F. Clinical observation on 35 cases of lumbar intervertebral disc protrusion treated with expandable duct system[J]. Sheng Wu Gu Ke Cai Liao Yu Lin Chuang Yan Jiu, 2016, 13(5): 16-18. Chinese.
- [17] 梁博伟, 唐福兴, 彭远媚, 等. 经皮内镜减压术治疗腰椎椎管狭窄症的研究进展[J]. 微创医学, 2019, 14(3): 357-360.
LIANG BW, TANG FX, PENG YM, et al. Research progress of percutaneous endoscopic decompression in the treatment of lumbar spinal stenosis[J]. Wei Chuang Yi Xue, 2019, 14(3): 357-360. Chinese.
- [18] 贾吉光, 徐俊昌, 刘江涛, 等. 保留后方韧带复合体在腰椎后路全椎板减压改良 TLIF 手术中的疗效观察[J]. 实用医学杂志, 2018, 34(14): 2361-2365.
JIA JG, XU JC, LIU JT, et al. Observation of the curative effect of posterior ligament-retaining complex in posterior total laminar decompression and improved TLIF[J]. Shi Yong Yi Xue Za Zhi, 2018, 34(14): 2361-2365. Chinese.

(收稿日期: 2020-03-09 本文编辑: 王宏)