

· 临床研究 ·

倒退旋转法穿刺技术在经皮球囊扩张椎体后凸成形术中的应用

于亮¹, 顾勇杰¹, 蒋伟宇¹, 赵刘军¹, 张吉辉¹, 马维虎¹, 徐荣明²

(1.宁波市第六医院脊柱外科, 浙江 宁波 315040; 2.浙江大学明州医院脊柱外科, 浙江 宁波 315199)

【摘要】 目的:探讨倒退旋转法穿刺技术辅助的经皮球囊扩张椎体后凸成形术(percutaneous kyphoplasty, PKP)治疗骨质疏松性椎体压缩骨折(osteoporotic vertebral compression fractures, OVCFs)患者的临床疗效。方法:回顾性分析 2015 年 1 月至 2016 年 12 月采取经皮穿刺球囊撑开扩张椎体后凸成形术穿刺位置不良的 100 例 OVCFs 患者, 均为单节段骨折, 受伤或出现明显腰痛时间<1 个月, 伴有局部压痛、叩击痛, 胸腰部活动受限。根据术中穿刺方法的不同分为倒退旋转法穿刺组及传统穿刺组, 每组各 50 例。分析两组的手术时间、放射透视次数、手术并发症和手术前后的视觉模拟评分(visual analogue scale, VAS)评价手术效果。结果:100 例患者均完成手术, 术后随访均超过 1 年。倒退旋转法穿刺组手术时间(21.5±5.9) min, 术中穿刺 C 形臂 X 线透视(7.7±1.3)次, 每椎骨水泥注入量(4.6±0.8) ml; 术前 VAS 评分为 8.3±0.9, 术后 1 年为 2.3±0.8。传统穿刺组手术时间(30.2±7.5) min, 术中穿刺 C 形臂 X 线透视(14.3±2.0)次, 骨水泥注入量(4.3±1.0) ml; 术前 VAS 评分为 8.1±1.0, 术后 1 年为 2.6±0.5。两组骨水泥注入量及术后 1 年的 VAS 评分差异无统计学意义($P>0.05$), 而两组手术时间及术中穿刺 C 形臂 X 线透视次数差异有统计学意义($P<0.05$)。结论:在 PKP 手术中对于首次穿刺位置不良者, 运用倒退旋转法穿刺技术可以快速改变穿刺针的进针点和进针方向, 达到理想穿刺靶点, 可减少手术时间和术中 X 线透视次数。

【关键词】 脊柱骨折; 骨质疏松; 经皮球囊扩张椎体后凸成形术

中图分类号:R683.2

DOI:10.12200/j.issn.1003-0034.2020.09.005

开放科学(资源服务)标识码(OSID):



Application of backward-rotation puncture technique in percutaneous kyphoplasty YU Liang, GU Yong-jie, JIANG Wei-yu, ZHAO Liu-jun*, ZHANG Ji-hui, MA Wei-hu, and XU Rong-ming. *Department of Spine Surgery, Ningbo No.6 Hospital, Ningbo 315040, Zhejiang, China

ABSTRACT Objective: To investigate the clinical effect of backward-rotation puncture technique in the course of percutaneous kyphoplasty (PKP) in patients with osteoporotic vertebral compression fractures (OVCFs). **Methods:** The clinical data of 100 patients with OVCFs who had a poor puncture position by percutaneous kyphoplasty from January 2015 to December 2016 were retrospectively analyzed. All patients were single vertebral compression fracture, whose trauma history or obvious low back pain was less than 1 month, with local tenderness, percussion pain, and limited thoracolumbar movement. According to the different puncture methods, the patients were divided into backward-rotation puncture group and traditional puncture group, 50 patients in each group. Operation time, X-ray exposure times, surgical complications, pre- and post-operative visual analogue scale (VAS) were analyzed. **Results:** All 100 patients underwent the operation and were followed up for more than 1 year. In backward-rotation puncture group, operation time was (21.5±5.9) min, X-ray exposure was (7.7±1.3) times, and bone-cement injection volume was (4.6±0.8) ml, VAS score was decreased from 8.3±0.9 to 2.3±0.8 at 1 year after operation. In traditional puncture group, operation time was (30.2±7.5) min, X-ray exposure was (14.3±2.0) times, and bone-cement injection volume was (4.3±1.0) ml, VAS score was decreased from 8.1±1.0 to 2.6±0.5 at 1 year after operation. There were no statistical differences in bone-cement injection volume and VAS at 1 year after operation between two groups ($P>0.05$). There were statistical differences in operation time and X-ray exposure times between two groups ($P<0.05$). **Conclusion:** The application of backward-rotation methods can quickly adjust entry points and trajectories of the needle with poor puncture position during percutaneous kyphoplasty, and it can reduce operation time and intraoperative X-ray exposure times.

KEYWORDS Spinal fractures; Osteoporosis; Percutaneous kyphoplasty

经皮球囊扩张椎体后凸成形术(percutaneous

kyphoplasty, PKP)自 21 世纪初引入我国以来, 已经成为骨质疏松性椎体压缩骨折(osteoporotic vertebral compression fractures, OVCFs)患者手术治疗的主要方法^[1-2]。但和穿刺技术相关的并发症也逐渐增多,

通讯作者: 赵刘军 E-mail: zhaoliujun555@sina.com

Corresponding author: ZHAO Liu-jun E-mail: zhaoliujun555@sina.com

包括穿刺损伤神经根,椎管内血肿,椎弓根、横突、棘突、胸骨、肋骨骨折以及骨水泥渗漏等^[3-5];其中骨水泥渗漏^[6]是最为常见的并发症。准确的穿刺技术是预防这些并发症的关键,同时穿刺的位置好坏,直接决定了球囊的位置,进而影响骨水泥灌注在椎体内的分布。特别是单侧穿刺的 PKP 手术,如果穿刺位置不佳,将影响骨水泥在椎体内的分布,影响手术疗效^[7-8]。在 PKP 手术临床实践过程中,常有穿刺位置不佳的情况发生,反复穿刺,费时费力,增加术者和患者双方的射线暴露。目前 PKP 手术操作大多是在 C 形臂 X 线透视下进行的,可以多次矫正穿刺方向,但却增加了术者和患者的放射暴露,延长了手术时间。近年来,各种影像导航系统^[9-10]、数字化技术^[11-12]及机器人辅助技术^[13-14]已经用于椎弓根穿刺和椎弓根螺钉的置入,提高了穿刺技术的准确性。但这些导航设备及软件的价格昂贵、操作复杂,有较长的学习曲线;其次,患者术前 CT 体位和术中体位的不完全一致,与实际手术无法完全吻合,仍需再次通过 X 线透视明确和微调最终的穿刺点^[15]。因此,探索一种简单、经济、精准有效的穿刺技术非常重要。本研究通过在临床实践中总结出一套“倒退旋转法”穿刺技术,可以快速改变穿刺的部位和方向,达到理想穿刺靶点,缩短 PKP 的手术时间,降低放射暴露,减少穿刺技术相关的并发症,学习曲线短,且经济有效,适宜在广大基层医疗机构推广应用。

1 资料与方法

1.1 病例选择

1.1.1 纳入标准 (1)经影像学诊断胸、腰椎压缩骨折。(2)胸腰背痛,叩痛、压痛或活动受限,无神经损伤症状。(3)受伤时间<1 个月。(4)符合骨质疏松诊断标准,T 值≤-2.5 SD。(5)单节段骨质疏松性椎体压缩骨折。(6)第 1 次接受 PKP 手术。(7)随访时间>1 年。

1.1.2 排除标准 (1)伤后出现神经损伤,如麻木、肌力下降等。(2)严重心肺疾病,不能耐受手术者。(3)严重糖尿病患者。(4)不能完全排除感染性疾病。(5)不能完全排除脊柱结核、肿瘤等病理性骨折。

1.2 临床资料

根据上述病例选择标准,对 2015 年 1 月至 2016 年 12 月采取 PKP 手术治疗骨质疏松性胸腰椎压缩骨折时穿刺位置不良的 100 例患者进行回顾性分析,按照术中穿刺方法的不同分为倒退旋转法穿刺组和传统穿刺组,每组各 50 例。患者均摄胸椎和(或)腰椎正侧位 X 线片,行 CT 及 MRI 等影像学检查。倒退旋转法穿刺组 50 例中男 18 例,女 32 例;年龄 62~97(75.2±8.8)岁;胸椎 23 例(T₅-T₁₂),腰椎 27 例

(L₁-L₅)。传统穿刺组 50 例中男 15 例,女 35 例;年龄 58~92(73.2±8.5)岁;胸椎 21 例(T₆-T₁₂),腰椎 29 例(L₁-L₅)。两组患者一般资料见表 1。

表 1 两组骨质疏松性椎体压缩骨折患者术前一般资料比较
Tab.1 Comparison of general data of patients with osteoporotic vertebral compression fracture between two groups

组别	例数	性别(例)		年龄 (x±s,岁)	骨折节段(例)	
		男	女		胸椎	腰椎
倒退旋转法穿刺组	50	18	32	75.2±8.8	23	27
传统穿刺组	50	15	35	73.2±8.5	21	29
检验值		$\chi^2=0.407$		$t=1.526$	$\chi^2=0.162$	
P 值		0.523		0.587	0.687	

1.3 治疗方法

1.3.1 倒退旋转法穿刺组 患者俯卧位,常规消毒后用 1%利多卡因行局部浸润麻醉(注射器针头选用动脉穿刺长针头),C 形臂 X 线透视下,将动脉穿刺长针头置于病椎椎弓根影外侧的中上 1/3 交界处,注入局麻药。麻醉成功后,距病椎椎弓根投影旁开 3~6 cm 处,尖刀做一纵向长约 0.5 cm 的切口,穿刺针与患者背部成角约 35°,通过病椎椎弓根中上 1/3,且偏外侧 0.5~1 cm 位置,朝病椎中心部位斜向刺入,发现穿刺针在矢状面及冠状面的穿刺方向不佳时,在 C 形臂 X 线辅助下,利用倒退旋转法改变穿刺部位及方向。具体步骤如下(以最多见的穿刺针不够内倾为例,见图 1):(1)自转倒退。发现穿刺位置不良后,将穿刺针轻轻反复顺、逆时针自转,且转且退,将穿刺针尖退至椎体后缘水平。(2)公转变身。以穿刺针尖为中心,行椭圆型公转(需要改变的穿刺方向为椭圆的长轴),使椎弓根形成以穿刺针为顶点的圆锥形结构,此时可以根据需要的进针靶点轻松改变穿刺针的位置和方向,把持此方向,轻轻敲击使穿刺针到达指定位置。

通过调整穿刺针,使其尖端最终在矢状面达到椎体中央、距椎体后缘约 5 mm 处,冠状面位于椎弓根内缘 5 mm 的位置。置换工作套管,前端距椎体后缘 5~10 mm,进行钻头丝攻,再将压力为零的撑开球囊沿通道插入,尽可能置于椎体骨折变形处,不能超过病椎前缘。C 形臂 X 线透视下缓慢撑开扩张,待局部骨折椎体复位满意后,将球囊内造影剂完全回吸收,使压力降至零或负数后拔出球囊。将拉丝早期的骨水泥在 C 形臂 X 线透视下注入病椎内。根据骨水泥弥散情况,决定骨水泥注入量及速度,每注入 0.5~1.0 ml 时,进行透视观察,若无特殊情况再进行下一

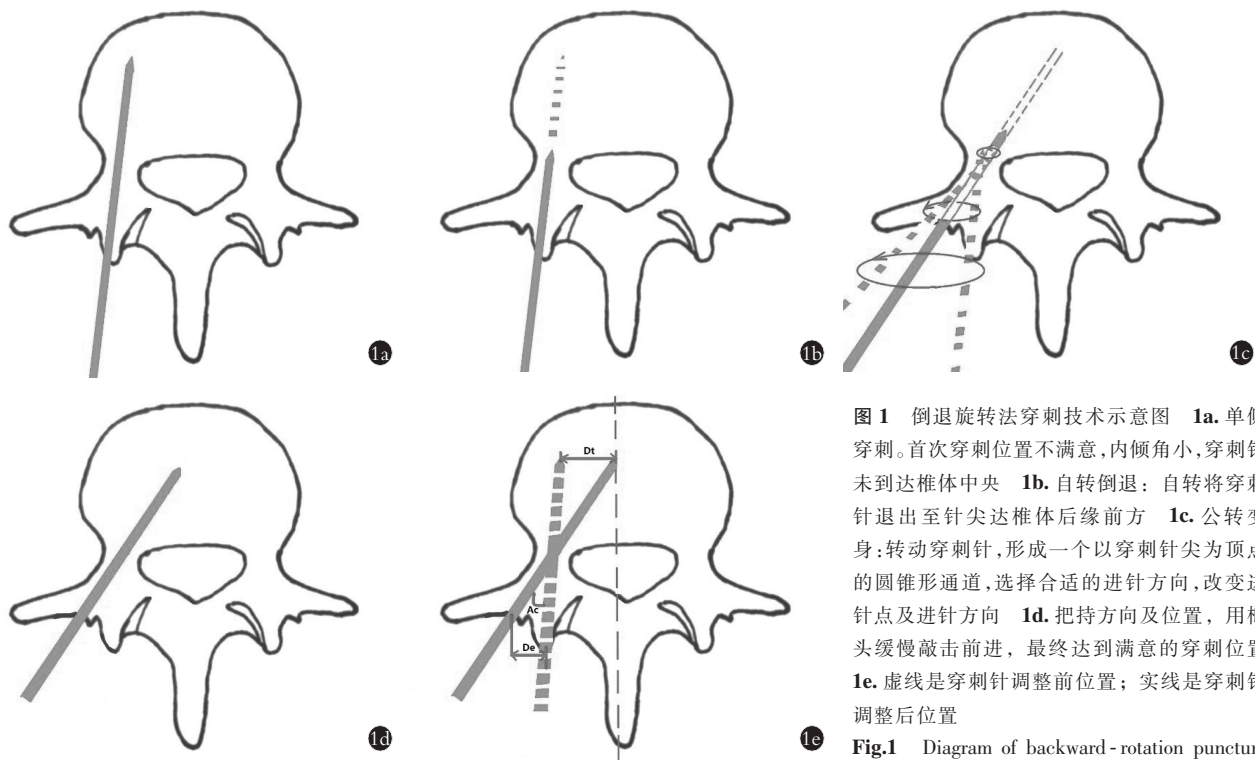


图 1 倒退旋转法穿刺技术示意图 1a. 单侧穿刺。首次穿刺位置不满意,内倾角小,穿刺针未到达椎体中央 1b. 自转倒退: 自转将穿刺针退出至针尖达椎体后缘前方 1c. 公转变身: 转动穿刺针, 形成一个以穿刺针尖为顶点的圆锥形通道, 选择合适的进针方向, 改变进针点及进针方向 1d. 把持方向及位置, 用榔头缓慢敲击前进, 最终达到满意的穿刺位置 1e. 虚线是穿刺针调整前位置; 实线是穿刺针调整后位置

Fig.1 Diagram of backward-rotation puncture method 1a. Unilateral puncture. The position of

the first puncture is not satisfactory. The angle of inward inclination is small and the puncture needle does not reach the center of the vertebral body 1b. Rotation backwards. The puncture needle backward to the front of the posterior edge of vertebra 1c. Rotation transformation. Rotate the puncture needle to form a conical channel, select the appropriate needle direction, and change the puncture point and direction 1d. Control the direction, knock the puncture needle forward by hammer, and finally achieve a satisfactory puncture position 1e. Dotted line is the position of puncture needle before adjustment and solid line is the position of puncture needle after adjustment

步操作,直至骨水泥基本充满病变椎体。如透视时发现骨水泥在椎体内有异常流动或外溢迹象,需停止注入,同时注意观察患者的反应和双下肢情况(典型病例见图 2)。

1.3.2 传统穿刺组 患者俯卧位,常规消毒后用 1% 的利多卡因行局部浸润麻醉,穿刺点的选择同倒退旋转法穿刺组。发现穿刺针在矢状面及冠状面的穿刺方向不佳时,退出穿刺针,在 C 形臂 X 线辅助下,再次进行穿刺,调整穿刺针角度和方向,最终使其尖端最终在矢状面达到椎体中央、距椎体后缘约 5 mm 处。置换工作套管,进行钻头丝攻,在球囊置入骨折椎体时,尽可能使球囊影位于椎体中央,而后进行球囊撑开、注入骨水泥。过程中需反复透视,如发现骨水泥外溢倾向需及时终止操作,密切观察患者全身及双下肢情况。手术操作均为同一医师完成。

1.3.3 术后处理 所有患者术后第 1 天可下地活动,术后 1~3 d 出院,佩戴腰围保护 8~12 周。

1.4 观察项目与方法

记录两组患者的手术时间、术中 C 形臂 X 线透视次数、术中出血量及术中并发症情况,以及两组患者术前,术后 1d,术后 1、3、6 个月及术后 1 年的疼

痛视觉模拟评分(visual analogue scale, VAS)^[16]。

1.5 统计学处理

采用 SPSS 16.0 软件进行统计学处理。定量资料采用均数±标准差($\bar{x} \pm s$)表示,两组患者年龄、手术时间、术中 C 形臂 X 线透视次数、术中出血量及 VAS 评分的比较采用两独立样本 t 检验,性别、受伤原因及骨折节段等计数资料比较采用 χ^2 检验,检验水准 α 值取双侧 0.05。

2 结果

本组患者均采用单侧穿刺,随访时间均超过 1 年。随访均摄胸椎或腰椎正侧位 X 线片,至末次随访,所有骨折椎体愈合良好。倒退旋转法穿刺组:手术时间(从穿刺开始至关闭切口结束)15~36 min (21.5±5.9) min,术中穿刺 C 形臂 X 线透视次数 6~10(7.7±1.3)次,每个椎体骨水泥注入量 3.5~6.0(4.6±0.8) ml。传统穿刺组:手术时间 16~42(30.2±7.5) min,术中穿刺 C 形臂 X 线透视次数 12~18(14.3±2.0)次,每个椎体骨水泥注入量为 3.0~6.0(4.3±1.0) ml。手术时间及术中穿刺 C 形臂 X 线透视次数两组差异有统计学意义;术中骨水泥注入量两组差异无统计学意义(见表 2)。两组患者 VAS 评分手术前后差异无

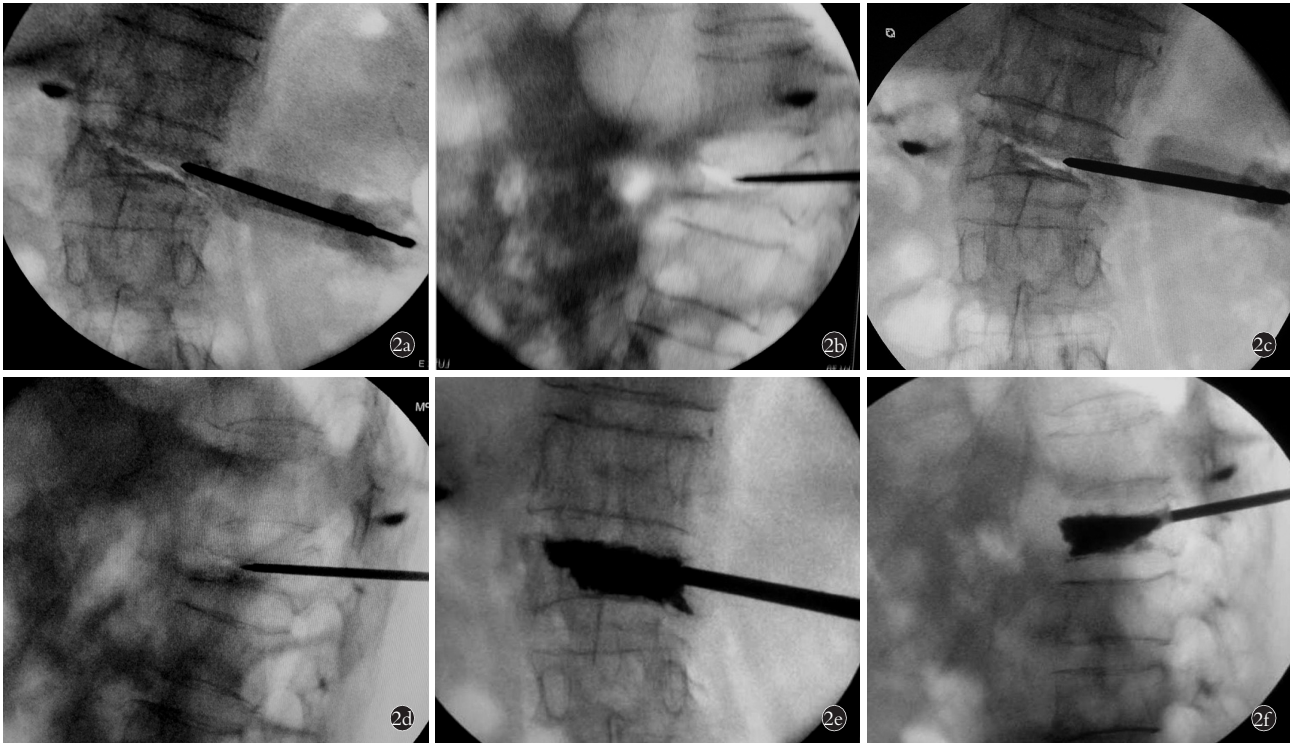


图 2 患者,女,76 岁, L₁ 骨质疏松压缩性骨折 **2a.** 首次穿刺位置不良,术中 C 形臂正位 X 线片示穿刺针尖达椎弓根内缘 **2b.** 术中 C 形臂 X 线侧位片示针尖已到达椎体中央,提示内倾角过小 **2c.** 术中在 C 形臂 X 线正位时运用倒退旋转法将穿刺针位置退出 2 cm,旋转并加大穿刺针内倾角度 **2d.** 术中 C 形臂侧位 X 线片示调整后穿刺针达到理想位置 **2e,2f.** 术中 C 形臂正侧位 X 线片示骨水泥灌注良好

Fig.2 A 76-year-old female patient with osteoporotic vertebral compression fracture on L₁ **2a.** The position of the first puncture was unsatisfactory. Puncture needle point was just at the inside of pedicle by anteroposterior X-ray view **2b.** The C-arm X-ray lateral film showed that the needle tip had already reached the center of the vertebral body during operation, indicating that the angle of inward inclination was too small **2c.** AP X-ray showed using backward rotation method to backward the puncture needle for 2 cm during operation, then rotated the needle and increased the angle of inward inclination **2d.** Lateral X-ray showed the needle was adjusted to achieve ideal location during operation **2e,2f.** AP and lateral X-rays showed the bone cement filling was satisfactory during operation

表 2 两组骨质疏松性椎体压缩骨折患者手术时间、C 形臂 X 线透视次数、骨水泥注入量的比较 ($\bar{x} \pm s$)

Tab.2 Comparison of operation time, X-ray exposure times, bone-cement injection volume between two groups with osteoporotic vertebral compression fracture ($\bar{x} \pm s$)

组别	例数	手术时间 (min)	C 形臂 X 线 透视(次)	骨水泥注入量 (ml)
倒退旋转法穿刺组	50	21.5±5.9	7.7±1.3	4.6±0.8
传统穿刺组	50	30.2±7.5	14.3±2.0	4.3±1.0
t 值		-3.237	-11.749	0.573
P 值		0.010	0.000	0.581

统计学意义(见表 3)。

所有患者术后疼痛减轻,无神经根损伤、脊髓压迫、肺栓塞及感染等围手术期并发症,无心脑血管不良反应及骨水泥渗漏或尾影形成等术后并发症。

3 讨论

3.1 倒退旋转法的原理及优势

倒退旋转法穿刺技术是通过长期实践,在传统

穿刺技术基础上总结出来的一套有效的穿刺技术方法。对穿刺位置不良的病例,不需要重新穿刺,通过自转倒退与公转变身,调整穿刺针角度及方向,即可到达理想穿刺位置。此方法调整穿刺针角度和方向的原理在于:通过倒退旋转扩大了穿刺针进针点的范围,根据穿刺靶点的要求,在同一穿刺通道内改变进针点和进针方向,避免反复寻找穿刺点,缩短了手术时间,减轻了患者痛苦。本研究中,倒退旋转法穿刺组与传统穿刺组的手术时间、术中 C 形臂 X 线透视次数差异均有统计学意义,证明该技术可明显缩短手术时间,减少术者和患者的射线暴露。但术中骨水泥注入量及 VAS 评分的差异无统计学意义,证明与传统组手术效果相当,并未降低术后疗效。

采用旋转手法,主要是希望原穿刺针道变得松弛,有利于倒退和改变穿刺针的进针点和进针方向。由于本组行 PKP 手术的患者均系骨质疏松性骨折患者,穿刺针在疏松骨质内的旋转倒退容易实现,患者在术中通常亦无疼痛主诉。无论是穿刺针的自转还是公转都可以让操作者感知穿刺针周围的松质

表 3 两组骨质疏松性椎体压缩骨折患者手术前后 VAS 评分比较($\bar{x}\pm s$, 分)Tab.3 Comparison of visual analogue scale between two groups with osteoporotic vertebral compression fracture before and after operation($\bar{x}\pm s$, score)

组别	例数	术前	术后第 1 天	术后 1 个月	术后 3 个月	术后 6 个月	术后 12 个月
倒退旋转法组	50	8.3±0.9	3.2±0.6	3.1±0.6	3.0±0.5	3.2±0.4	2.3±0.8
传统组	50	8.1±1.0	3.3±0.7	3.2±0.8	3.2±0.9	3.1±0.7	2.6±0.5
<i>t</i> 值		0.802	-0.361	-0.287	-0.557	0.318	-1.406
<i>P</i> 值		0.443	0.726	0.780	0.591	0.758	0.193

骨,使得穿刺针始终位于骨质之内,同时术者操作手法要轻柔,以免导致椎弓根骨折,保证手术操作的安全性。根据需要改变穿刺的方向要求采用一定的旋转手法,使之在原穿刺进针点的周围形成一椭圆形,改变了进针点的位置而保持穿刺针仍然处于椎弓根松质骨内。通过穿刺针公转,最终快速地形成了一个以穿刺针尖回退后的位置为顶点,穿刺进针点水平旋转后形成的椭圆形为底的圆锥形结构。由于采用了旋转手法,即使穿刺针的最终进针点位于横突基底部甚至更外侧,或是穿刺针部分突破了椎弓根的皮质,依然不影响安全置入工作通道及以后的操作。

旋转手法避免了穿刺针完全拔出后重新反复寻找进针点的尴尬,可以快速地调节穿刺的方向,而不需要反复正侧位 X 线投射,减少了手术时间及医患射线暴露。同时,如果经倒退旋转法改变穿刺针的进针点及进针方向后,仍然未达到理想的位置,还可以再次使用该方法。

3.2 倒退旋转法的适用范围

虽然本研究的患者均为行 PKP 的骨质疏松性骨折患者,但对于行 PVP 的骨质疏松性骨折患者也是适用的,因为对于此类患者穿刺针所处的位置与水泥灌注分布有更为密切的关系。同时,对于椎弓根螺钉内固定结合 PKP 或 PVP 治疗骨质疏松性骨折的患者也可运用此方法进行调整穿刺方向;双侧穿刺的患者,只要穿刺位置未达到理想位置的,倒退旋转法穿刺技术亦不失为一种简单有效的改善进针点及进针方向的方法。椎体后缘破裂的骨质疏松性骨折患者需要慎重使用,有骨质硬化的患者在倒退旋转法时可能会遇到困难,强行使用该方法,可能会有穿刺针断裂风险,必要时需加用对侧穿刺,以免影响术后疗效。

3.3 倒退旋转法的注意事项

采用倒退旋转法时需要关注的一点是倒退的尺度。为保证穿刺的安全性,建议穿刺针尖倒退到椎体后缘线前方较为合适,这样可以避免穿刺针意外进入椎管伤及椎管内重要组织结构。倒退旋转时不突破椎弓根的内侧壁和下侧壁是该方法的关键所在,

若术中怀疑内侧壁和下侧壁破裂时,灌注骨水泥时应尽量靠近椎体前方,灌注时应在 C 形臂 X 线透视下严密监测,以避免骨水泥渗漏。另外,由于接受 PKP 手术的患者大多存在骨质疏松,倒退旋转法调节、扩大穿刺针道相对容易;但对于骨质较硬的椎体,应当谨慎使用该方法,避免在旋转穿刺针时导致穿刺针断裂。

采用倒退旋转在公转变身时要根据穿刺需要的位置作相应调整:比如穿刺针太靠近穿刺侧,估计单侧穿刺灌注水泥后对侧灌注不足时,需要加大穿刺针内倾的角度,旋转时就要适当向有利于改变穿刺的方向旋转,此时可以感知到穿刺针在椎弓根松质骨中扩大的沙沙感,一边旋转一边前进,始终保持穿刺针在椎弓根内前进,当前进 1~2 cm 时,再次 C 形臂 X 线透视,证实穿刺针已达到理想穿刺位置。当穿刺针靠近下终板而骨折位于上终板位置时:同上退出后在椎弓根内旋转,以扩大椎弓根利于改变穿刺方向,注意将穿刺针向上终板方向前进,直到 C 形臂 X 线透视发现穿刺针尖位于满意位置。对于穿刺内倾角过大的患者,往往会发现正位片穿刺针尖已到达了椎弓根的内侧壁,而侧位片上穿刺针尖尚未到达椎体的后缘线,此时应该适当倒退旋转,使穿刺针内倾角减小(暂不要追求穿刺针尖的最后位置居中),使得穿刺针先安全穿过椎弓根到达椎体内。然后再次使用倒退旋转手法,主要通过进针点的改变获得理想的穿刺位置。如果单侧穿刺经调整针道后,依然未能获得理想的穿刺位置,则可能需要加用对侧穿刺。在本组中,仅 1 例男性下腰椎骨质疏松骨折患者由于术中发现骨水泥灌注后未过中线,加用了双侧穿刺再灌注,术后恢复满意。分析原因在于患者存在局部骨质硬化,首次穿刺时进针点偏内侧而进针角度过小,虽然采用倒退旋转法部分改善了患者的进针点及进针方向,但仍然未达到理想的居中位置。

此外,还要注意运用倒退旋转穿刺技术到达理想穿刺位置只是 PKP 手术成功的关键之一,接下来球囊扩张和骨水泥灌注过程同样不应忽略,灌注骨

水泥时要在 C 形臂 X 线透视下严密监测骨水泥的分布情况,防止渗漏。

3.4 本研究局限性及展望

本研究的局限性在于是建立在临床经验基础上的,样本量较小,缺少大规模、多中心的随机对照病例研究,再者,虽然倒退旋转法穿刺技术较传统穿刺技术有一定优势,但并没有完全解决穿刺的精准性问题。近年来,使用 PKP 治疗脊柱压缩骨折时逐步注意到穿刺的精准性,以期减少穿刺相关并发症,减少术中射线暴露,减轻患者因反复穿刺带来的痛苦,提高患者的手术满意度。国内外学者运用各种影像导航系统、数字化技术及机器人辅助技术,主要目的是为了提高穿刺的准确性,这与本研究中使用的倒退旋转法穿刺技术的观点一致。倒退旋转法穿刺技术,具有操作简单、安全、有效、学习曲线短的特点,且并不增加患者的经济负担及痛苦,具有一定的临床及社会经济价值。

参考文献

- [1] 孙常太. 椎体加强术在骨质疏松性椎体压缩骨折的临床应用[J]. 中国骨伤, 2016, 29(7): 585-587.
SUN CT. Clinical application of percutaneous vertebral augmentation in treating osteoporotic compression fracture of vertebral body[J]. Zhongguo Gu Shang/China J Orthop Trauma, 2016, 29(7): 585-587. Chinese.
- [2] Yang EZ, Xu JG, Huang GZ, et al. Percutaneous vertebroplasty vs conservative treatment in aged patients with acute osteoporotic vertebral compression fractures: a prospective randomized controlled clinical study[J]. Spine(Phila Pa 1976), 2016, 41(8): 653.
- [3] 张功林, 葛宝丰. 经皮椎体成形术的并发症[J]. 中国骨伤, 2013, 26(3): 257-260.
ZHANG GL, GE BF. Percutaneous vertebroplasty complications[J]. Zhongguo Gu Shang/China J Orthop Trauma, 2013 26(3): 257-260. Chinese with abstract in English.
- [4] Saracen A, Kotwica Z. Complications of percutaneous vertebroplasty: an analysis of 1100 procedures performed in 616 patients[J]. Medicine (Baltimore), 2016, 95(24): e3850.
- [5] 林鹏, 洪正华, 陈海啸, 等. 经皮椎体成形术穿刺失误致并发症的治疗[J]. 中华骨科杂志, 2016, 36(17): 1107-1113.
LIN P, HONG ZH, CHEN HX, et al. Treatment of the complications of percutaneous vertebroplasty caused by puncture lapsus[J]. Zhonghua Gu Ke Za Zhi, 2016, 36(17): 1107-1113. Chinese.
- [6] 孙启才, 茹选良, 宋柏杉, 等. 经皮椎体后凸成形术骨水泥渗漏的中期随访及应对策略[J]. 中国骨伤, 2017, 30(9): 810-816.
SUN QC, RU XL, SONG BS, et al. Mid-term follow-up and coping strategies of bone cement leakage after percutaneous kyphoplasty[J]. Zhongguo Gu Shang/China J Orthop Trauma, 2017, 30(9): 810-816. Chinese with abstract in English.
- [7] 刘昊, 连骁, 邹俊, 等. 经皮椎体后凸成形术的骨水泥分布与临床疗效分析[J]. 中华骨与关节外科杂志, 2017, 10(1): 8-12.
LIU H, ZE X, ZOU J, et al. Clinical efficacy of types of bone cement distribution in percutaneous kyphoplasty[J]. Zhonghua Gu Yu Guan Jie Wai Ke Za Zhi, 2017, 10(1): 8-12. Chinese.
- [8] 田伟, 韩骁, 刘波, 等. 经皮椎体后凸成形术后骨水泥分布与手术椎体再骨折的关系[J]. 中华创伤骨科杂志, 2012, 14(3): 211-215.
TIAN W, HAN X, LIU B, et al. Cement distribution pattern and refracture of cemented vertebrae after percutaneous kyphoplasty[J]. Zhonghua Chuang Shang Gu Ke Za Zhi, 2012, 14(3): 211-215. Chinese.
- [9] Kim TT, Drazin D, Shweikeh F, et al. Clinical and radiographic outcomes of minimally invasive percutaneous pedicle screw placement with intraoperative CT (O-arm) image guidance navigation[J]. Neurosurg Focus, 2014, 36(3): E1.
- [10] Al-khouja L, Shweikeh F, Pashman R, et al. Economics of image guidance and navigation in spine surgery[J]. Surg Neurol Int, 2015, 6(Suppl 10): S323-S326.
- [11] Ruatti S, Dubois C, Chipon E, et al. Interest of intra-operative 3D imaging in spine surgery: a prospective randomized study[J]. Euro Spine J, 2016, 25(6): 1738-1744.
- [12] 王磊, 王黎明, 黄艳, 等. 数字化三维重建与传统经皮球囊扩张椎体后凸成形的随机对照比较[J]. 中国组织工程研究, 2015, 19(39): 6360-6365.
WANG L, WANG LM, HUANG Y, et al. A randomized controlled comparison between digital three-dimensional reconstruction and percutaneous balloon kyphoplasty[J]. Zhongguo Zu Zhi Gong Cheng Yan Jiu, 2015, 19(39): 6360-6365. Chinese.
- [13] Tian W, Fan MX, Liu YJ. Robot-assisted percutaneous pedicle screw placement using three-dimensional fluoroscopy: a preliminary clinical study[J]. Chin Med J, 2017, 130(13): 1617-1618.
- [14] 方国芳, 吴子祥, 樊勇, 等. Renaissance 脊柱机器人辅助手术系统在脊柱疾病中的应用[J]. 中华创伤骨科杂志, 2017, 19(4): 299-303.
FANG GF, WU ZX, FAN Y, et al. Clinical application of Renaissance spine robot assisted system in spinal disease[J]. Zhonghua Chuang Shang Gu Ke Za Zhi, 2017, 19(4): 299-303. Chinese.
- [15] 费琦, 赵凡, 孟海, 等. 术前数字化设计辅助的改良椎体成形术治疗骨质疏松性椎体压缩骨折[J]. 中华医学杂志, 2016, 96(9): 731-735.
FEI Q, ZHAO F, MENG H, et al. Modified percutaneous vertebroplasty assisted by preoperative CT-based digital design: a new technique for osteoporotic vertebral compression fracture[J]. Zhonghua Yi Xue Za Zhi, 2016, 96(9): 731-735. Chinese.
- [16] Huskisson EC. Measurement of pain[J]. Lancet, 1974, 2(7889): 1127-1131.

(收稿日期: 2019-05-17 本文编辑: 王宏)