

· 基础研究 ·

髋关节置换修复关节囊的解剖和拉伸力学分析

胡翰生¹, 王静成², 卢志华², 范卫民¹

(1. 南京医科大学第一附属医院 骨科, 江苏 南京 210029; 2. 江苏苏北人民医院 骨科, 江苏 扬州 225000)

【摘要】 目的: 研究髋关节后关节囊的拉伸力学和解剖特点, 为全髋置换术中修复关节囊提供生物力学和解剖学依据。方法: 以骨-关节囊-骨方式采集 6 个冷冻髋关节后关节囊韧带复合体标本, 装载于 Instron 万能材料试验机, 测定标本的载荷-应变曲线、极限拉伸应变、极限拉伸载荷、弹性模量等拉伸力学特性。解剖 12 具尸体髋关节标本至关节囊, 记录屈髋 90° 位, 正常关节囊和经转子钻孔(传统法)修复关节囊的拉伸应变; 将后关节囊可缝合区划分为 9 个区域, 测量、比较不同分区的关节囊厚度; 在尸体标本的两侧髋关节, 分别采用传统法和经股骨颈解剖止点钻孔(解剖法)修复后方关节囊, 并模拟早期康复活动, 观察康复对修复后关节囊的影响。结果: 关节囊韧带复合体标本载荷-应变曲线符合流变学和粘弹性特征, 其极限拉伸应变为 (39.21±5.23)%、极限拉伸载荷为 (142.06±34.15) N, 拉伸强度为 (1.65±0.38) MPa, 弹性模量为 (14.23±5.62) MPa。屈髋 90° 位, 传统修复关节囊拉伸应变大于正常关节囊 ($P<0.05$), 正常关节囊拉伸应变为: 上部 (17.0±2.6)%, 中部 (24.1±1.4)%, 下部 (26.0±4.3)%; 传统修复法拉伸应变为: 上部 (37.0±4.9)%, 中部 (53.3±1.1)%, 下部 (68.3±6.2)%。后关节囊不同分区的厚度差异有统计学意义 ($P<0.05$), 股骨止点近端 0.5 cm 处各部厚度适合缝合, 此处关节囊平均厚度为: 上部 (3.48±0.11) mm, 中部 (2.36±0.09) mm, 下部 (1.59±0.24) mm, 后下关节囊距股骨止点 (1.42±0.02) cm 处最薄, 应避免此处进针。模拟康复活动后, 传统法修复的关节囊后下部分发生撕脱 (10/12), 解剖法修复的关节囊完整。结论: 传统法修复关节囊后下部分拉伸应变过大, 容易撕脱, 解剖修复关节囊符合拉伸力学要求, 有助于提高关节囊修复成功率。

【关键词】 关节成形术, 置换, 髋; 关节囊; 生物力学; 解剖学

中图分类号: R322.7+2

DOI: 10.12200/j.issn.1003-0034.2020.08.015

开放科学(资源服务)标识码(OSID):



Anatomical and tensile mechanical analysis of hip joint capsule repair in total hip replacement HU Han-sheng, WANG Jing-cheng, LU Zhi-hua, and FAN Wei-min*. *Department of Orthopaedics, the First Affiliated Hospital of Nanjing Medical University, Nanjing 210029, Jiangsu, China

ABSTRACT Objective: To explore the tensile mechanics and anatomical characteristics of the posterior hip capsule, and provide biomechanical and anatomical evidence for capsule repair in total hip replacement. **Methods:** Six bone-capsule-bone specimens were obtained from posterior hip joint of fresh frozen cadavers. The maximum strain, load, elastic modulus and load-strain curves of the capsule ligament complex specimens were recorded by Instron Universal Material Testing Machine. Twelve cadaveric hip specimens were dissected to the capsule. The tensile strain of normal capsule and conventionally reconstructed capsule at 90 degrees of hip flexion were documented. The suture area of the posterior capsule was divided into nine sections, and the thickness of different sections was measured and compared. Posterior capsule of the cadavers was repaired in conventionally way and anatomical way separately and simulated rehabilitation was conducted. The effect of rehabilitation on the repaired capsule was observed. **Results:** The load-strain curve of capsule ligament complex conforms to rheological and viscoelastic characteristics. The maximum tensile strain of the complex was (39.21±5.23)%, the maximum load was (142.06±34.15) N, the tensile strength was (1.65±0.38) MPa, and the elastic modulus is (14.23±5.62) MPa. At 90° hip flexion, the tensile strain of repaired capsule was higher than that of normal capsule, and the difference was statistically significant ($P<0.05$). Tensile strain of conventionally reconstructed capsule is: upper part (37.0±4.9)%, middle part (53.3±1.1)%, lower part (68.3±6.2)%, tensile strain of normal capsule is: upper part (17.0±2.6)%, middle part (24.1±1.4)%, lower part (26.0±4.3)%. The thickness of the posterior joint capsule in different sections is statistically significant ($P<0.05$), and capsule at 0.5cm proximal to the femoral insertion is suitable for suture. There the average thickness of capsule is: upper part (3.48±0.11) mm, middle part (2.36±0.09) mm, lower part (1.59±0.24) mm. The posterior inferior joint capsule is thinnest at (1.42

基金项目: 江苏省骨科创新团队项目(编号:CXTDB2017004); 扬州市自然科学基金青年人才项目(编号:YZ2016109)

Fund program: Jiangsu Key Innovation Team of Orthopaedics (No. CXTDB2017004)

通讯作者: 范卫民 E-mail: fanweimin_vip@sina.com

Corresponding author: FAN Wei-min E-mail: fanweimin_vip@sina.com

± 0.02) cm proximal to the femoral insertion, and sutures should be avoided here. After simulating rehabilitation, avulsion occurred in the lower part of the posterior capsule repaired conventionally (10/12), and the anatomically repaired capsule remained intact. **Conclusion:** The lower part of conventionally repaired capsule is overstretched and tends to fail. Anatomically repaired capsule conforms to tensile mechanics and is helpful to reduce the failure rate of repair.

KEYWORDS Arthroplasty, replacement, hip; Capsule; Biomechanics; Anatomy

后外侧入路是髋关节置换术最常用的入路之一,与其他入路相比,其主要缺点是破坏后方关节囊韧带复合体等结构,术后脱位率较高^[1-2]。国内外学者主张通过修复髋后方关节囊等软组织来弥补这一缺点^[3-6]。但与这些研究结果相背,有些研究认为,修复的关节囊等软组织不能耐受术后正常康复时的拉伸,失败率高达 63%~92%^[7]。由于以上研究多基于影像学检查手段或临床效果观察,间接判断修复后关节囊的完整性,有一定主观性,临床缺乏客观的生物力学证据,也无直接观察术后关节囊完整性的资料,导致关节囊修复的预后存在争议。因此,通过测量关节囊的拉伸力学特性和屈髋位关节囊拉伸应变等解剖数据,并以尸体标本模拟修复术后康复活动,为全髋置换术中修复后关节囊提供生物力学和解剖学依据,并探讨关节囊修复预后的影响因素。

1 材料与方法

1.1 生物力学研究

1.1.1 标本来源及制备 选取 6 个髋关节冷冻新鲜标本,年龄 65~78 岁,男 4 个,女 2 个,由扬州大学医学院解剖教研室提供,排除任何有髋部疾病、畸形、受伤或手术的标本。于梨状肌上缘、股骨颈下缘,沿股骨颈纵行切开后关节囊,距离关节囊髋臼和股骨附着点 1 cm 处,以摆锯截取后关节囊及其附着点处 1 cm 宽骨条,将骨条修成 0.5 cm 厚,形成骨-关节囊-骨结构^[10]。

1.1.2 观察项目与方法 将关节囊标本两端的骨片以单层纱布包裹以增加摩擦力,用夹头夹紧,装载于美国 Instron 3367 型双立柱台式万能材料测试仪进行实验(图 1a),拉力和关节囊拉伸位移通过传感器传送到记录仪,电脑记录载荷-应变曲线(图 1b)。标本每 5 min 以喷壶喷淋 37 °C 生理盐水保温保湿,每个标本正式测试前,先置于 0.98 N 的拉伸载荷下,使关节囊完全伸展,再以 0.5 mm/s 的速率,进行 10 次预拉伸处理,每次加载拉力至 5% 应变,以使载

荷-应变之间关系达到稳定。然后以 0.25 mm/s 的速率加载应力,直至标本发生撕裂^[8-9]。记录拉伸应力、拉伸应变、载荷等拉伸力学数据。

1.1.3 统计学处理 极限拉伸应变、极限拉伸载荷、弹性模量、直线区上限的应变数值等数据以 SPSS 20.0 进行描述性统计分析。

1.2 解剖研究

1.2.1 标本来源 选取 12 具苯甲酸乙醇溶液处理防腐尸体^[10],男 7 具,女 5 具,年龄 50~70 岁,由扬州大学医学院解剖教研室提供,排除任何有髋部疾病、畸形、受伤或手术的标本。

1.2.2 解剖及测量方法 去除皮肤、皮下组织及与关节囊无关的肌肉,把髋关节周围肌肉从髋臼侧起点处剥离,于不能与关节囊钝性分离处切除,将关节囊修复的钻孔点分别以黑、蓝、红色标记(图 1a),每个标记点的观测数据由 3 名研究者以电子游标卡尺(上海精密仪器有限公司,精确到 0.1 mm)各测量一次,取平均值作为测量值。

1.2.3 观察项目与方法 屈髋 90° 位关节囊拉伸应

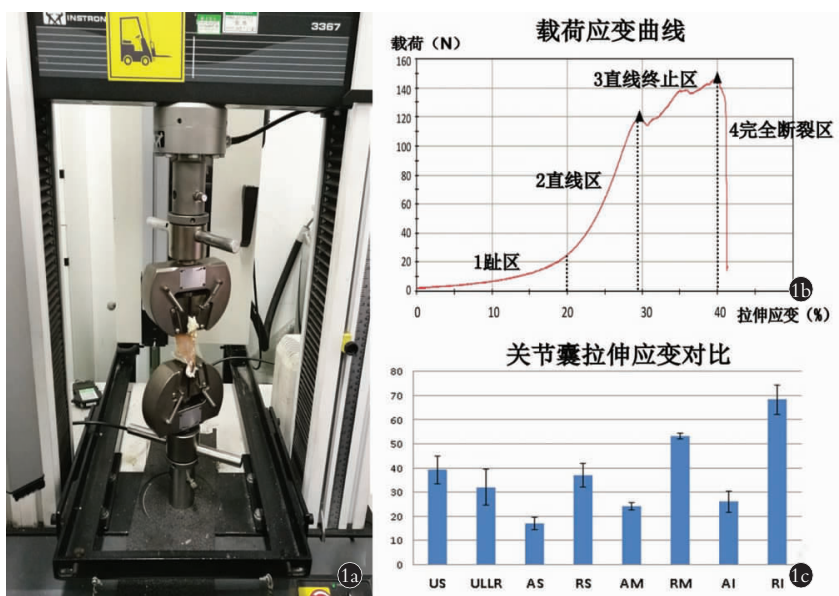


图 1 力学测试 1a. 关节囊标本装载于力学试验机 1b. 典型载荷-拉伸应变曲线 1c. 关节囊拉伸应变对比(US: 极限应变; ULLR: 直线区上限; AS, AM, AI: 正常后上、中、下关节囊; RS, RM, RI: 修复后上、中、下关节囊)

Fig.1 Mechanical test 1a. Capsule specimen loaded on machine 1b. Example of load-strain curve 1c. Comparison of strain values (US: Ultimate strain; ULLR: Upper limit of linear region; AS, AM, AI: Anatomical posterior superior, middle and inferior capsule; RS, RM, RI: Repaired posterior superior, middle and inferior capsule)

变:进行 10 次屈髋至 45°预拉伸处理后,以电子测力计于关节囊边缘施加 0.98 N 拉伸载荷,测量关节囊初始长度。保持髋关节标本旋转中立位屈髋 90°,测量各标记点的正常关节囊起止点距离 OP 和髋臼起点至修复后新股骨止点之间的距离 OP' (图 2a),计算出各标记点处正常和修复后关节囊的屈髋位拉伸应变, 拉伸应变=(起止点距离-初始长度)÷初始长度×100%。

关节囊厚度:测量上、中、下标记点关节囊在股骨颈止点(L₁)、止点近端 0.5 cm(L₂)、止点近端 1 cm 处(L₃)共 9 个分区的厚度(图 2b),在髋臼内置入 LED 灯,透光观察关节囊的最薄区域(图 2c)。

术后康复对修复的影响:左右侧随机分两组,平梨状肌腱上缘、股骨颈止点进行“L”形切开,分别模拟经转子钻孔修复和解剖修复,然后保持标本髋关节旋转中立位,以 1 次/10 s 频率,屈髋 0°到屈髋 90°重复 30 次,模拟术后康复坐起,观察关节囊修复的完整性,记录肉眼可见的撕脱发生时的角度、部位、屈髋次数(图 2d,2e)。操作、观测过程中,关节囊每 5 min 喷洒苯甲酸乙醇溶液保湿。

1.2.4 统计学处理 采用 SPSS 20.0 软件进行统计分析,定量资料以均数±标准差($\bar{x}\pm s$)表示,正常关节囊与传统法修复关节囊拉伸应变采用配对 *t* 检验,关节囊厚度采用方差分析,各分区间两两比较采用 SNK 检验,传统组和解剖组修复成功率比较采用 χ^2 检验, $P<0.05$ 差异有统计学意义。

2 结果

2.1 拉伸力学试验结果

后关节囊载荷-应变曲线关系如图 1b 所示,符合关节囊的黏弹性和流变学特性,极限拉伸应变(39.21±5.23)%、极限拉伸载荷(142.06±34.15) N,拉伸强度(1.65±0.38) MPa,弹性模量(14.23±5.62) MPa,载荷-应变曲线直线区上限拉伸应变值(31.95±7.45)%。

2.2 解剖及模拟术后康复研究结果

屈髋 90°时,经转子钻孔修复的关节囊拉伸应变均明显大于正常关节囊,差异有统计学意义($P<0.05$)(表 1),且中、下关节囊拉伸应变超过力学测试结果的拉伸应变极限,而正常止点关节囊拉伸应变均在载荷-应变曲线的直线区以内,不超过其上限(图 1c)。关节囊各分区厚度差异有统计学意义($P<0.05$)(表 2),股骨颈止点近端 0.5 cm(L₂)处各部均较厚,适合缝合(图 2b)。透光实验显示在距离股骨颈附着点(1.42±0.02) cm 处有透光超薄区需避开(图 2c)。模拟屈髋康复活动后,解剖修复关节囊所有修复点均保持完整;经转子钻孔修复后上关节囊均保持完整,中下关节囊 1 例完整,1 例第 3 次屈髋时线结松脱,10 例在关节囊最薄弱区域撕脱;两种方法修复成功率差异有统计学意义($\chi^2=20.308, P<0.05$)。撕脱形态多样,不规则破孔居多,少数类似拉花样改变,方式不是立刻断裂,而是进入蠕变区后逐渐拉伸变薄直至出现破孔。撕脱发生时平均屈髋次

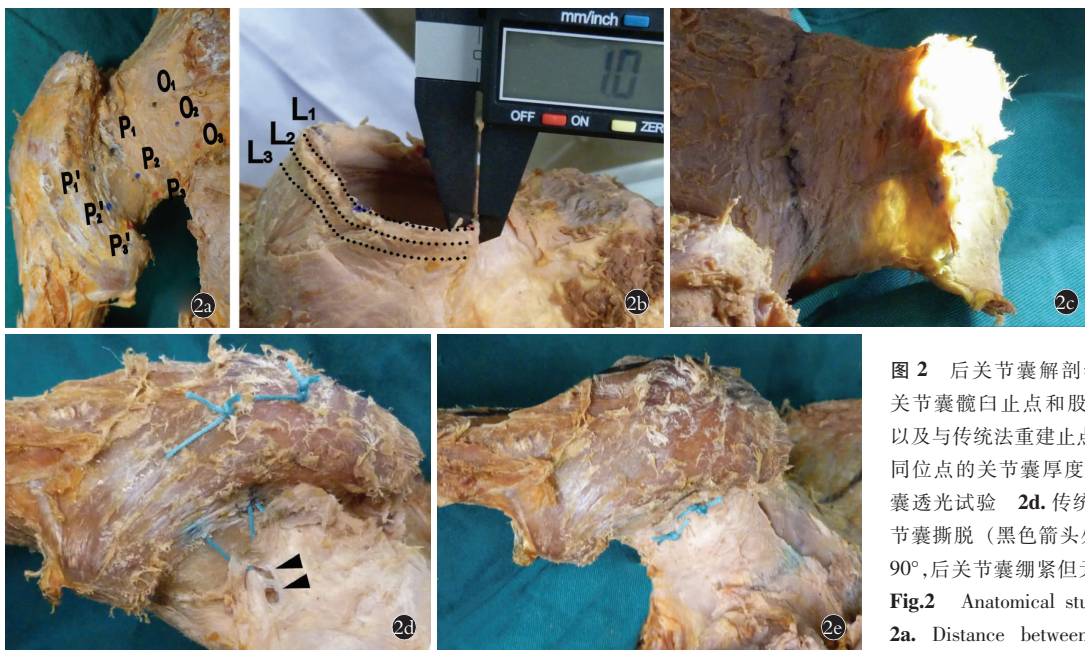


图 2 后关节囊解剖学研究 2a. 屈髋位后关节囊髋臼止点和股骨颈止点间距离(OP)以及与传统法重建止点的距离(OP') 2b. 不同位点的关节囊厚度测量(L₁~L₃) 2c. 关节囊透光试验 2d. 传统重建屈髋 90°,后下关节囊撕脱(黑色箭头处) 2e. 解剖重建屈髋 90°,后关节囊绷紧但无撕脱

Fig.2 Anatomical study of posterior capsule 2a. Distance between anatomical insertions (OP)and distance between conventional reconstructed insertion and acetabular insertion (OP') 2b. Measurement of capsule thickness at different sites 2c. Transillumination test of posterior capsule 2d. Conventional reconstruction with hip flexion 90 degrees, avulsion of posterior inferior capsular is shown (black arrows) 2e. Anatomical reconstruction with hip flexion 90 degrees, posterior capsule is tightened without avulsion

数(2.30±1.42)次,角度(80.70±7.44)°,撕脱后继续屈髋,未再发生撕脱。所有标本无大转子撕脱骨折、缝线断裂(图 2d,2e)。

表 1 解剖标本 12 具髋关节屈 90°正常关节囊与传统法修复的关节囊拉伸应变比较($\bar{x}\pm s, \%$)

Tab.1 Comparison of tensile strain between anatomical capsule and reconstructed capsule in 90° flexion of hip joint in 12 anatomical specimens($\bar{x}\pm s, \%$)

修复方法	后上关节囊	后中关节囊	后下关节囊
解剖修改	17.0±2.6	24.1±1.4	26.0±4.3
传统修复	37.0±4.9	53.3±1.1	68.3±6.2
t 值	20.153	163.012	30.968
P 值	0.000	0.000	0.000

表 2 解剖标本 12 具髋关节不同位点关节囊厚度($\bar{x}\pm s, \text{mm}$)

Tab.2 Thickness of capsule at different sections in 12 anatomical specimens($\bar{x}\pm s, \text{mm}$)

后关节囊位点	后上关节囊	后中关节囊	后下关节囊
股骨颈止点(L ₁)	1.49±0.14	1.13±0.05	0.69±0.11
止点近端 0.5 cm 处(L ₂)	3.48±0.11	2.36±0.09	1.59±0.24
止点近端 1 cm 处(L ₃)	3.68±0.10	2.30±0.07	0.80±0.09
F 值	1 270.187	1 116.927	111.378
P 值	0.000	0.000	0.000

3 讨论

3.1 关节囊拉伸力学对修复的意义

拉伸性能是关节囊最重要的力学性能之一,决定了关节囊能承受的最大拉伸应变和对抗脱位的扭力。笔者未能检索到后关节囊整体拉伸力学的相关文献,所以参照 Hewitt 等^[8]研究坐股韧带的方法进行了测试,与 Hewitt 的结果相比,关节囊载荷-应力曲线在 1、2 区(趾区和直线区)与坐股韧带相似,提示坐股韧带是关节囊韧带复合体的重要力学组成部分,但是坐股韧带在 2 区后直接进入了 4 区(完全断裂区),而关节囊则是先进入 3 区(直线终止区),短距离波动上升后进入 4 区,显示关节囊的组成、力学性能较韧带复杂,更具流变学性和黏弹性特征。此结果有助于客观评估关节囊修复的预后:修复后的关节囊在康复中拉伸应变、应力不能超过其力学极限,否则修复易失败。符合拉伸力学特性的修复方法是关节囊修复成功、有效的前提。

关节囊的载荷-应变曲线是描述其完整拉伸力学特性的图形,其中直线区是关节囊刚性上升迅速的阶段,较小的位移变化能产生较大的拉力变化,是关节囊维持稳定能力最强的区域,如修复后康复活

动时关节囊拉伸应变在直线区上限内,有利于减少过度拉伸失败和脱位。

3.2 关节囊股骨止点选择对修复预后的影响

术后康复拉伸后关节囊的活动主要是屈曲和内旋,早期康复一般要求屈髋<90°、不做内旋活动,而 Loiba 等^[7]发现 68% 的患者在术后第 1 天修复就失败了。因此,关节囊能否耐受术后早期屈髋活动可能是修复成败的关键。因为关节囊具有黏弹性,固定屈髋角度的拉伸应力不恒定,而拉伸应变恒定,且易于测量、比较,所以选择屈髋上限 90°比较关节囊修复止点不同对预后的影响,如修复后关节囊的拉伸应变在极限值以内,理论上修复组织可能耐受术后康复过程中的拉伸。

Sioen 等^[11]研究中发现修复止点对关节囊拉伸有影响,指出经转子钻孔修复关节囊并非解剖止点修复,并推测这是造成屈髋时后下方关节囊拉伸大于后上方的原因。通过比较屈髋 90°位关节囊的拉伸应变,证实了 Sioen 的推断:经转子钻孔修复后,关节囊止点外移,导致其屈髋位拉伸应变明显高于正常止点的关节囊,由于中下部止点外移更多,所以中、下部较正常关节囊应变增加尤为明显,且高于关节囊的极限拉伸范围,易导致中、下部修复失败,此结论与李永奖等^[12]总结的后下关节囊不易修复的临床经验一致。

而屈髋 90°时,正常止点的关节囊上、中、下部拉伸应变均在载荷-应变曲线的直线区内,符合拉伸力学要求。因此,选择解剖止点附近钻孔修复可能更有利于防止修复失败和增加屈髋位稳定性。

3.3 关节囊分区厚度对修复的影响

关节囊厚度代表其含有胶原纤维和弹力纤维的量,决定了缝合处组织拉伸时能否耐受缝线切割。李琪等^[13]发现后关节囊厚薄不均,提出通过“避薄就厚”的关节囊切开线来增加缝合点的厚度。此切开线指明了如何保留后关节囊较厚的上部,但未说明最佳的缝合区域。为此,根据可缝合区域不同分区关节囊厚度的结果,以及透光法定位需要避免进针的区域,建议将后下关节囊缝合点应控制在距离股骨颈止点近端 0.5~1 cm(L₂-L₃),以避开较薄区域,“避薄就厚”缝合可减少缝线切割出关节囊的概率。

3.4 术后康复活动对修复的影响

坐起是术后早期康复的常用体位,也是拉伸应变较大、易导致修复失败的体位,但临床上难以直接观察坐起对修复关节囊的影响,所以模拟修复后重复 0°~90°屈髋模拟坐起直接观察其对修复的影响。模拟康复试验中可直观观察到修复组织张力随屈髋角度增加,至 90°时传统组张力明显高于解剖组,与

笔者拉伸应变的测量结果一致。试验结果显示 12 例传统法修复的关节囊中 10 例发生了撕脱,发生率和文献报道的临床数据相似^[7]。但是,撕脱发生于部分缝合区,且具有多种形态、方式,这可能造成影像学判读差异,从而对修复预后判断产生分歧^[7,14]。此外,关节囊发生撕脱的屈髋次数、角度也不完全相同,可能与肉眼不能观察到的囊内撕裂未被记录、个体差异、缝线弹性等因素有关。

3.5 本研究的局限性

同其他类似研究一样,限于标本数量,力学实验统计分析结果稍离散,但参考 Hewitt 等^[8]研究结果,总体均值范围比较符合关节囊力学特性。此外,由于新鲜标本来源有限,为获得较多样本以对比修复成功率,模拟康复研究采用了苯甲酸乙醇溶液处理的近期标本,勾景平等^[10]认为这种标本可有效保持软组织质地和弹性,预实验中,测试其拉伸力学性能比较接近新鲜标本,遂采用其替代,以上是本研究的局限之处。

通过以上研究,初步探索了后关节囊修复的影响因素和研究方法,为临床治疗和有限元分析等进一步研究提供了生物力学和解剖学数据,实验表明根据关节囊解剖和拉伸力学选择适当的股骨止点和关节囊缝合点,是提高修复的成功率的关键。

参考文献

- [1] Tsukada S, Wakui M. Lower dislocation rate following total hip arthroplasty via direct anterior approach than via posterior approach: five-year-average follow-up results[J]. *Open Orthop J*, 2015, 15(9): 157-162.
- [2] 关江, 蒋方杰, 赵灏. 直接外侧入路和后外侧入路对股骨颈骨折患者术后再手术和脱位影响的相关性分析[J]. *中国骨伤*, 2020, 33(1): 43-46.
GUAN J, JIANG FJ, ZHAO H. Correlation analysis of the influence of direct lateral approach and posterolateral approach on reoperation and dislocation in patients with femoral neck fracture[J]. *Zhongguo Gu Shang/China J Orthop Trauma*, 2020, 33(1): 43-46. Chinese with abstract in English.
- [3] Zhang D, Chen L, Peng K, et al. Effectiveness and safety of the posterior approach with soft tissue repair for primary total hip arthroplasty: a meta-analysis[J]. *Orthop Trauma Surg Res*, 2015, 101(1): 39-44.
- [4] 石勇, 陈子健, 洪泽亚, 等. 保留关节囊的全髋置换术治疗不稳定老年股骨颈骨折的病例对照研究[J]. *中国骨伤*, 2016, 29(11): 989-993.
SHI Y, CHEN ZJ, HONG ZY, et al. Case control study on retaining articular capsule in the total hip replacement for old patients with unstable femoral neck fractures[J]. *Zhongguo Gu Shang/China J Orthop Trauma*, 2016, 29(11): 989-993. Chinese with abstract in English.
- [5] Sioen W, Meermans G, Lenaert A. Surgical technique description: Transosseous 'over the top' reconstruction of capsule and tendons in primary total hip arthroplasty using a posterior approach[J]. *Acta Orthop Belg*, 2017, 83(1): 87-92.
- [6] 石波, 谢明锐, 李宗原. 双极股骨头置换中应用带线铆钉修复关节囊治疗高龄患者股骨颈骨折[J]. *中国骨伤*, 2017, 30(4): 313-317.
SHI B, XIE MR, LI ZY, et al. Capsular-enhanced repair with suture anchors in bipolar hemiarthroplasty for the treatment of femoral neck fractures in elderly patients[J]. *Zhongguo Gu Shang/China J Orthop Trauma*, 2017, 30(4): 313-317. Chinese with abstract in English.
- [7] Loiba V, Stucinskis J, Robertsson O, et al. The analysis of posterior soft tissue repair durability after total hip arthroplasty in primary osteoarthritis patients[J]. *Hip Int*, 2015, 25(5): 420-423.
- [8] Hewitt J D, Glisson R R, Guilak F, et al. The mechanical properties of the human hip capsule ligaments[J]. *J Arthroplasty*, 2002, 17(1): 82-89.
- [9] 胡燕青, 蒋海, 李棋, 等. 不同肌腱缝合方法的生物力学比较研究[J]. *中国修复重建外科杂志*, 2017, 31(10): 1208-1213.
HU YQ, JIANG H, LI Q, et al. Biomechanical study of different suture methods in repairing tendon rupture[J]. *Zhongguo Xiu Fu Chong Jian Wai Ke Za Zhi*, 2017, 31(10): 1208-1213. Chinese.
- [10] 勾景平, 卢万发, 娄莉, 等. 苯甲酸乙醇溶液保存尸体标本 20 年实验观察[J]. *解放军医学高等专科学校学报*, 1996, 24(2): 35-37.
GOU JP, LU WF, LOU L, et al. 20-year observation on corpse preserved in ethanol solution of benzoic acid[J]. *Jie Fang Jun Gao Deng Zhuan Ke Xue Xiao Xue Bao*, 1996, 24(2): 35-37. Chinese.
- [11] Sioen W, Simon J P, Labey L, et al. Posterior transosseous capsulotendinous repair in total hip arthroplasty: a cadaver study[J]. *J Bone Joint Surg Am*, 2002, 84(10): 1793-1798.
- [12] 李永奖, 张力成, 杨国敬, 等. 后方关节囊修补预防全髋关节置换术后早期脱位[J]. *中国矫形外科杂志*, 2006, 14(12): 891-894.
LI YJ, ZHANG LC, YANG GJ, et al. Prevention of early dislocation rate after total hip arthroplasty with posterior capsulotendinous repair[J]. *Zhongguo Jiao Xing Wai Ke Za Zhi*, 2006, 14(12): 891-894. Chinese.
- [13] 李琪, 张力成, 杨国敬, 等. 全髋关节置换扩大后路软组织修补关节囊切开线的解剖学研究[J]. *中国修复重建外科杂志*, 2008, 22(7): 784-788.
LI Q, ZHANG LC, YANG GJ, et al. Optimization of capsulotomy of enhanced posterior soft tissue repair in total hip arthroplasty[J]. *Zhongguo Xiu Fu Chong Jian Wai Ke Za Zhi*, 2008, 22(7): 784-788. Chinese.
- [14] Mclawhorn A S, Potter H G, Cross M B, et al. Posterior soft tissue repair after primary THA is durable at mid term followup: A prospective MRI study[J]. *Clin Orthop Relat Res*, 2015, 473(10): 3183-3189.

(收稿日期: 2020-05-17 本文编辑: 王玉蔓)