

带线锚钉联合髌骨横向钻孔修复股四头肌腱骨腱结合部断裂

袁建敏¹, 陶周善¹, 杨民¹, 周茂生¹, 毛玉江²

(1. 安徽省皖南医学院第一附属医院创伤骨科, 安徽 芜湖 241000; 2. 北京积水潭医院创伤骨科, 北京 100035)

【摘要】 目的: 探索带线锚钉联合髌骨横向钻孔修复股四头肌腱骨腱结合部断裂的效果。方法: 自 2016 年 4 月至 2018 年 1 月采用带线锚钉结合髌骨横向钻孔修复治疗 6 例(8 膝)股四头肌腱骨腱结合部位完全断裂患者, 其中男 5 例(7 膝), 女 1 例, 年龄 43~74 岁, 平均 53 岁。患者外伤后均出现膝关节疼痛和无法主动伸膝, 膝关节均行 X 线、CT、MRI 检查, 明确其均为股四头肌腱骨腱结合部完全断裂。手术后定时复查膝关节 X 线, 并在术后使用 Lysholm 评分评价膝关节功能。结果: 所有患者单侧手术时间平均 60 min, 术中使用止血带, 术后不放置引流, 所有患者未输血。6 例患者术后获随访, 时间 15~36 个月, 平均 26 个月。6 例患者(8 膝)术后末次随访 Lysholm 评分 79~95 分, 平均 89 分。其中 1 例强制性脊柱炎患者发生感染, 经过 2 次清创手术后愈合。结论: 带线锚钉结合髌骨横向钻孔修复股四头肌腱骨腱结合部断裂缝合结构简易牢靠且效果显著。

【关键词】 股四头肌; 肌腱断裂; 带线锚钉; 髌骨穿孔技术

中图分类号: R686.5

DOI: 10.3969/j.issn.1003-0034.2020.01.013

开放科学(资源服务)标识码(OSID):



Repair of the fracture of the joint of tendon and bone of the quadriceps femoris tendon with wire anchor and transverse drilling of the patella YUAN Jian-min, TAO Zhou-shan, YANG Min, ZHOU Mao-sheng, and MAO Yu-jiang. Department of Orthopaedics and Traumatology, the First Affiliated Hospital of Wannan Medical College, Wuhu 241000, Anhui, China

ABSTRACT Objective: To explore the effect of suture anchor combined with transverse drilling of patella to repair the fracture of the joint of bone and tendon of quadriceps femoris tendon. **Methods:** From April 2016 to January 2018, 6 patients (8 knees) with complete rupture of the joint of the tendon and bone tendon of the quadriceps femoris were treated with the combination of anchor with wire and transverse drilling of the patella, including 5 males (7 knees) and 1 female, aged from 43 to 74 years with an average age of 53 years old. All the patients had pain in knee joint and could not extend the knee actively after trauma. X-ray, CT and MRI were performed on the knee joints, and it was clear that the joint of bone and tendon of quadriceps femoris tendon was completely broken. The X-ray of knee joint was reviewed regularly after operation, and Lysholm score was used to evaluate the function of knee joint. **Results:** The average operation time of all patients was 60 minutes. Tourniquets were used during the operation, no drainage was placed after the operation, and no blood transfusion was performed in all patients. Six patients were followed up for 15 to 36 months with an average of 26 months. Lysholm score of 6 patients (8 knees) was 79 to 95 in the last follow-up with an average of 89 points. One of the patients with mandatory spondylitis developed infection and healed after 2 debridements. **Conclusion:** The suture structure of the joint of bone and tendon of quadriceps femoris tendon repaired with suture anchor and lateral drilling of patella is simple, reliable and effective.

KEYWORDS Quadriceps muscle; Tendon rupture; Suture anchor; Patella drilling technique

伸膝装置损伤以髌骨骨折为主, 股四头肌腱断裂为第 2 位的伸膝装置损伤疾病^[1]。在临床工作中, 股四头肌腱肌腱断裂并不常见, 双侧股四头肌腱断

裂更为罕见。英国的研究报道股四头肌腱断裂的发病率为 1.37/100,000/年, 男性患者平均年龄为 50.5 岁, 女性患者平均年龄为 51.7 岁^[2]。股四头肌腱肌腱断裂患者常常伴随内科疾病, 例如类风湿性关节炎、系统性红斑狼疮、痛风、慢性肾功能衰竭、继发性甲状旁腺功能亢进、糖尿病、外周血管疾病, 而氟喹诺酮类药物和类固醇药物的使用可能与断裂相关。目前报道病例中以合并终末期肾病长期透析治疗患者居多^[3-4]。尿毒症患者股四头肌腱断裂的原因包括: 慢性肾功能衰竭患者的酸中毒可引起肌腱弹

基金项目: 2019 年度皖南医学院中青年自然科学基金(编号: WK2019

F34); 皖南医学院弋矶山医院攀峰团队创新项目(PF2019005)

Fund program: Natural Science Foundation for Middle-aged and Young Scientists of Wannan Medical College for 2019(No. WK2019F34)

通讯作者: 袁建敏 E-mail: yjianmin5286856@163.com

Corresponding author: YUAN Jian-min E-mail: yjianmin5286856@163.com

com

性蛋白沉积,使肌腱变弱,易发生断裂。股四头肌肌腱骨结合部位(I区)断裂不易愈合,对这类患者进行单纯的铆钉缝合或髌骨钻孔缝合无法抵抗股四头肌的牵拉,容易导致缝合部位间隙过大、断裂,最终修复失败。2016年4月至2018年1月对股四头肌肌腱骨结合部位(I区)^[5]断裂患者,采用带线锚钉将股四头肌腱原位缝合并结合髌骨横向钻孔缝合加强,获得良好效果,现报告如下。

1 临床资料

本组 6 例患者,其中 2 例为双侧断裂,男 5 例,女 1 例;年龄 43~74 岁,平均 53 岁。6 例患者均合并内科疾病:4 例尿毒症患者(2 例为双侧断裂);1 例强直性脊柱炎患者;1 例老年骨质疏松男性为断裂 2 个月就诊患者。其余 5 例均为断裂 7 d 内就诊。6 例患者临床查体均发现膝关节髌骨上方凹陷,局部压痛,无法伸膝关节;患者行膝关节正侧位 X 线检查发现髌骨上方软组织菲薄,局部薄骨片影;CT 及三维重建证实髌骨上方股四头肌肌腱骨结合部位断裂;MRI 进一步证实股四头肌肌腱断裂合并髌骨支持带损伤,排除膝关节交叉韧带和内外侧副韧带损伤,证实股四头肌肌腱断裂部位为股四头肌肌腱骨结合部位(I区)断裂^[5],均诊断为股四头肌肌腱骨结合部位断裂。所有患者入院后采用冰敷、支具制动,20%甘露醇静脉滴注消肿。尿毒症患者因隔日需要行血液透析治疗,不予常规抗凝治疗。其余患者常规利伐沙班 10 mg 口服抗凝治疗。等待局部肿胀消退,皮纹出现,术前下肢血管超声检查排除深静脉血栓后行手术治疗,所有患者在入院后 7 d 内完成手术治疗。

2 治疗方法

椎管内麻醉或全身麻醉,麻醉满意后上止血带,取膝关节前方正中切口,长度 10 cm,显露髌骨上极髌腱附着足印区及双侧支持带,术中可见股四头肌

腱在髌骨上方部位完全断裂,肌腱末端可见少许骨皮质,局部血肿,髌骨双侧支持带断裂。清理血肿,冲洗关节腔,刮匙刮除髌骨上缘和肌腱末端肉芽和血肿,使之新鲜化。髌骨上缘内、外侧 1/3 部位 2.5 mm 克氏针钻孔后置入 2 枚 5 mm 钛合金带线锚钉(双排缝线蓝色和白色),保持膝关节伸直,复位股四头肌腱和髌骨上缘,使之对合,克氏针或点状复位钳临时固定,维持长度。采用 Krackow 缝合法将双排缝合线的蓝线自肌腱末端向近端缝合后转向另一侧缝合向远端缝合,自断端出线,双侧缝线末端互相打结,形成“U”形缝合结构。取 1.5 mm 克氏针在髌骨中间位置内外侧钻孔,将锚钉另 1 根白线向股四头肌腱近端锁扣缝合后折返向远端,沿着髌骨旁连续缝合修复支持带,并穿过骨隧道后双侧缝线打结,使缝合线在肌腱末端和髌骨横向钻孔间形成“O”形缝合结构。去除克氏针或点状复位钳,屈曲膝关节达 90°,检查缝合端稳定性及髌骨活动轨迹,可见缝合满意,屈膝 90°时骨腱结合部位无间隙存留。冲洗,逐层缝合。

所有患者采用长腿石膏完全伸膝位固定 6 周,术后 3 周开始屈膝锻炼,每日逐渐增加屈膝角度,每日功能锻炼 3 次,锻炼后仍以支具伸膝位固定,术后 6 周时屈膝达到 90°,术后 6 周完全去除支具,开始逐步抗阻力锻炼。

3 结果

术后 3、6 周、3、6、12 个月常规门诊复查,6 例患者获随访,时间 15~36 个月,平均 26 个月,记录末次随访 Lysholm 等^[6]膝关节功能评分(表 1)及 X 线检查结果。典型病例见图 1。4 例尿毒症患者和 1 例老年患者术后伤口顺利愈合,术后 2 周伤口拆线。1 例强直性脊柱炎患者术后 3 周出现伤口金葡菌感染,经过先后 2 次清创,并于术后 6 周第 2 次清创时取出铆钉及缝线,进行左氧氟沙星长达 6 周抗感染治疗后痊愈。术后末次随访时,6 例患者共 7 侧膝关节

表 1 股四头肌肌腱断裂患者 6 例(8 侧)一般临床资料和末次随访 Lysholm 评分结果

Tab.1 General clinical data and Lysholm score of 6 patients with quadriceps femoris tendon rupture

病例序号	性别	年龄(岁)	侧别	随访时间(月)	Lysholm 评分(分)								
					跛行	支撑	交锁	不稳定	疼痛	肿胀	爬楼梯	下蹲	总分
1	男	55	左	36	5	5	15	25	25	10	6	4	95
1	男	55	右	36	5	5	15	20	20	10	6	4	90
2	男	54	左	31	5	5	15	20	25	10	6	5	91
3	女	46	左	17	5	5	15	25	20	10	6	4	90
4	男	74	右	34	3	5	15	20	20	10	6	4	83
5	男	43	左	24	5	5	15	25	20	10	10	4	94
5	男	43	右	24	5	5	15	20	25	10	6	4	90
6	男	46	左	15	3	5	15	20	20	6	6	4	79

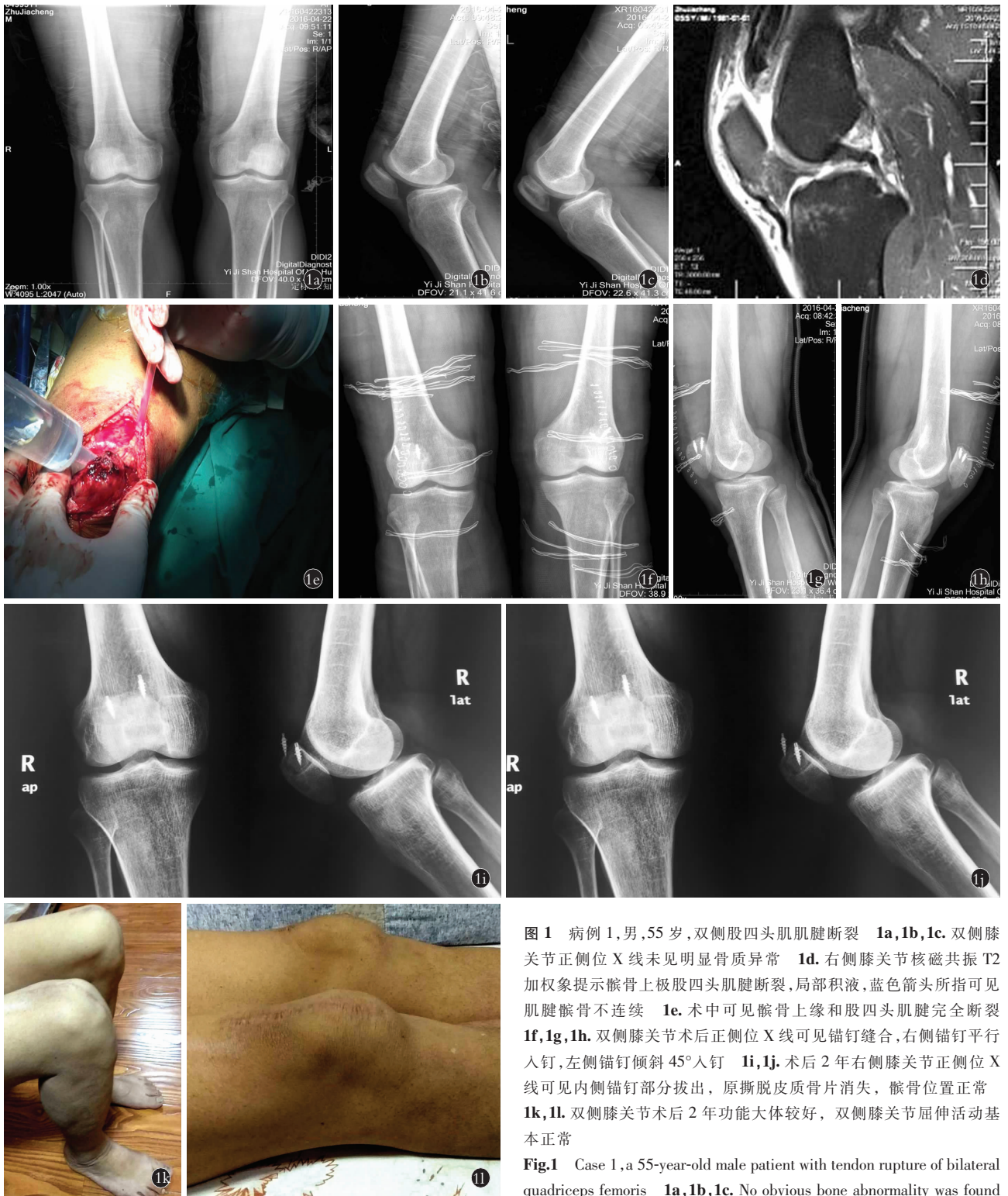

图 1 病例 1,男,55 岁,双侧股四头肌肌腱断裂 1a,1b,1c。双侧膝关节正侧位 X 线未见明显骨质异常 1d。右膝关节核磁共振 T2 加权象提示髌骨上极股四头肌腱断裂,局部积液,蓝色箭头所指可见肌腱髌骨不连续 1e。术中可见髌骨上缘和股四头肌腱完全断裂 1f,1g,1h。双侧膝关节术后正侧位 X 线可见锚钉缝合,右侧锚钉平行入钉,左侧锚钉倾斜 45°入钉 1i,1j。术后 2 年右膝关节正侧位 X 线可见内侧锚钉部分拔出,原撕脱皮质骨片消失,髌骨位置正常 1k,1l。双侧膝关节术后 2 年功能大体较好,双侧膝关节屈伸活动基本正常

Fig.1 Case 1, a 55-year-old male patient with tendon rupture of bilateral quadriceps femoris 1a,1b,1c. No obvious bone abnormality was found on the X-ray of bilateral knee joint 1d. MR T2 weighted images of the

right knee joint indicate rupture of the quadriceps tendon of the upper pole of the patella, local effusion, and discontinuity of the tendon and patella indicated by blue arrow 1e. Complete rupture of the tendon of the superior patella and the quadriceps femoris can be seen during the operation 1f,1g,1h. After bilateral knee joint operation, it can be seen by X-ray that the suture of anchor pin can be seen, the right anchor pin can be inserted in parallel, and the left anchor pin could be inserted at an angle of 45° 1i,1j. Two years after operation, the X-ray of the right knee joint showed that the part of the internal anchor pin was pulled out, the original avulsed and peeled bone disappeared, and the patella was in normal position 1k,1l. The function of bilateral knee joint was better at two years after operation, and the flexion and extension of bilateral knee joint were basically normal

屈曲范围 $90^{\circ}\sim 130^{\circ}$, 平均 115° ; 6 例患者共 8 膝, 按照 Lysholm 膝关节评分 79~95 分, 平均 89 分, 其中强直性脊柱炎患者评分为 79 分, 74 岁老年男性患者得分为 83 分, 其余 4 例尿毒症患者膝关节术后功能评分均超过 90 分。其中 1 双侧断裂尿毒症患者右侧膝关节在术后 2 年半随访时 X 线检查发现右侧 1 枚锚钉拔出, 患者无不适主诉, 无特殊处理。

4 讨论

股四头肌腱肌腱断裂的主要治疗方式包括保守治疗和手术治疗。对于部分断裂患者可采用血肿抽吸, 休息, 冰敷, 消炎镇痛、完全伸直位固定 6 周后关节功能锻炼康复治疗。完全断裂患者早期切开修复重建, 可防止肌腱的挛缩^[7]。手术的目的为恢复股四头肌腱长度, 使膝关节尽早功能锻炼, 进而使患者尽早获得全范围的膝关节活动度, 恢复伤前运动能力, 回归社会和工作。传统的固定方法为髌骨隧道穿线缝合^[8]。近年来也有学者采用髌骨上极植入带线锚钉进行缝合并取得满意的临床效果^[5]。而肌腱侧缝合方法多种多样, 目前常见的缝合方法有 Kessler、Krackow、Mason-Allen 缝合法^[9]。生物力学研究缝合锚钉缝合相比髌骨隧道缝合术后产生的间隙更小, 其原因可能是缝合锚钉在肌腱部位相对较短的行程, 相对于骨隧道缝合, 缝线的延伸距离相对较小^[10]。既往文献报道 Krackow 缝合法固定股四头肌腱断裂可以获得满意的效果, 且不会导致肌腱的坏死^[11]。

本研究 6 例病例采用髌骨上极植入 2 枚双股线带线锚钉, 然后 2 股线 Krackow 缝合股四头肌腱肌腱, 在髌骨上极和肌腱末端形成“U”形缝合结构, 另外 2 股线缝合肌腱后穿过髌骨横向骨隧道, 形成围绕髌骨和股四头肌腱肌腱的“O”形结构。这种方法避免了缝线经过单一的纵向骨隧道导致缝线延展后缝合间隙的出现, 避免对髌骨下方髌腱止点部位的损伤, 同时缩短手术切口, 减小了手术的创伤。另外其特殊的结构加强了锚钉缝合结构, 避免股四头肌腱收缩时在髌骨上缘形成的单独的锚钉着力点, 避免锚钉拔出后缝合结构失效。本组 6 例患者术中均发现撕脱的薄层皮质骨, 术中清理断端, 新鲜化骨床, 准确对位皮质骨和髌骨上缘可以获得准确的 Q 角, 避免术后改变髌骨轨迹, 对于髌骨支持带的断裂, 术中予以修补, 保证髌骨两侧张力平衡。

国内学者报道采用相似的双排锚钉缝合股四头肌腱肌腱断裂, 取得较好的临床效果^[12]。然而这一缝合结构的稳定性和强度是否较单纯锚钉缝合和髌骨骨隧道缝合优越, 尚且需要进一步生物力学验证和更多临床实践的检验。对于陈旧性断裂患者, 因为

肌腱的挛缩可能导致无法顺利缝合, 必要时需要进行肌腱延长术, 国内报道对陈旧性股四头肌腱断裂 1 年的患者进行手术治疗, 发现术中可以将股四头肌腱顺利下拉, 不需要进行“Z”字成形术^[13]。本组报道的 1 例陈旧性断裂患者进行股四头肌腱远端松解后可以顺利拉向髌骨上极, 未进行肌腱延长, 顺利缝合。但该患者膝关节功能评分较低, 可能与延迟手术导致的关节粘连, 肌肉萎缩相关, 提示早期严格体检和诊断, 避免漏诊, 早期手术的重要性。

在典型病例患者的术后复查中, 发现右侧髌骨上方内侧锚钉拔出(图 1j), 因患者膝关节功能良好(图 1k, 1l), 无特殊处理。在既往文献中, 较少文献提及锚钉置入的角度问题, 国内学者罗真等^[12]提出缝合桥固定时, 肩袖双排固定钉在髌骨上方呈 45° 角向头侧倾斜固定达到较好的抗牵拉强度, 吴国忠^[14]采用髌骨侧方斜向头侧 45° 置钉, 理论上可以更好抵抗屈膝时股四头肌向外侧的牵张分力, 而对于髌骨上缘的锚钉置入方向, 国外学者采用单纯的髌骨上缘 2 枚锚钉缝合, 锚钉采取平行置入方式, 结果提示固定效果满意^[12]。在示例患者中右侧髌骨上方锚钉采用平行垂直置入, 而左侧采用倾斜 45° 置入(图 1f, 1i), 结果发现右侧 1 枚锚钉拔出, 左侧倾斜 45° 置钉术后复查位置无变化, 提示倾斜角度置钉可能提供更好的抗拔出强度。术中采用锚钉结合髌骨钻孔加强方式, 在锚钉拔出后缝合结构不至完全失效, 因此患者膝关节功能满意, 说明在股四头肌腱发达的男性患者多重缝合固定可能是更好的选择。

总之, 采用 2 枚锚钉置入 Krackow 缝合结合髌骨横向钻孔缝合加强可以获得牢靠的修复, 双重的固定方式避免锚钉拔出导致的缝合失效, 且锚钉倾斜角度置入髌骨可能获得更好的抗拔出强度, 这种方案值得临床推广。

参考文献

- [1] Saragaglia D, Pison A, Rubens-Duval B. Acute and old ruptures of the extensor apparatus of the knee in adults(excluding knee replacement)[J]. Orthop Traumatol Surg Res, 2013, 99(1 Suppl): S67-76.
- [2] Clayton RA, Court-Brown CM. The epidemiology of musculoskeletal tendinous and ligamentous injuries[J]. Injury, 2008, 39(12): 1338-1344.
- [3] 黄健林, 何晖. 髌骨“8”字张力带内固定术后并发股四头肌肌腱断裂 3 例[J]. 中国骨伤, 2007, 20(6): 393.
HUANG JL, HE H. Treatment of 3 patients with tendon rupture of quadriceps femoris after internal fixation with tension bandage in "8" shape for patellar fracture[J]. Zhongguo Gu Shang/China J Orthop Trauma, 2007, 20(6): 393. Chinese.
- [4] 李洪涛, 张德宝, 冬冬, 等. 尿毒症并发一侧髌韧带断裂对侧股四头肌肌腱断裂 1 例[J]. 中国骨伤, 2017, 30(8): 767-769.
LI HT, ZHANG DB, DONG D, et al. Rapture of the patellar liga-

- ment and the contralateral femoral quadriceps tendon in uremia patients [J]. *Zhongguo Gu Shang/China J Orthop Trauma*, 2017, 30(8): 767-769. Chinese.
- [5] Bushnell BD, Whitener GB, Rubright JH, et al. The use of suture anchors to repair the ruptured quadriceps tendon [J]. *J Orthop Trauma*, 2007, 21(6): 407-413.
- [6] Lysholm J, Gillquist J. Evaluation of knee ligament surgery results with special emphasis on use of a scoring scale [J]. *Am J Sports Med*, 1982, 10(3): 150-154.
- [7] Lee D, Stinner D, Mir H. Quadriceps and patellar tendon ruptures [J]. *J Knee Surg*, 2013, 26(5): 301-308.
- [8] Richards DP, Barber FA. Repair of quadriceps tendon ruptures using suture anchors [J]. *Arthroscopy*, 2002, 18(5): 556-559.
- [9] Scheibel MT, Habermeyer P. A modified Mason-Allen technique for rotator cuff repair using suture anchors [J]. *Arthroscopy*, 2003, 19(3): 330-333.
- [10] Bushnell BD, Byram IR, Weinhold PS, et al. The use of suture anchors in repair of the ruptured patellar tendon: a biomechanical study [J]. *Am J Sports Med*, 2006, 34(9): 1492-1499.
- [11] Ennaciri B, Montbarbon E, Beaudouin E. Surgical management of acute quadriceps tendon rupture (a case report with literature review) [J]. *Pan Afr Med J*, 2015, 22: 243.
- [12] 罗真, 赵德伟, 刘宇鹏, 等. 缝合桥技术修复尿毒症并发股四头肌腱断裂的疗效观察 [J]. *中国修复重建外科杂志*, 2014, 28(5): 601-605.
- LUO Z, ZHAO DW, LIU YP, et al. Curative effect of suture bridge technique in repairing uremia complicated with rupture of quadriceps femoris tendon [J]. *Zhongguo Xiu Fu Chong Jian Wai Ke Za Zhi*, 2014, 28(5): 601-605. Chinese.
- [13] 朱华强, 陈法, 刘德淮, 等. 长期使用激素并发髌韧带断裂及对侧股四头肌腱断裂 1 例报告 [J]. *中国矫形外科杂志*, 2013, 21(18): 1904-1906.
- ZHU HQ, CHEN F, LIU DH, et al. A case report of patellar ligament rupture and quadriceps femoris tendon rupture caused by long-term hormone use [J]. *Zhongguo Jiao Xing Wai Ke Za Zhi*, 2013, 21(18): 1904-1906. Chinese.
- [14] 吴国忠. 非止血带下改良髌骨穿孔结合锚钉修复急性股四头肌腱骨腱结合部断裂 [J]. *中国修复重建外科杂志*, 2017, 31(12): 1428-1433.
- WU GZ. Repair of acute fracture of bone-tendon joint of quadriceps tendon with modified patellar perforation and anchor under non-tourniquet [J]. *Zhongguo Xiu Fu Chong Jian Wai Ke Za Zhi*, 2017, 31(12): 1428-1433. Chinese.
- (收稿日期: 2019-05-31 本文编辑: 王玉蔓)

• 病例报告 •

肩锁关节脱位术后喙锁间隙异位骨化 1 例


叶春晓, 郭颖彬, 郑尤辉, 吴振斌

(泉州市正骨医院上肢科, 福建 泉州 362000)

关键词 肩锁关节; 肩脱位; 喙锁韧带; 骨化, 异位性; 病例报告

中图分类号: R686.5

DOI: 10.3969/j.issn.1003-0034.2020.01.014

开放科学(资源服务)标识码(OSID): 

Heterotopic ossification of coracoclavicular space after acromioclavicular joint dislocation: a case report YE Chun-xiao, GUO Ying-bin, ZHENG You-hui, and WU Zhen-bin. Department of Upper Extremity, Quanzhou Orthopaedic Hospital, Quanzhou 362000, Fujian, China

KEYWORDS Acromioclavicular joint; Shoulder dislocation; Coracoclavicular ligaments; Ossification, heterotopic; Case report

患者,男,46岁,因车祸致右肩部肿痛、活动受限3h,于2013年10月24日入院。患者入院前3h车祸致右肩受伤,伴短暂昏迷,伤后出现肩部肿胀、疼痛、活动受限,并左前臂及左足疼痛、流血。我院X线检查提示右肩锁关节脱位(Rockwood V型)、左

足骰骨骨折。患者无特殊既往病史。查体:右肩部肿胀,锁骨肩峰端隆起,可及压痛,琴键征阳性,Dugas阴性,右上肢感觉、血运正常。患者2013年10月29日在全身麻醉下行“右肩锁关节脱位切开复位双Endobutton钢板固定术”。仰卧位,取肩锁关节内侧2.5cm处平行于Langer线切口,起自锁骨后缘,长约7cm;显露肩锁关节、喙突、喙肩韧带,清除软骨碎片及破裂的关节盘;于锥状韧带止点处,用直径4.5mm

通讯作者:郭颖彬 E-mail:guoyingbin@hotmail.com

Corresponding author: GUO Ying-bin E-mail: guoyingbin@hotmail.com