

· 病例报告 ·

# 口服华法林骶管封闭术后腰椎硬膜外血肿致双下肢瘫痪 1 例

许金海,童正一,周晓宁,叶洁,马俊明,莫文  
(上海中医药大学附属龙华医院骨伤科,上海 200032)

关键词 华法林; 骶管封闭术; 硬膜外血肿; 下肢瘫痪  
中图分类号:R605

DOI:10.3969/j.issn.1003-0034.2019.10.018

开放科学(资源服务)标识码(OSID):



**Lower extremity paralysis caused by epidural hematoma after sacral canal block technique in patient with oral warfarin: a case report** XU Jin-hai, TONG Zheng-yi, ZHOU Xiao-ning, YE Jie, MA Jun-ming, and MO Wen. Department of Orthopaedics and Traumatology, Longhua Hospital, Shanghai University of Traditional Chinese Medicine, Shanghai 200032, China  
**KEYWORDS** Warfarin; Sacral canal block technique; Epidural hematoma; Lower extremity paralysis

患者,男,75岁,因“腰痛伴左下肢放射痛1个月加重10d”于2017年12月8日收入院。患者10d前有腰部外伤史,出现腰背部疼痛伴左下肢放射痛,活动受限,休息后减轻。既往于2009年和2015年分别行2次二尖瓣瓣膜置换手术,长期服用华法林。入院查体:L<sub>4</sub>-S<sub>1</sub>椎间、椎旁压痛,左下肢放射痛,左侧直腿抬高试验45°,加强试验阳性,右侧直腿抬高试验70°,左侧胫前肌、拇长伸肌肌力Ⅳ级,余肌力Ⅴ级,双侧肌张力正常,双侧膝反射正常,双侧跟腱反射减弱,病理征阴性,双侧浅感觉对称正常。腰部疼痛视觉模拟评分(visual analogue scale, VAS)6分,左下肢VAS评分为7分,日本骨科学会下腰痛评分(Japanese Orthopaedic Association Scores, JOA)14分。实验室检查:凝血酶原时间(prothrombin time, PT)延长(24.5 s),活化部分凝血活酶时间(activated partial thromboplastin time, APTT)延长(36.2 s),标准化比例(international normalized ratio, INR)升高(2.18),血小板下降(96×10<sup>9</sup>/L),HLA-B27阳性。入院腰椎X线检查结果:腰椎退变,骨质疏松,强直性脊柱炎(ankylosing spondylitis, AS)可能。腰椎CT显示:椎间

盘膨隆,黄韧带增厚,椎管狭窄。临床诊断:(1)腰椎管狭窄症;(2)强直性脊柱炎;(3)二尖瓣狭窄瓣膜置换术后。

入院后予甘露醇脱神经水肿、甲钴胺营养神经及配合微波、中频等物理治疗,治疗5d后症状缓解不明显,与患者沟通后于12月13日选择C形臂X线机透视下经骶管裂孔穿刺硬膜外封闭术,操作顺利;次日腰痛好转,左下肢牵制痛明显改善。12月16日查房患者诉双下肢乏力,小便控制不佳。查体:双侧股四头肌、股二头肌肌力Ⅱ级,左侧胫前肌肌力Ⅱ级,右侧胫前肌肌力Ⅰ级,左拇长伸肌肌力0级,右拇长伸肌肌力0级,双侧膝反射和跟腱反射减弱。12月16日查腰椎CT显示:L<sub>3</sub>-S<sub>1</sub>椎管内后缘见条状物,密度较L<sub>1</sub>节段稍高,考虑血肿可能。实验室检查结果:凝血酶原时间延长(21.7 s),活化部分凝血活酶延长(35.2 s),INR升高(1.83),血红蛋白下降(122 g/L),血小板计数下降(110×10<sup>9</sup>/L)。嘱患者停用华法林,予甲强龙冲击、甘露醇脱水,维生素K 2 mg,氨甲环酸500 mg止血,肌力恢复不明显,且有进行性加重趋势。12月17日急查腰椎MRI示L<sub>2</sub>-S<sub>1</sub>椎管内血肿形成。

完善术前准备,急诊备悬浮红细胞400 ml,血浆200 ml,手术当天予以维生素K 2 mg和氨甲环酸500 mg静滴,术前凝血功能检查:凝血酶原时间延长(17.2 s),活化部分凝血活酶正常(29.8 s),INR稍高(1.53)。于12月17日晚急诊行腰椎后路全椎板切除减压、硬膜外血肿清除术。术中可见椎管内硬膜外凝固瘀血块,取出2 cm×5 cm完整条状血凝块,术中未见活动性出血,并对神经根出口充分松解减压,予以

基金项目:国家自然科学基金项目(编号:81603635);上海申康医院发展中心项目(编号:16CR3074B,16CR4011A);上海市科学技术委员会项目(编号:16401930600,17401934400,18401903200);上海市卫生与计划生育委员会科研项目(编号:20164Y0081,ZYKC201701003,201840010)

Fund program:National Nature Science Foundation of China (No. 81603635)

通讯作者:莫文 E-mail:mw2218@126.com

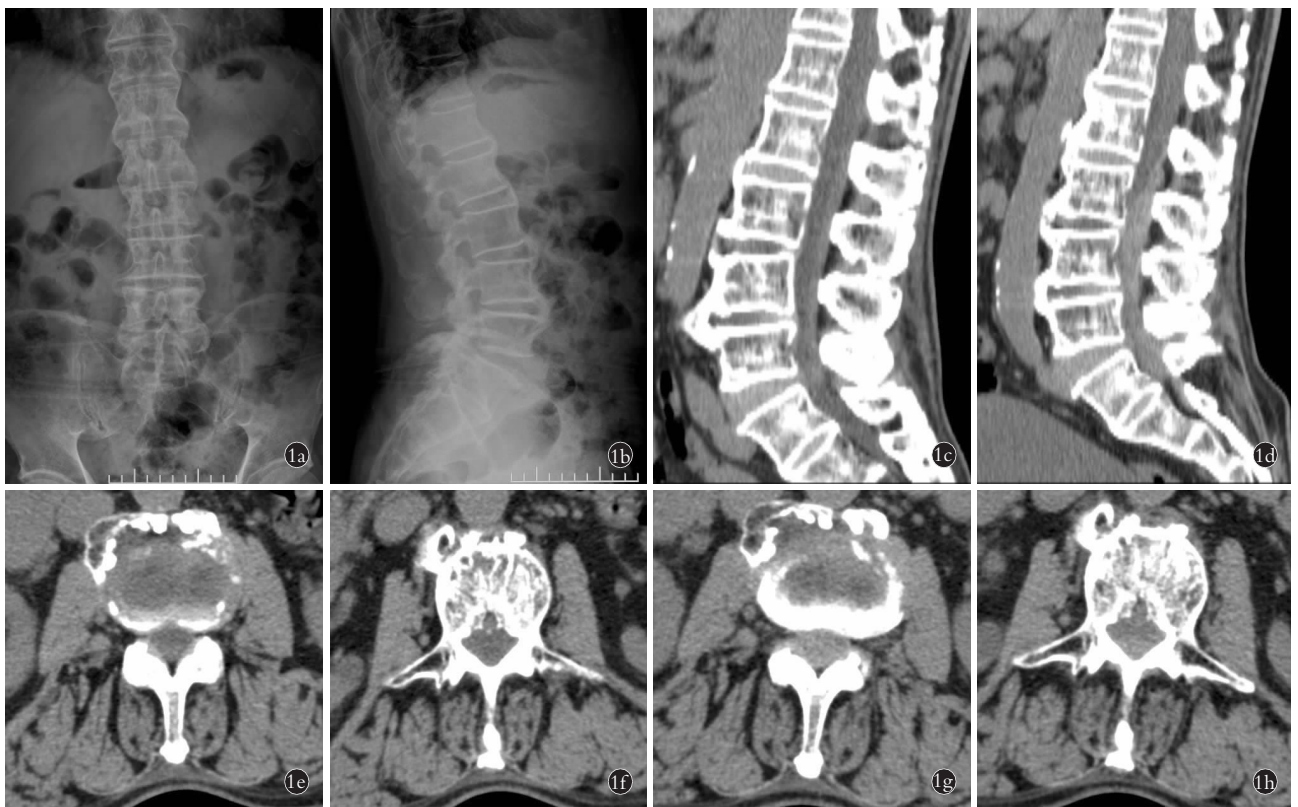Corresponding author:MO Wen E-mail:mw2218@126.com

自体骨腰椎后外侧及横突间植骨。术后伤口留置负压引流管,7 d 后 24 h 引流量 < 10 ml 时拔出,术后 3 d 每日氨甲环酸 500 mg 止血,检查凝血功能,凝血酶原时间正常(14 s),活化部分凝血活酶正常(28.1 s),INR 正常(1.25)。术后 3 d 恢复使用华法林,甲强龙使用 1 周,剂量分别为:第 1~2 天 320 mg/d、第 3~5 天 120 mg/d、第 6~7 天 80 mg/d,递减使用,常规脱水肿、预防感染及神经营养等处理,术后 7 d 拔出导尿管,患者可自行小便。术后 14 d 伤口拆线后开始进行高压氧治疗、指导床上康复锻炼。至 2018 年 1 月 30 日:双下肢肌力轻度减退,左侧髂腰肌肌力 V 级,左侧股四头肌肌力 V 级,左侧股二头肌肌力 V 级,左侧胫前肌力 V 级,左侧股三头肌肌力 V 级,左拇伸肌力 V 级,左拇屈肌力 V 级;右侧髂腰肌肌力 V 级减,右侧股四头肌肌力 V 级减,右侧股二头肌肌力 V 级减,右侧胫前肌力 V 级减,右侧三头肌肌力 V 级减,右拇伸肌力 IV 级,右拇屈肌力 IV 级。指导患

者器械辅助下地行走训练,择日出院。2018 年 6 月 5 日复查,患者可自行行走,复查腰椎 X 线,见腰椎序列正常,植骨部位融合。患者手术前后影像学资料见图 1。

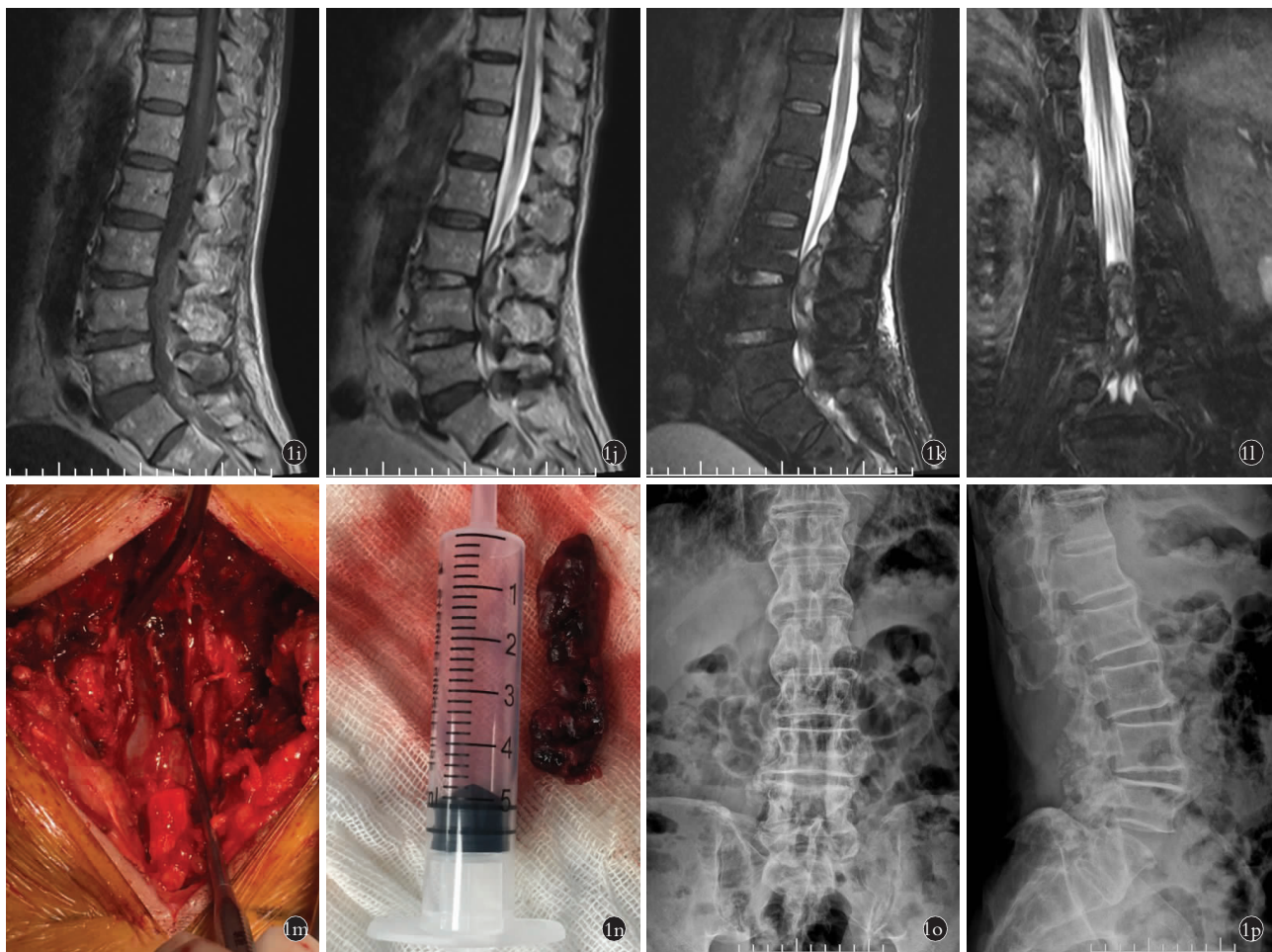
**讨论**

硬膜外血肿是腰椎术或椎管内阻滞术后不常见的并发症,血肿压迫脊髓后出现神经功能缺损症状,可见下肢无力、感觉障碍、排尿排便困难等,一旦发生未能及时发现与治疗可出现神经不可逆损害,截瘫或四肢瘫痪<sup>[1]</sup>。本病发病年龄范围广,病因复杂,大量文献报道与抗凝药的使用有关,此外血管畸形、血液病、高血压病、外伤等也可导致椎管静脉丛或动脉破裂出血引发病<sup>[2-3]</sup>。腰椎间盘突出症占腰腿痛的 54%~80%<sup>[4]</sup>,可出现腰背部疼痛、下肢活动及感觉障碍,病重者可致残,严重影响患者生活质量。硬膜外类固醇注射通过抑制磷脂酶 A2 来达到抗炎的效果,中断疼痛-痉挛循环和中枢神经活动模式,对



**图 1** 患者,男,75 岁,腰椎管狭窄症 **1a,1b**. 骶管封闭术前腰椎正侧位 X 线片显示腰椎退变、骨质增生,呈竹节样改变 **1c,1d**. 分别为骶管封闭术前和术后 2 d 腰椎 CT 二维重建片,术后 2 d 腰椎 CT 二维重建可见 L<sub>3</sub>-S<sub>1</sub> 椎管内后缘见条状物,密度较 L<sub>1</sub> 节段脊髓信号稍高 **1e,1f,1g,1h**. 分别为骶管封闭术前(**1e,1f**)和术后 2 d(**1g,1h**)腰椎 CT 椎间盘 L<sub>3,4</sub> 节段和 L<sub>3</sub> 椎体下 1/3 横断面,骶管封闭后硬膜和黄韧带间隙与术前比较明显狭窄甚至消失

**Fig.1** A 75-year-old male patient with lumbar spinal stenosis **1a,1b**. Before sacral canal block, AP and lateral X-rays showed lumbar degeneration, hyperosteoegeny and bamboo-like changes **1c,1d**. Two-dimensional reconstruction of lumbar vertebrae CT before and 2 days after block. Two-dimensional reconstruction of lumbar vertebrae at 2 days after operation showed stick sign at the posterior margin of L<sub>3</sub>-S<sub>1</sub> spinal canal and the density is slightly higher than that of the L<sub>1</sub> segment **1e,1f,1g,1h**. The cross sections of L<sub>3,4</sub> intervertebral disc segment and lower 1/3 of L<sub>3</sub> vertebral on lumbar CT before (**1e,1f**) and 2 days after block (**1g,1h**). The gap between dura mater and ligamentum flavum was significantly narrower or even disappeared after sacral canal block



**图 1** 患者,男,75 岁,腰椎管狭窄症 **1i,1j,1k,1l**. 骶管封闭术后 4 d 腰椎增强 MRI 显示 L<sub>3</sub> 至 S<sub>1</sub> 长节段条状血肿形成,T1W1 呈现等信号,T2W1 呈现低信号,压脂像呈现高信号 **1m,1n**. 腰椎后路减压术中探查见椎管内硬膜外血肿形成,完整取出最大 1 块血肿约 2 cm×5 cm **1o,1p**. 术后半年腰椎正侧位 X 线显示腰椎椎体序列正常,植骨部位融合

**Fig.1** A 75-year-old male patient with lumbar spinal stenosis **1i,1j,1k,1l**. Lumbar vertebra enhanced MRI showed long-segment hematoma formation from L<sub>3</sub> to S<sub>1</sub>,T1W1 showed equal signal,T2W1 showed low signal,and fat suppressed image showed high signal at 4 days after block **1m,1n**. During the posterior lumbar decompression procedure the epidural hematoma formation was found in the spinal canal and the largest hematoma taken out was about 2 cm×5 cm **1o,1p**. Lumbar AP X-rays showed the lumbar vertebral body sequence was normal and the bone graft was fused at half a year after surgery

缓解下肢放射痛具有确切的疗效,在临床广泛使用<sup>[5]</sup>。硬膜外注射操作简单,安全性高,但部分患者接受治疗后出现感染、颅内压升高、硬膜外血肿等并发症,较轻微的并发症如头痛、呕吐、血糖升高等发生率为 5.5%~15.6%<sup>[6]</sup>;其中硬膜外血肿尽管罕见但症状较重,多发生在长期使用抗凝药物的患者。血肿的出现导致马尾神经或脊髓受压、运动障碍、肛门和膀胱功能障碍,严重者可致截瘫甚至死亡。本例患者在长期口服华法林抗凝、发病前曾有腰部外伤、骶管硬膜外封闭注射等多种危险因素共同作用下出现硬膜外血肿,发病后病情进展迅速且严重,但经过治疗患者预后较好,功能恢复佳。故笔者查阅相关文献结合本病例的具体情况,对抗凝治疗,硬膜外注射与血肿的关系,硬膜外血肿的诊断与治疗进行如下

讨论。

(1)抗凝治疗、硬膜外注射与硬膜外血肿的关系在广泛的文献回顾中,由于硬膜外注射治疗引起的硬膜外血肿的发病率为 1/15 万至 1/19 万<sup>[7]</sup>。最近的流行病学调查表明这种风险已经增加,且发病率高于既往统计。对于围手术期抗凝治疗的患者能否进行硬膜外穿刺及置管一直是有争议的临床问题。2017 年抗凝或抗血小板药物治疗患者接受区域麻醉与镇痛管理的专家共识指出:在抗凝患者进行上述操作时,可能损伤血管而出现硬膜外血肿,从而导致脊髓或马尾神经受压,甚至出现截瘫。即使不进行硬膜外穿刺,接受抗凝治疗的患者也有硬膜外自发性血肿的可能。研究表明抗凝患者接受有创性治疗使硬膜外血肿的发生率增加 35.4 倍,明显高于未

抗凝患者。Horlocker 等<sup>[8]</sup>对 600 余例硬膜外血肿病例(自发性和医源性)进行荟萃分析后发现,抗凝治疗是硬膜外血肿形成的第 2 常见的影响因素,而硬膜外麻醉联合抗凝是引起硬膜外血肿的第 5 大原因。

为了减少抗凝患者椎管内血肿的风险,需重点考虑 2 个时间点,阻滞或穿刺前抗凝药需停药时间以及操作后抗凝药再次用药时间。2018 年 ASRA 接受抗栓或溶栓治疗患者进行区域阻滞麻醉(第 4 版)循证指南提出治疗期间抗凝药停药时间与神经阻滞之间推荐间隔为 5 个半衰期,这样就可以制约 97% 的抗凝效果。其中服用华法林患者在行硬膜外阻滞术前推荐停药 1~2 d,凝血酶原时间 $<14$  s 且 INR $\leq 1.4$ 。若 $>1.5$ ,可予患者口服小剂量(1~2 mg)维生素 K。若急需手术,可予 2.5 mg 维生素 K 口服或静推,阻滞后可立即恢复用药。

本例患者有长期口服华法林病史,经骶管硬膜外注射前凝血功能显示 PT 为 24.5 s,INR 为 2.18,行硬膜外阻滞存在较高的血肿风险。患者 1 周前有腰部外伤史,核磁共振脂肪抑制像亦显示 L<sub>3</sub>-L<sub>5</sub> 后方软组织水肿高信号,因此外力因素导致术前存在自发性血肿也有可能,国外文献均有相关报道<sup>[9]</sup>。由于该患者骶管封闭术前未行 MRI 检查,无法排除治疗前是否已有血肿的存在,这对判断发生硬膜外血肿是否与骶管注射直接相关存在疑虑。但对比患者封闭术前术后的腰椎 CT 表现,术后腰椎 CT 显示椎体 L<sub>3</sub>-L<sub>5</sub> 节段以及椎间盘节段硬膜与黄韧带之间间隙较术前明显狭窄甚至消失;腰椎 MRI 矢状面显示血肿从 L<sub>3</sub> 椎体后缘延生至骶管处,腰椎后路切口探查血肿清除时亦证实了这点;并且在通过骶管裂孔置管硬膜外注射时,管中液平面有波动感,推注药物顺利无阻力,因此,笔者推断硬膜外血肿是骶管封闭术后形成的可能性较大,这可能与穿刺时损伤骶管内静脉丛或者置管时损伤椎管内静脉丛有关。

## (2) 硬膜外血肿的诊断与治疗

硬膜外血肿病情进展迅速,多先表现为腰背疼痛,随后出现下肢无力,功能障碍,二便异常等脊髓、神经病变症状。经硬膜外注射术后,局麻药的使用也会出现下肢麻木或虚弱,因此发病初期病情轻微的患者容易延误诊断。血肿早期较小,占位效应不明显,血肿与脊髓呈等密度而不易分辨,故 CT 对硬膜外血肿易出现漏诊。MRI 对软组织对比度高,容易区分脊髓硬膜外出血和其他病变,是诊断此病的首选方法。

血肿随时间变化而机化或凝固,在 MRI 中表现出的信号强度出现差异,常可依此判断病变节段、治疗方案及预后。血肿超急性期( $<24$  h),T1 加权像等

信号,T2 加权像高信号;急性期(1~3 d),T1 加权像等信号 T2 加权像低信号;亚急性早期(3~7 d),T1 加权像高信号,T2 加权像低信号;亚急性晚期(7~14 d) T1、T2 加权像均为高信号;慢性期( $>14$  d),随着高铁血红蛋白的增多,T1、T2 加权像均为高信号<sup>[2]</sup>。本例患者为急性期,MRI T1 加权像等信号,T2 加权像低信号,MRI 表现均与出血时间较为吻合。腰椎硬膜外间隙较宽,椎管相对较大,管内压力低,血肿量较多,常环绕硬膜呈梭形或双凸形分布。诊断时常需与硬膜外脓肿、神经鞘瘤及海绵状血管瘤等相鉴别<sup>[10]</sup>,根据患者病史、用药、影像学及发病的特点,不难做出诊断。

硬膜外血肿一旦诊断明确,手术减压清除往往是首选方法,有助于患者神经功能的恢复。硬膜外血肿的预后与多种因素有关,术前神经功能障碍越轻,病变累及节段越少,血肿越小、越早行手术治疗者,预后越好。文献显示,术前神经功能完全丧失的患者经及时减压手术治疗后有 45.3% 可以恢复正常,术前神经功能未完全丧失的患者 95% 均可恢复正常<sup>[11]</sup>。Hsieh 等<sup>[12]</sup>发现发病至手术时间相同的情况下,脊髓不完全损伤患者大多能在术后 1 个月内得到恢复,脊髓损伤轻者预后明显优于重者。手术时机的选择也尚无统一标准,有学者主张在发病 48 h 内对不完全脊髓功能损伤患者行手术治疗可达到较满意的治疗效果,而完全功能障碍患者手术时间则需限制在 36 h 内,才可获取较好的疗效<sup>[13-15]</sup>。另有研究表明若在 24 h 内手术治疗,50% 患者瘫痪症状可以缓解<sup>[16]</sup>;12 h 以内及 12 h 以上患者的完全康复率分别为 65.9% 和 29.1%,神经功能障碍发作后 8 h 内接受椎板切除术的患者,脊髓缺血倾向于可逆<sup>[17]</sup>,若患者在出现症状 36 h 内还未接受手术减压,常预后欠佳<sup>[18]</sup>。此外凝血功能也是决定手术时机的因素,对接受抗凝治疗有凝血功能异常的患者,可给予新鲜冰冻血浆及维生素 K1,监测凝血功能恢复正常后尽快手术。因此本例患者在手术前 1 d 停用华法林,并予以维生素 K 2 mg 和氨甲环酸 500 mg 静滴,术前凝血功能显示好转,在发病 36 h 内行血肿手术清除,术后留置负压引流并记录 24 h 引流量防止再次出现血肿可能,伤口愈合后再行高压氧治疗,最终患者双下肢功能在术后 40 d 时得到基本恢复。

另外有临床报道,对血肿累及节段少、神经受损伤症状轻、出血量少且未凝固的患者通过激素、脱水以及神经营养等保守治疗可取得满意疗效<sup>[19]</sup>;Kebaish 等<sup>[20]</sup>认为伴有凝血功能下降的患者可保守治疗,因为硬膜外血肿的凝固时间相对较长,凝血障碍的患者可能会出现血栓形成延迟,椎管内出血从椎间孔

等间隙流出,液化血肿扩散,从而降低了椎管内压力,减轻了脊髓和神经压迫。但是,因为脊髓损伤的不可逆性导致患者康复困难,行保守治疗时必须严密观察神经功能以及影像学变化,一旦病情加重需及时手术治疗<sup>[21]</sup>。

综上所述,近年来随着生活水平的提高以及社会人口的老齡化,需要进行抗凝治疗的患者随之增多,而腰椎退行性疾病同样好发于老年人群,骶管封闭及神经根阻滞术为手术之外治疗该类疾病最为直接和有效的方法,应用较为广泛。因此,对于长期接受抗凝药物治疗的患者,进行硬膜外或区域神经阻滞时,必须平衡患者接受该治疗的获益及评估硬膜外血肿的风险,并且密切观察操作后患者神经功能的改善及变化情况。

#### 参考文献

- [1] Prasad SS, O'Malley M, Machani B, et al. A case report of a spinal epidural haematoma associated with warfarin therapy[J]. *Ann R Coll Surg Engl*, 2003, 85(4): 277-278.
- [2] 万德余. 自发性椎管内硬膜外血肿的临床研究进展[J]. *中国脊柱脊髓杂志*, 2012, 22(7): 659-661.  
WAN DY. Clinical progress of spontaneous spinal epidural hematoma[J]. *Zhongguo Ji Zhu Ji Sui Za Zhi*, 2012, 22(7): 659-661. Chinese.
- [3] Ahn DK, Jung WS, Lee JI. Hemophilia A in a senior patient: a case report of spinal epidural hematoma as first presentation[J]. *Asian Spine J*, 2015, 9(3): 452-455.
- [4] Niemeläinen R, Videman T, Battié MC. Prevalence and characteristics of upper or mid-back pain in Finnish men[J]. *Spine (Phila Pa 1976)*, 2006, 31(16): 1846-1849.
- [5] Manchikanti L, Singh V, Pampati V, et al. Comparison of the efficacy of caudal, interlaminar, and transforaminal epidural injections in managing lumbar disc herniation: is one method superior to the other[J]. *Korean J Pain*, 2015, 28(1): 11-21.
- [6] Xu R, Bydon M, Gokaslan ZL, et al. Epidural steroid injection resulting in epidural hematoma in a patient despite strict adherence to anticoagulation guidelines[J]. *J Neurosurg Spine*, 2009, 11(3): 358.
- [7] Tryba M. European practice guidelines: thromboembolism prophylaxis and regional anesthesia[J]. *Reg Anesth Pain Med*, 1998, 23(6 Suppl 2): 178-182.
- [8] Horlocker TT, Wedel DJ. Neuraxial block and low-molecular-weight heparin: Balancing perioperative analgesia and thromboprophylaxis[J]. *Reg Anesth Pain Med*, 1998, 23(6): 164-177.
- [9] Ozgocmen S, Yoldas T, Kocakoc E, et al. Spinal epidural hematoma associated with streptokinase treatment for myocardial infarction[J]. *Spinal Cord*, 2004, 42(6): 374-377.
- [10] Matsumura A, Namikawa T, Hashimoto R, et al. Clinical management for spontaneous spinal epidural hematoma: diagnosis and treatment[J]. *Spine J*, 2008, 8(3): 534-537.
- [11] Baek BS, Hur JW, Kwon KY, et al. Spontaneous spinal epidural hematoma[J]. *J Korean Neurosurg Soc*, 2008, 44: 40-42.
- [12] Hsieh CF, Lin HJ, Chen KT, et al. Acute spontaneous cervical spinal epidural hematoma with hemiparesis as the initial presentation[J]. *Eur J Emerg Med*, 2006, 13: 36-38.
- [13] Liao CC, Hsieh PC, Lin TK, et al. Surgical treatment of spontaneous spinal epidural hematoma: a 5-year experience[J]. *Neurosurg Spine*, 2009, 11(4): 480-486.
- [14] Hussenbocus SM, Wilby MJ, Cain C, et al. Spontaneous spinal epidural hematoma: a case report and literature review[J]. *J Emerg Med*, 2012, 42(2): e31-e34.
- [15] 蓝涛, 陈扬, 钱文彬, 等. 自发性颈椎椎管内硬膜外血肿 1 例报告[J]. *中国脊柱脊髓杂志*, 2014, 24(5): 478-480.  
LAN T, CHEN Y, QIAN WB, et al. Spontaneous cervical spinal epidural hematoma: a case report[J]. *Zhongguo Ji Zhu Ji Sui Za Zhi*, 2014, 24(5): 478-480. Chinese.
- [16] Kreppel D, Antoniadis G, Seeling W. Spinal hematoma: a literature survey with meta-analysis of 613 patients[J]. *Neurosurg Rev*, 2003, 26(1): 52-52.
- [17] Sung JH, Hong JT, Son BC, et al. Clopidogrel-induced spontaneous spinal epidural hematoma[J]. *J Korean Med Sci*, 2007, 22(3): 577-579.
- [18] Sarubbo S, Garofano F, Maida G, et al. Spontaneous and idiopathic chronic spinal epidural hematoma: two case reports and review of the literature[J]. *Euro Spine J*, 2009, 18(11): 1555-1561.
- [19] Duffill J, Sparrow OC, Millar J, et al. Can spontaneous spinal epidural haematoma be managed safely without operation? A report of four cases[J]. *J Neurol Neurosurg Psychiatry*, 2000, 69(6): 816-819.
- [20] Kebaish KM, Awad JN. Spinal epidural hematoma causing acute cauda equina syndrome[J]. *Neurosurg Focus*, 2004, 16(6): e1.
- [21] Oh JY, Lingaraj K, Rahmat R, et al. Spontaneous spinal epidural haematoma associated with aspirin intake[J]. *Singapore Med J*, 2008, 49(12): 353-355.

(收稿日期: 2019-02-20 本文编辑: 王宏)