

# 两种截骨术式治疗中重度拇外翻影像学效果与临床疗效的系统评价

邓伟<sup>1,2</sup>, 陈宇<sup>1,2</sup>, 李亚星<sup>2</sup>, 吴仕舟<sup>2</sup>, 任毅<sup>2</sup>, 黄富国<sup>2</sup>, 张晖<sup>2</sup>

(1. 成都上锦南府医院 四川大学华西医院上锦医院骨科, 四川 成都 611731; 2. 四川大学华西医院骨科, 四川成都 610041)

**【摘要】** 目的: 系统评价 Chevron 截骨术与 Scarf 截骨术治疗中重度拇外翻的影像学效果和临床疗效。方法: 计算机检索 PubMed、Embase、Cochrane Library、中国生物医学文献数据库(CBM)、中国期刊全文数据库(CNKI)、万方期刊全文数据库(Wanfang Data)关于 Chevron 截骨术与 Scarf 截骨术治疗拇外翻的随机对照研究(RCT), 检索时限从建库至 2018 年 6 月。由 2 名研究者独立按照纳入和排除标准筛选文献, 评价纳入文献的偏倚风险和提取相关观察指标后, 采用 RevMan 5.3.5 软件进行 Meta 分析。比较两种截骨术式术后拇外翻角(HVA)、1-2 跖骨间角(IMA)、跖骨远端关节面固有角(DMAA)、美国骨科足踝外科协会评分(AOFAS)、术后切口并发症以及患者满意度。结果: 最终纳入 6 篇随机对照研究文献, 共 507 例(足)患者, 92.5% 的患者为中重度拇外翻, 其中 Chevron 截骨术 261 例(足), Scarf 截骨术 246 例(足)。Meta 分析结果显示: Chevron 截骨术在矫正 HVA 方面优于 Scarf 截骨术 [MD=-1.95, 95% CI (-2.64, -1.27),  $P<0.000\ 01$ ]。而两种方法在 IMA [MD=-0.42, 95% CI (-1.04, 0.21),  $P=0.19$ ], DMAA [MD=0.78, 95% CI (-0.72, 2.29),  $P=0.31$ ], AOFAS 评分 [MD=2.47, 95% CI (-2.38, 7.33),  $P=0.32$ ], 术后切口并发症 [RR=1.09, 95% CI (0.54, 2.20),  $P=0.82$ ], 患者满意度 [RR=1.00, 95% CI (0.96, 1.05),  $P=0.92$ ] 方面比较差异无统计学意义。结论: Chevron 截骨术操作简单、跖骨短缩少、创伤小, 在治疗中重度拇外翻矫正 HVA 方面优于 Scarf 截骨术, 在 IMA、DMAA、AOFAS 评分、并发症、患者满意度方面二者效果相似。

**【关键词】** 拇外翻; 截骨术; Meta 分析

中图分类号: R682.6

DOI: 10.3969/j.issn.1003-0034.2019.08.018

开放科学(资源服务)标识码(OSID):



**Chevron osteotomy versus Scarf osteotomy for the efficacy of radiographic and clinical in moderate and severe hallux valgus: a systematic review** DENG Wei, CHEN Yu, LI Ya-xing, WU Shi-zhou, REN Yi, HUANG Fu-guo, and ZHANG Hui\*.

\*Department of Orthopaedics, West China Hospital, Sichuan University, Chengdu 610041, Sichuan, China

**ABSTRACT Objective:** To evaluate efficacy of radiographic and clinical of Chevron osteotomy versus Scarf osteotomy for hallux valgus at moderate and severe degree. **Methods:** Randomized controlled trial (RCT) about Chevron and Scarf osteotomy for hallux valgus, in PubMed, Embase, Cochrane Library, CBM, CNKI, Wanfang Data were searched by computer from establishing database to June 2018. According to inclusion and exclusion criteria, two researchers independently screened the literatures, evaluated risk of bias and extracted related observation index, RevMan 5.3.5 software was used to perform Meta-analysis. Postoperative hallux valgus angle (HVA), intermetatarsal angle (IMA), distal metatarsal articular angle (DMAA), AOFAS score, complications and patients' satisfaction degree between Chevron and Scarf osteotomy. **Results:** Six RCT literatures were included, involving 507 patients, 92.5% patients were at moderate and severe degree, and 261 patients were performed by Chevron osteotomy and 246 patients were performed by Scarf osteotomy. Meta analysis results showed that Chevron osteotomy was better than Scarf osteotomy in correcting HVA [MD=-1.95, 95% CI (-2.64, -1.27),  $P<0.000\ 01$ ]. While there were no statistical differences in IMA [MD=-0.42, 95% CI (-1.04, 0.21),  $P=0.19$ ], DMAA [MD=0.78, 95% CI (-0.72, 2.29),  $P=0.31$ ], AOFAS score [MD=2.47, 95% CI (-2.38, 7.33),  $P=0.32$ ], complications [RR=1.09, 95% CI (0.54, 2.20),  $P=0.82$ ], and patients' satisfaction degree [RR=1.00, 95% CI (0.96, 1.05),  $P=0.92$ ]. **Conclusion:** Chevron osteotomy, which has advantages in simple operation, shorten metatarsal bone, less trauma, was better in correcting HVA of hallux valgus at moderate and severe degree, and had similar effects in IMA, DMAA, AOFAS score, complications and patients' satisfactory degree.

**KEYWORDS** Hallux valgus; Osteotomy; Meta-analysis

拇外翻(hallux valgus, HV)是临床上常见的前足畸形,常伴有明显的足部疼痛和功能障碍。据报道<sup>[1]</sup>,拇外翻的患病率在 23%~35.7%,随着年龄增长

通讯作者:张晖 E-mail: caesarzh@163.com

Corresponding author: ZHANG Hui E-mail: caesarzh@163.com

而增加,女性患者多于男性。大多数拇外翻患者在保守治疗无效后愿意接受手术治疗。尽管治疗拇外翻的手术方式将近 200 余种<sup>[2-4]</sup>,但各种术式各有利弊,如何获得满意的疗效、避免并发症的发生,至今尚未达成共识,仍无治疗拇外翻的黄金标准<sup>[5]</sup>。临床上大多数足踝外科专业医生倾向于选择第 1 跖骨截骨术式治疗拇外翻<sup>[6]</sup>。Chevron 截骨术和 Scarf 截骨术是临床上应用最为广泛的两种截骨术式。Chevron 截骨是跖骨干“V”形截骨<sup>[7-9]</sup>,其优点是操作简单、短缩少、创伤小,但术后仍有骨不愈合、跖骨头缺血性坏死等并发症<sup>[10-11]</sup>;Scarf 截骨是跖骨干“Z”形截骨,矫形能力更强、内在稳定性更大,由于截骨面广泛接触促进截骨处骨质愈合,降低了跖骨缺血性坏死风险,但存在手术技术要求高、短缩较多、“沟槽”效应、软组织损伤更大等缺点<sup>[8-9,12]</sup>。目前关于 Chevron 截骨术与 Scarf 截骨术治疗拇外翻的临床疗效仍存在争议。因此,本文采用 Meta 分析的方法对国内外发表的有关采用 Chevron 截骨术与 Scarf 截骨术治疗拇外翻临床疗效比较的文献进行系统评价,以期为临床医师选择最佳治疗方案、取得满意的临床疗效提供依据。

## 1 资料与方法

### 1.1 病例选择

**1.1.1 纳入标准** (1)随机对照研究。(2)年龄 ≥ 18 岁。(3)符合拇外翻诊断标准且行拇外翻截骨矫形择期手术患者。(4)拇外翻截骨矫形术中采用 Chevron 截骨术或 Scarf 截骨术。

**1.1.2 排除标准** (1)非中、英文文献。(2)原始文献试验设计不严谨,样本资料交待不清或不全。(3)关键数据缺失,联系作者无法获取者。(4)重复发表文献。(5)拇外翻再次手术或翻修手术。

### 1.2 检索策略

采用主题词与自由词相结合的方式计算机检索 PubMed、Embase、Cochrane Library、中国生物医学文献数据库(CBM)、中国期刊全文数据库(CNKI)、万方期刊全文数据库(Wanfang Data),同时追溯纳入研究的参考文献及主题相关的系统评价纳入的原始文献,以补充获取相关文献,确保查全率。检索时限从建库至 2018 年 6 月。检索词:(1)中文:“拇外翻”“截骨”“随机”。(2)英文:“hallux valgus”“bunion”“osteotomy”“randomized controlled trial”。中文检索式:(拇外翻)AND(截骨)AND(随机);英文检索式:(hallux valgus OR bunion)AND(osteotomy)AND(randomized controlled trial),见表 1。

### 1.3 纳入研究的偏倚风险评价与资料提取

由 2 名独立评价员按照纳入标准和排除标准独

表 1 证据来源与检索

Tab.1 Sources of evidence and retrieval

证据来源	检索词	检索策略
CBM, CNKI, Wanfang data	# 1 拇外翻	结果 # 4 =#1 and # 2 and # 3
	# 2 截骨	
	# 3 随机	
PubMed, Embase, Cochrane Library	# 1 hallux valgus	结果 # 5=(# 1 or # 2) and # 3 and # 4
	# 2 bunion	
	# 3 osteotomy	
	# 4 randomized controlled trial	

立筛选文献,从文献中提取了以下信息:作者、文章出处、发表日期、样本量、测量指标等,并交叉核对,必要时联系原文作者获取相关信息及更详细的数据,如未能获取数据则排除该研究。当意见不一致时,通过讨论协商解决或请教第 3 位研究者判定。按 Cochrane Handbook 5.0 推荐的“偏倚风险评估”工具对纳入研究进行方法学质量评价,评估内容包括 6 个方面:(1)随机方法是否正确。(2)是否做到分配藏。(3)是否实施盲法。(4)是否存在不完整资料偏倚。(5)是否存在选择性报道偏倚。(6)是否存在其他偏倚<sup>[13]</sup>。

**1.4 结局指标** 影像学指标:拇外翻角度(hallux valgus angle, HVA), 1-2 跖骨间角(1-2 intermetatarsal angle, IMA), 跖骨远端关节面固有角(distal metatarsal articular angle, DMAA);临床疗效指标:美国骨科足踝外科协会评分(AOFAS), 术后切口并发症、患者满意度。

### 1.5 统计学处理

采用 RevMan 5.3.5 软件进行 Meta 分析。定量资料采用均数差(MD)或标准均数差(SMD)及其 95% CI 表示。计数资料采用风险比(RR)及其 95% CI 表示。纳入研究间的异质性采用  $\chi^2$  检验进行分析(检验水准为  $\alpha=0.1$ ),并结合  $I^2$  定量判断异质性的来源。若各研究结果之间无统计学异质性,采用固定效应模型进行 Meta 分析;若各研究结果之间存在统计学异质性,则进一步分析异质性来源,在排除明显临床异质性的影响后,采用随机效应模型进行 Meta 分析。对于明显的临床异质性,采用亚组分析或敏感性分析等方法进行处理或只进行描述性分析。检验水准设为  $\alpha=0.05$ 。

## 2 结果

### 2.1 文献检索结果

初步检索文献 709 篇,阅读标题后剔除文献 661 篇,进一步阅读题目和摘要获得初筛文献 50 篇,再次阅读全文排除不符合纳入标准的文献

38 篇,最终纳入 6 篇 RCT,均为英文文献。见图 1。

2.2 纳入研究的基本特征与偏倚风险评价结果

2.2.1 基本特征 所纳入研究的患者共 507 例(足),92.5%为中重度拇外翻患者,其中 Chevron 截骨术 261 例(足),Scarf 截骨术 246 例(足);患者年龄 18~76 岁;随访时间 6~168 个月;研究发表时间为

2007~2018 年。见表 2。

2.2.2 方法学质量评价

纳入的 6 篇文献中有 2 篇<sup>[14,18]</sup>描述了随机方案,由计算机产生随机方案,其余 4 篇文献未具体描述随机方案;1 篇<sup>[16]</sup>采用密闭不透明信封进行隐蔽分组,1 篇<sup>[18]</sup>采用中心分配隐藏分组;1 篇<sup>[16]</sup>报道了

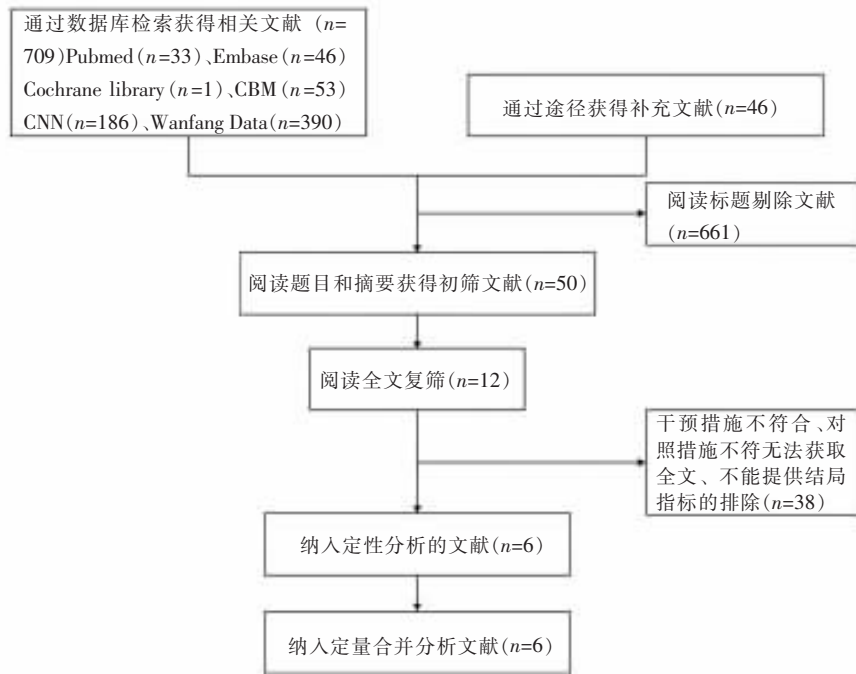


图 1 文献筛选流程及结果  
Fig.1 Process and results of literature screening

表 2 纳入研究的基本特征  
Tab.2 Essential characteristics of included literatures

纳入研究	国家	例数 (足, C/S)	年龄 (岁)	中重度 HV 比例 (C/S, %)	干预措施		随访时间(月)	测量指标
					Chevron 截骨术	Scarf 截骨术		
Elshazly 等 <sup>[14]</sup> 2018	埃及	22/21	36(18~67)	95, 86	Long Chevron/Akin	Open Scarf/Akin	25.9	①②⑤
Lee 等 <sup>[15]</sup> 2017	澳大利亚	25/25	52.6(20~76) 53.4(25~75)	100, 100	Percutaneous Chevron/Akin	Open Scarf/Akin	6	①②④⑤⑥
Mahadevan 等 <sup>[16]</sup> 2016	英国	60/49	50.7±14.1	66, 62	Modified Chevron	Scarf	12	①②③⑤⑥
Jeuken 等 <sup>[17]</sup> 2016	荷兰	37/36	56.3±13.9 58.2±14.1	100, 100	Chevron	Scarf	27 168*	①②④⑥
Deenik 等 <sup>[18]</sup> 2008	荷兰	70/66		100, 100	Chevron	Scarf	30	①②③④⑤
Deenik 等 <sup>[19]</sup> 2007	荷兰	47/49	43(18~65) 45(18~65)	100, 100	Chevron	Scarf	27	①④

注:C; Chevron 截骨术式, S; Scarf 截骨术式。测量指标:①拇外翻角度(HVA);②1-2 跖骨间角(IMA);③跖骨远端关节面固有角(DMAA);④ AOFAS 评分;⑤术后切口并发症;⑥患者满意度。\*为复发后再手术随访时间

Note: C stands for Chevron osteotomy, S stands for Scarf osteotomy. Measurement index: ① hallux valgus angle (HVA); ② 1-2 intermetatarsal angle (IMA); ③ distal metatarsal articular angle (DMAA); ④ AOFAS Score; ⑤ postoperative complications; ⑥ patients' satisfaction degree. \* stands for follow-up time of revision surgery after recurrence

仅对研究对象实施单盲,1 篇<sup>[15]</sup>报道了对统计者及研究对象者实施盲法;2 篇<sup>[16-17]</sup>存在结果数据的不完整性;所纳入文献均未出现选择性报告研究结果;2 篇<sup>[14,17]</sup>描述了失访。见表 3。

2.3 Meta 分析结果

2.3.1 HVA 比较 共纳入 6 篇文献<sup>[14-19]</sup>,各研究间同质性较好( $I^2=37%, P=0.16$ ),采用固定效应模型 Meta 分析结果显示 Chevron 截骨术式在矫正 HVA 优于 Scarf 截骨术式,差异具有统计学意义[MD

$=-1.95, 95\%CI(-2.64, -1.27), P<0.000 01$ ]。见图 2。

2.3.2 IMA 比较 共纳入 6 篇文献<sup>[14-19]</sup>,各研究间同质性好( $I^2=72%, P=0.003$ ),采用随机效应模型 Meta 分析结果显示 [MD $=-0.42, 95\% CI(-1.04, 0.21), P=0.19$ ],差异无统计学意义。见图 3。

2.3.3 DMAA 比较 共纳入 2 篇文献<sup>[16,18]</sup>,各研究间同质性较好( $I^2=0%, P=0.56$ ),采用固定效应模型 Meta 分析结果显示 [MD $=0.78, 95\% CI(-0.72, 2.29), P=0.31$ ],差异无统计学意义。见图 4。

表 3 纳入研究的偏倚风险评价结果

Tab.3 Methodological quality assessment of included studies

纳入研究	随机方法	分配隐藏	盲法(研究对象)	盲法(测量者)	结果数据的完整性	选择性报告结果	其他偏倚来源	失访
Elshazly 等 <sup>[14]</sup> 2018	是	不清楚	不清楚	不清楚	是	不清楚	不清楚	描述
Lee 等 <sup>[15]</sup> 2017	不清楚	不清楚	是	是	是	不清楚	不清楚	不清楚
Mahadevan 等 <sup>[16]</sup> 2016	不清楚	是	是	不清楚	否	不清楚	不清楚	不清楚
Jeuken 等 <sup>[17]</sup> 2016	不清楚	不清楚	不清楚	不清楚	否	不清楚	不清楚	描述
Deenik 等 <sup>[18]</sup> 2008	是	是	不清楚	不清楚	是	不清楚	不清楚	不清楚
Deenik 等 <sup>[19]</sup> 2007	不清楚	不清楚	不清楚	不清楚	是	不清楚	不清楚	不清楚

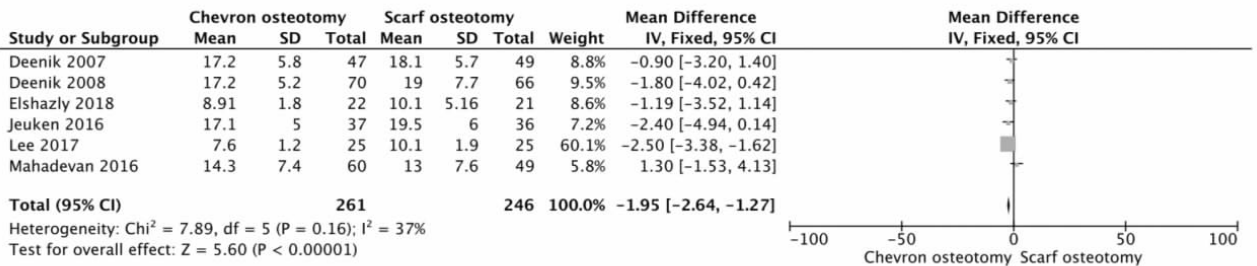


图 2 Chevron 截骨术式与 Scarf 截骨术式术后 HVA 比较的 Meta 分析

Fig.2 Meta-analysis of postoperative HVA between Chevron osteotomy and Scarf osteotomy

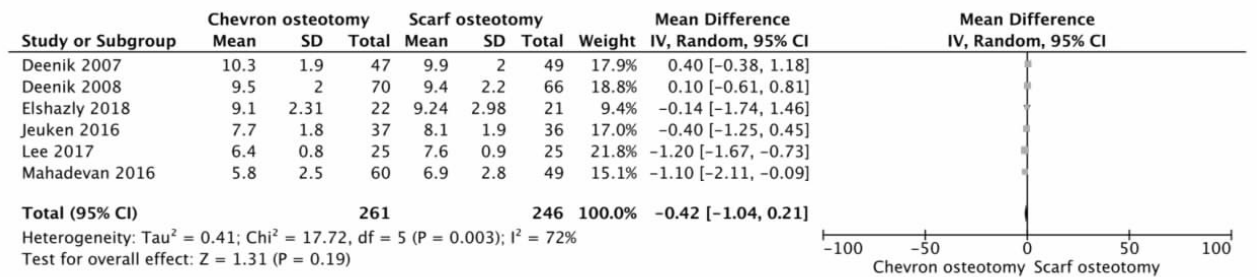


图 3 Chevron 截骨术式与 Scarf 截骨术式术后 IMA 比较的 Meta 分析

Fig.3 Meta-analysis of postoperative IMA between Chevron osteotomy and Scarf osteotomy

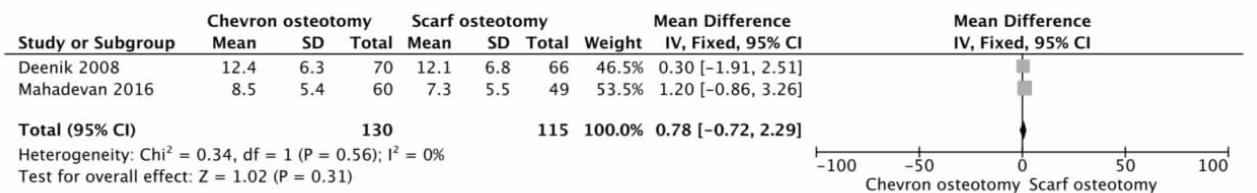


图 4 Chevron 截骨术式与 Scarf 截骨术式术后 DMAA 比较的 Meta 分析

Fig.4 Meta-analysis of postoperative DMAA between Chevron osteotomy and Scarf osteotomy

**2.3.4 AOFAS 评分比较** 共纳入 4 篇文献<sup>[15,17-19]</sup>, 纳入研究间存在统计学异质性 ( $I^2=88\%$ ,  $P<0.0001$ ), 采用随机效应模型 Meta 分析结果显示 [MD = 2.47, 95%CI (-2.38, 7.33),  $P=0.32$ ], 差异无统计学意义。见图 5。

**2.3.5 术后切口并发症比较** 共纳入 4 篇文献<sup>[14-16,18]</sup>, 各研究间同质性较好 ( $I^2=9\%$ ,  $P=0.35$ ), 采用固定效应模型 Meta 分析结果显示 [RR = 1.09, 95% CI (0.54, 2.20),  $P=0.82$ ], 差异无统计学意义。见图 6。

**2.3.6 患者满意度比较** 共纳入 3 篇文献<sup>[15-17]</sup>, 各研究间同质性较好 ( $I^2=0\%$ ,  $P=1.00$ ), 采用固定效应模型 Meta 分析结果显示 [RR = 1.00, 95% CI (0.96, 1.05),  $P=0.92$ ], 差异无统计学意义。见图 7。

**3 讨论**

拇外翻是足踝外科常见疾病之一, 常因反复行走疼痛、穿鞋困难、影响足部美观及功能受限就诊, 然而此时大多数患者已发展成中重度拇外翻, 保守治疗常常无效, 手术治疗成为最佳治疗方式。拇外翻是前足复杂的解剖畸形, 临床治疗上极具挑战性。Ring 等<sup>[20]</sup>和 Harrison 等<sup>[21]</sup>报道, 1995 至 2012 年英

国整形外科发生 10 273 起诉讼, 12.6% (1 294 起) 与足部和踝关节手术有关, 拇外翻手术是足踝外科第 2 常见的诉讼原因, 最常见的原因是拇外翻的手术方式选择不正确或手术操作不当导致不满意而提出索赔。目前报道的治疗拇外翻的手术方式多种多样, 大致可分为软组织手术、跖骨干近端截骨或远端截骨术、关节成形术、关节融合术和趾骨截骨固定术<sup>[22]</sup>。到底如何选择最佳手术方式以达到满意的临床疗效, 至今仍无黄金标准<sup>[5]</sup>, 而第 1 跖骨截骨术仍是足踝外科医生的主要选择<sup>[6]</sup>。Chevron 截骨术与 Scarf 截骨术已广泛应用于临床, 目前两种截骨术式在临床疗效方面还存在争议, 这使得在制定治疗方案时存在一定的主观性, 甚至难以做出合理的选择。针对临床问题, 荟萃现有资料对两种截骨术式的临床疗效进行科学评价尤为重要。

本研究采用 Meta 分析比较 Chevron 截骨术与 Scarf 截骨术治疗拇外翻术后的影像学指标和临床疗效指标, 所纳入研究共 507 例 (足), 研究对象 92.5% 为中重度拇外翻患者, 说明所纳入文献研究侧重于比较两种截骨术式在治疗中重度拇外翻的临床

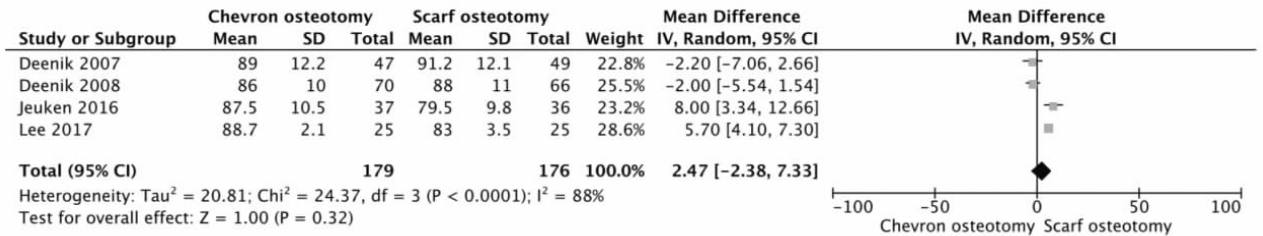


图 5 Chevron 截骨术式与 Scarf 截骨术式术后 AOFAS 比较的 Meta 分析

Fig.5 Meta-analysis of AOFAS after surgery between Chevron osteotomy and Scarf osteotomy

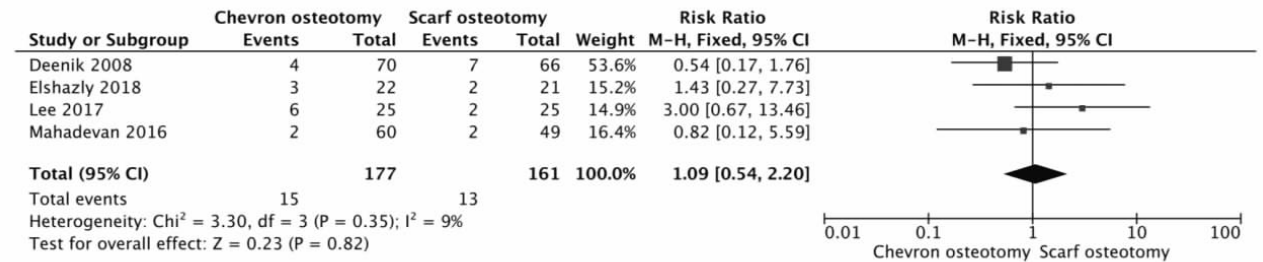


图 6 Chevron 截骨术式与 Scarf 截骨术式术后并发症比较的 Meta 分析

Fig.6 Meta-analysis of postoperative complications between Chevron osteotomy and Scarf osteotomy

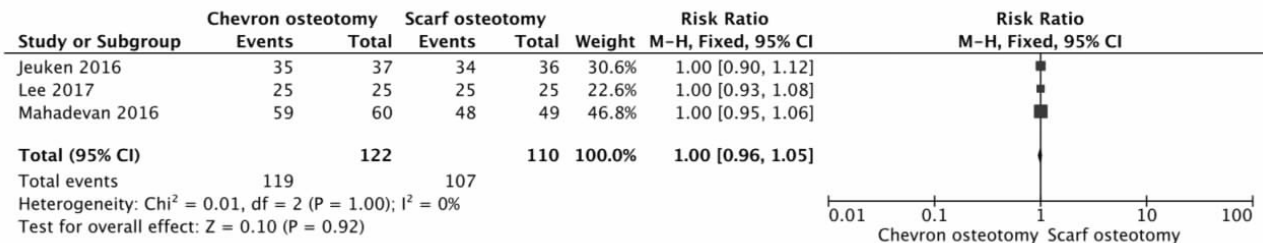


图 7 Chevron 截骨术式与 Scarf 截骨术式患者满意度比较的 Meta 分析

Fig.7 Meta-analysis of postoperative patients' satisfaction degree between Chevron osteotomy and Scarf osteotomy

疗效和影像学指标评估。本研究结果显示:Chevron 截骨术在矫正 HVA 方面优于 Scarf 截骨术,提示 Chevron 截骨术矫正 HVA 能力更佳,这与以前报道该术式矫形能力弱,适用于轻中度拇外翻的矫治有所不同<sup>[23]</sup>。Smith 等<sup>[9]</sup>采用 Meta 分析方法比较 Chevron 截骨术和 Scarf 截骨术在 IMA 矫形方面能力,发现 Scarf 截骨术在 IMA 矫形能力更强,这符合目前普遍共识<sup>[23-25]</sup>。然而,该研究中纳入了相当一部分质量低的文献,导致结果可信度降低,对临床指导意义不大。基于此,笔者严格执行纳入标准和排除标准,仔细筛选文献,纳入 6 篇高质量随机对照研究进行综合分析。研究发现,在 IMA 矫形能力方面两种截骨术式比较差异无统计学意义,提示 Chevron 截骨术在 IMA 矫形能力方面与 Scarf 截骨术相似,这与 Smith 等<sup>[9]</sup>的研究不同。Vopat 等<sup>[26]</sup>对 70 例中重度拇外翻患者进行了改良 Chevron 截骨术和 Scarf 截骨术的回顾性比较研究,IMA 矫正结果比较差异无统计学意义,术后僵硬、疼痛和满意度比较差异无统计学意义,说明两种术式临床疗效相同。Lai 等<sup>[27]</sup>对 87 例拇外翻患者采用经皮 Chevron 截骨术与 Scarf 截骨术,结果发现两者在术后 2 年影像学随访结果相似,但前者具有手术时间短、围手术期疼痛更少、切口并发症更少的特点。林颀<sup>[28]</sup>研究发现 Akin 联合 Chevron 截骨术与 Akin 联合 Scarf 截骨术治疗中重度拇外翻患者 40 例(80 足)临床疗效相似,但前者术后 2 个月内疼痛度低,患者满意度好。Jeuken 等<sup>[17]</sup>报道随访 14 年的结果显示两种术式随访结果相似,均不能预防复发。另外,本文的研究结果还显示,两种术式在 DMAA、AOFAS 评分、术后切口并发症、患者满意度方面比较差异无统计学意义,提示 Chevron 截骨术与 Scarf 截骨术在这些方面具有相同的疗效,这与 Vopat 等<sup>[26]</sup>研究结果相同。

传统 Chevron 截骨术是通过第 1 跖骨远端水平“V”形截骨,继之以跖骨头向外移位矫正拇外翻。缺点是:跖骨头外移并未真正缩小 IMA,同时也存在骨不愈合及跖骨头坏死的风险,因此适用于轻中度拇外翻。本研究部分临床指标显示 Chevron 截骨术在治疗中重度拇外翻的临床疗效和 Scarf 截骨术相似,在矫正 HVA 方面前者优于后者,笔者分析可能的原因在于:(1)部分初学者未能准确理解拇外翻的病理分类,导致选择术式不合理,同时过分追求手术难度,又限于手术条件、微型截骨工具及理论知识的更新,影响术后功能恢复及患者满意度<sup>[23]</sup>。(2)近年来由于足踝外科专有微型截骨工具的发展应用,不断改进手术方法,更好地解决了骨质接触面少导致骨不愈合、矫形能力有限和跖骨头缺血坏死等问题,故

将该术式应用于中重度拇外翻<sup>[16]</sup>。(3)研究显示 Chevron 截骨术经济成本效益比优于 Scarf 截骨术<sup>[29]</sup>。因此,本系统评价的主要意义在于使广大足踝外科医生在制定手术方案时,应充分考虑具体的发病机制、临床疗效、经济效益,同时还应根据术者的手术经验、手术条件,选择合理的术式,从而达到比较满意的临床效果。

本系统评价的局限性:(1)所纳入的 6 篇文献全部为非多中心研究,仅有 2 篇文献描述了分配隐藏。(2)由于沟通渠道缺乏,少量已发表的非中英文文献及未发表文献中的信息可能缺失。(3)结果具有一定时效性,随着相关 RCT 的开展及数量的增加,可能会对本研究结果产生一定影响。

综上所述,Chevron 截骨术在治疗中重度拇外翻的临床疗效和 Scarf 截骨术相似,在矫正 HVA 方面前者优于后者。然而,本文 Meta 分析结果受各种倚倚风险及多重混杂因素影响,仍需大样本、多中心、高质量、高级证据来说明其真实性和实用性,故临床尚需根据患者具体情况制定个体化手术方案和根据术者临床经验适应证选择术式。

#### 参考文献

- [1] Nix S, Smith M, Vicenzino B. Prevalence of hallux valgus in the general population: a systematic review and meta-analysis [J]. *J Foot Ankle Res*, 2010, 3: 21.
- [2] Easley ME, Trnka HJ. Current concepts review: hallux valgus part II: operative treatment [J]. *Foot Ankle Int*, 2007, 28(6): 748-758.
- [3] Brogan K, Voller T, Gee C, et al. Third-generation minimally invasive correction of hallux valgus: technique and early outcomes [J]. *Int Orthop*, 2014, 38(10): 2115-2121.
- [4] Bia A, Guerra-Pinto F, Pereira BS, et al. Percutaneous osteotomies in hallux valgus: a systematic review [J]. *J Foot Ankle Surg*, 2018, 57(1): 123-130.
- [5] Smyth NA, Aiyer AA. Introduction: Why are there so many different surgeries for hallux valgus [J]. *Foot Ankle Clin*, 2018, 23(2): 171-182.
- [6] Pinney SJ, Song KR, Chou LB. Surgical treatment of severe hallux valgus: the state of practice among academic foot and ankle surgeons [J]. *Foot Ankle Int*, 2006, 27(12): 1024-1029.
- [7] Trnka HJ, Zembsch A, Easley ME, et al. The chevron osteotomy for correction of hallux valgus. Comparison of findings after two and five years of follow-up [J]. *J Bone Joint Surg Am*, 2000, 82-A(10): 1373-1378.
- [8] Sammarco VJ, Acevedo J. Stability and fixation techniques in first metatarsal osteotomies [J]. *Foot Ankle Clin*, 2001, 6(3): 409-432, v-vi.
- [9] Smith SE, Landorf KB, Butterworth PA, et al. Scarf versus chevron osteotomy for the correction of 1-2 intermetatarsal angle in hallux valgus: a systematic review and meta-analysis [J]. *J Foot Ankle Surg*, 2012, 51(4): 437-444.
- [10] Easley ME, Kelly IP. Avascular necrosis of the hallux metatarsal head [J]. *Foot Ankle Clin*, 2000, 5(3): 591-608.

- [11] Meier PJ, Kenzora JE. The risks and benefits of distal first metatarsal osteotomies[J]. *Foot Ankle*, 1985, 6(1): 7-17.
- [12] Weil LS. Scarf osteotomy for correction of hallux valgus. Historical perspective, surgical technique, and results[J]. *Foot Ankle Clin*, 2000, 5(3): 559-580.
- [13] 杨克虎. 系统评价指导手册[M]. 北京: 人民卫生出版社, 2010: 156-157.  
YANG KH. Guidance Manual for System Evaluation[M]. Beijing: People's Medical Publishing House, 2010: 156-157. Chinese.
- [14] Elshazly O, Abdel Rahman AF, Fahmy H, et al. Scarf versus long chevron osteotomies for the treatment of hallux valgus: A prospective randomized controlled study[J]. *Foot Ankle Surg*, 2018, 2: 17.
- [15] Lee M, Walsh J, Smith MM, et al. Hallux valgus correction comparing percutaneous Chevron/akin (PECA) and open Scarf/akin osteotomies[J]. *Foot Ankle Int*, 2017, 38(8): 838-846.
- [16] Mahadevan D, Lines S, Hepple S, et al. Extended plantar limb (modified) chevron osteotomy versus scarf osteotomy for hallux valgus correction: A randomised controlled trial[J]. *Foot Ankle Surg*, 2016, 22(2): 109-113.
- [17] Jeuken RM, Schotanus MG, Kort NP, et al. Long-term Follow-up of a randomized controlled trial comparing Scarf to Chevron osteotomy in hallux valgus correction[J]. *Foot Ankle Int*, 2016, 37(7): 687-695.
- [18] Deenik A, van Mameren H, de Visser E, et al. Equivalent correction in scarf and chevron osteotomy in moderate and severe hallux valgus: a randomized controlled trial[J]. *Foot Ankle Int*, 2008, 29(12): 1209-1215.
- [19] Deenik AR, Pilot P, Brandt SE, et al. Scarf versus chevron osteotomy in hallux valgus: a randomized controlled trial in 96 patients[J]. *Foot Ankle Int*, 2007, 28(5): 537-541.
- [20] Ring J, Talbot CL, Clough TM. Clinical negligence in foot and ankle surgery: A 17-year review of claims to the NHS Litigation Authority[J]. *Bone Joint J*, 2014, 96-B(11): 1510-1514.
- [21] Harrison WD, Walker CR. Controversies and trends in United Kingdom Bunion Surgery[J]. *Foot Ankle Clin*, 2016, 21(2): 207-217.
- [22] 陈学强, 吴群峰, 董卫芹, 等. 内侧单切口改良 Chevron 截骨联合关节外侧组织松解治疗轻中度拇外翻临床观察[J]. *中国骨伤*, 2018, 31(3): 213-216.
- CHEN XQ, WU QF, DONG WQ, et al. Clinical effect modified Chevron osteotomy combined with lateral tissue loosening in treating mild-moderate hallux valgus through internal signal approach[J]. *Zhongguo Gu Shang/China J Orthop Trauma*, 2018, 31(3): 213-216. Chinese with abstract in English.
- [23] 马昕, 王旭, 王正义, 等. 拇外翻治疗专家共识[J]. *中华医学杂志*, 2017, 97(35): 2726-2732.  
MA X, WANG X, WANG ZY, et al. Expert consensus for treatment of hallux valgus[J]. *Zhonghua Yi Xue Za Zhi*, 2017, 97(35): 2726-2732. Chinese.
- [24] 温建民. 拇外翻诊断与治疗方法选择的探讨[J]. *中国骨伤*, 2018, 31(3): 199-202.  
WEN JM. Explore of choice for diagnosis and treatment method for hallux valgus[J]. *Zhongguo Gu Shang/China J Orthop Trauma*, 2018, 31(3): 199-202. Chinese.
- [25] 顾始伟, 杨克, 赵思桥, 等. 微创治疗拇外翻伴小趾内翻畸形的临床观察[J]. *中国骨伤*, 2018, 31(3): 208-212.  
GU SW, YANG K, ZHAO SQ, et al. Minimally invasive therapy for hallux valgus with deformity of little toe varus[J]. *Zhongguo Gu Shang/China J Orthop Trauma*, 2018, 31(3): 208-212. Chinese with abstract in English.
- [26] Vopat BG, Lareau CR, Johnson J, et al. Comparative study of scarf and extended chevron osteotomies for correction of hallux valgus[J]. *Foot Ankle Spec*, 2013, 6(6): 409-416.
- [27] Lai MC, Rikhray IS, Woo YL, et al. Clinical and radiological outcomes comparing percutaneous Chevron-akin osteotomies vs open Scarf-akin osteotomies for hallux valgus[J]. *Foot Ankle Int*, 2018, 39(3): 311-317.
- [28] 林颖. Akin 联合 Chevron 截骨术与 Akin 联合 Scarf 截骨术矫正拇外翻疗效对比[J]. *中国美容医学*, 2018, 27(1): 26-29.  
LIN J. Comparison of the effect of the akin combined with Chevron osteotomy with akin combined with Scarf osteotomy for the correction of hallux valgus[J]. *Zhongguo Mei Rong Yi Xue*, 2018, 27(1): 26-29. Chinese.
- [29] Wagner E, Ortiz C, Torres K, et al. Cost effectiveness of different techniques in hallux valgus surgery[J]. *Foot Ankle Surg*, 2016, 22(4): 259-264.

(收稿日期: 2018-11-02 本文编辑: 李宜)