

# 桥接系统治疗成人锁骨中段骨折

牛锋<sup>1,2</sup>, 马勇<sup>1</sup>, 田涛<sup>2</sup>, 周建中<sup>2</sup>

(1. 南京中医药大学, 江苏 南京 210023; 2. 南京中医药大学扬州附属医院骨伤科, 江苏 扬州 225000)

**【摘要】** 目的:探讨桥接系统治疗成人锁骨中段骨折的临床疗效。方法:自 2016 年 1 月至 2016 年 8 月采用切开复位桥接系统内固定治疗 28 例成人锁骨中段骨折患者,其中男 15 例,女 13 例;年龄 27~82(48.50±15.34)岁;病程 13~15(14.17±0.77)个月。记录患者的骨折愈合时间及并发症情况,并于术前,术后 1、3、13 个月采用肩关节 Constant 评分进行疗效评价。结果:28 例患者骨折均达到临床愈合标准,愈合时间 2.5~4.0(3.05±0.44)个月。术后未出现感染、骨不连、延迟愈合、内固定物断裂及内固定取出后再骨折病例。28 例患者获得随访,时间 13~15 个月(14.17±0.77)个月。术后 1、3、13 个月患侧肩关节 Constant 评分分别为 76.57±4.70、90.75±3.62、96.07±2.40,与术前 58.36±4.98 比较差异有统计学意义( $P<0.05$ )。结论:桥接系统可以作为治疗成人锁骨中段骨折的一种新型内固定方式,具有恢复快、并发症少的特点,可以降低内固定物断裂、应力下骨质疏松、内固定取出后再骨折的风险。

**【关键词】** 锁骨; 骨折; 骨折固定术; 骨折切开复位

中图分类号:R683.41

DOI:10.3969/j.issn.1003-0034.2019.01.008

开放科学(资源服务)标识码(OSID):



**Clinical application of bridge-link combined fixation system for adult mid-shaft clavicle fractures** NIU Feng, MA Yong\*, TIAN Tao, and ZHOU Jian-zhong. \*Department of Orthopaedics, Nanjing University of Traditional Chinese Medicine, Nanjing 210023, Jiangsu, China

**ABSTRACT Objective:** To explore clinical efficacy of bridge-link combined fixation system for adult mid-shaft clavicle fractures. **Methods:** From January 2016 to August 2016, 28 patients with mid-shaft clavicle fractures were treated by bridge-link combined fixation system, including 15 males and 13 females, aged from 27 to 82 years old with an average of (48.50±15.34) years old; the courses of disease was for 13 to 15 months with an average of (14.17±0.77) months. Fracture healing time and complication were observed, postoperative and postoperative Constant function score of shoulder joint at 1, 3 and 13 months and were compared. **Results:** All patients were followed up for 13 to 15 months with an average of (14.17±0.77) months. Twenty-eight patients achieved clinical fracture healing without infection, bone un-union, delayed union, breakage of internal fixation and re-fracture after removing of the internal fixation occurred. Fracture healing time ranged from 2.5 to 4 months with (3.05±0.44) months. Postoperative Constant score at 1, 3 and 13 months were 76.57±4.70, 90.75±3.62, 96.07±2.40 respectively, and had significant difference compared with before operation (58.36±4.98). **Conclusion:** Bridge-link combined fixation system could be used as a new internal fixation for adult mid-shaft clavicle fractures, which has advantages of rapid recovery, less complications, and could reduce incidence of breakage of internal fixation, osteoporosis, re-fractures after removing the internal fixation.

**KEYWORDS** Clavicle; Fractures; Fracture fixation; Open fracture reduction

切开复位钢板内固定是治疗成人锁骨中段骨折的标准方法,在钢板固定时常常面临塑形困难、塑形后的钢板断裂风险大、钢板紧贴骨膜导致应力下骨质疏松引发迟缓愈合和骨不连等问题,目前尚无有

效的方法来避免上述问题的发生。桥接系统是不同于传统钢板的新型内固定方式,自 2016 年 1 月至 2016 年 8 月采用桥接系统治疗 28 例成人锁骨中段 Robinson<sup>[1]</sup>诊断分型中的 II B 型骨折患者,取得了良好疗效,现报告如下:

## 1 资料与方法

### 1.1 纳入与排除标准

纳入标准:(1)锁骨中段骨折属于 Robinson 诊断分型中的 II B 型,诊断标准即皮质无接触骨折,Robinson II B1(简单或仅 1 块蝶形骨块)和 B2(粉碎或多段骨折)两个次亚型。(2)有明显移位,皮质不连

基金项目:国家卫生和计划生育委员会医药卫生科技发展研究中心课题(编号:W2015QJ056)

Found program: National Health and Family Planning Commission Medical and Health Science and Technology Development Research Center Project(No.W2015QJ056)

通讯作者:马勇 E-mail:zhongyi-my@263.net

Corresponding author: MA Yong E-mail:zhongyi-my@263.net

续及缩短超过 >1.5 cm。(3)开放性骨折,合并神经及血管损伤,骨折端软组织卡压,周围血管、神经损伤症状,皮肤有刺破可能。(4)严重的粉碎性骨折,保守治疗有不愈合倾向的骨折。排除标准:(1)病理性骨折。(2)合并严重器质性疾病不能耐受手术者。(3)手术部位有感染。(4)凝血功能障碍者。

### 1.2 临床资料

本组 28 例,其中男 15 例,女 13 例;年龄 27~82 (48.50±15.34) 岁;病程 13~15 (14.17±0.77) 个月;骨折区域均为锁骨中段。所有患者接受骨折切开复位桥接系统内固定术,桥接系统为钛合金材质(天津威曼生物材料有限公司生产,圆棒 QZX01-01,模块 QZX02-01,锁定螺钉 QZX02-02-01,国产)。

### 1.3 治疗方法

**1.3.1 桥接系统构造** 桥接系统对于四肢骨折尤其锁骨骨折是一种创新性的内固定方式,设计者将钢板分割成圆棒、模块和螺钉 3 部分(图 1),均为钛合金材质。圆棒直径 2.5 mm,长度 60~160 mm,可以根据骨折线的形态选择不同长度的圆棒并按照锁骨形态进行三维塑形。模块直径 2.5 mm,分为单孔和双孔,可以围绕圆棒进行 360° 旋转以保证锁定螺钉(直径 2.5 mm,长 12~26 mm)的方向始终位于锁骨髓腔的中心区域。模块沿着圆棒左右滑动可以避免骨折区域。专用的撑开钳通过置入 2/3 深度的螺钉可以在圆棒与锁骨相对位置不变的情况下,对锁骨断端进行加压,减少骨折间隙或者撑开纠正重叠移位。当全部螺钉锁紧圆棒和模块后,各自独立的圆棒、模块和螺钉就变成了完整的兼具钢板和外固定支架固定特点的一个桥接系统(图 2)。

**1.3.2 手术方法** 术前 30 min 预防性应用抗生素,患者全身或臂丛麻醉成功后,采用沙滩椅位,常规消毒、铺巾,采用锁骨前上方横行切口约 10 cm,切开皮肤皮下组织,止血,暴露骨折断端,保护软组织,尽量少剥离骨膜。对于较大的碎骨片复位后粗丝线捆扎,可以使用克氏针临时固定,必要时使用单独螺钉固定。骨折端基本对位恢复锁骨长度后,使用有刻度并可以任意塑形的魔术棒比照锁骨长度及外形塑形。再选择合适长度的圆棒对照魔术棒塑形,圆棒两端分别安装 1 枚单孔和 1 枚双孔模块,在距离骨折线 1 cm 区域让单孔模块围绕圆棒旋转。选择与锁骨最贴敷的角度,钻孔、测深、置入合适长度的自攻螺钉,同样方法再置入双孔模块的螺钉,可根据骨折线形态加用单孔和双孔模块,使得骨折线两端螺钉达到 3~4 枚。如需要对骨折断端进行微调,在螺钉完全锁紧前使用专用的撑开钳撑开或者加压骨折断端。骨折端对位满意后锁紧螺钉,C 形臂 X 线机透视查

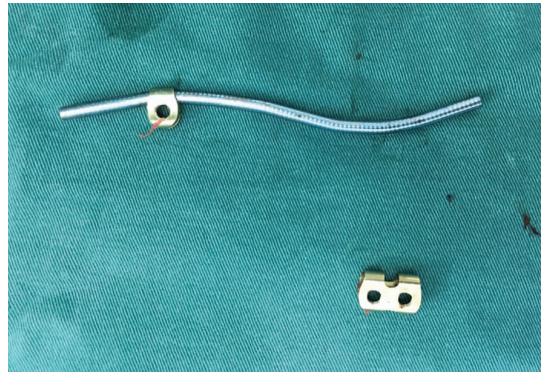


图 1 桥接系统的单孔、双孔模块,塑形后的圆棒  
Fig.1 Single hole module, double holes module and band of bridge-link combined fixation system

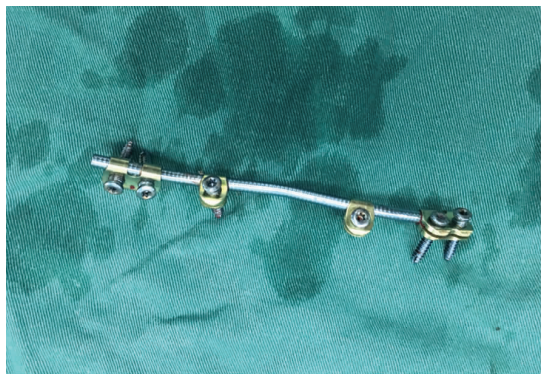


图 2 2 个单孔模块,2 个双孔模块和 1 根圆棒组合后的桥接系统  
Fig.2 Bridge-link combined fixation system include one rod, 2 single hole modules and 2 double holes modules

看骨折端位置、螺钉长度满意,稀碘伏和生理盐水冲洗切口,逐层缝合切口,敷料包扎。

**1.3.3 术后处理** 术后予吸氧、心电监护 6 h,补液,切口冰敷 24 h,抗生素应用 1~3 d,根据患者自身疼痛及骨折严重程度进行个性化锻炼。每 3 d 换药 1 次,悬吊带固定 1 周,循序渐进功能锻炼。术后 2 周拆线,出院后每个月复查 X 线片,直至骨折临床愈合后恢复正常工作生活。

### 1.4 观察项目与方法

观察患者的骨折愈合时间、术后并发症情况。并分别于术前,术后 1、3、13 个月时采用肩关节 Constant-Murley<sup>[2]</sup>评分,从疼痛(15 分)、日常生活评定(20 分)、肩关节活动范围(40 分)、肌力(25 分)4 个方面进行临床疗效评价,满分 100 分,总分 90~100 分为优,80~89 分为良,70~79 为可,70 分以下为差。

### 1.5 统计学处理

采用 SPSS 19.0 软件对数据进行统计学分析,定量资料数据采用均数±标准差( $\bar{x} \pm s$ )表示。术前,术

后 1、3、13 个月的肩关节 Constant 评分采用方差分析,两组间比较采用配对 *t* 检验。以  $P < 0.05$  为差异有统计学意义。

## 2 结果

28 例获得随访,时间 13~15(14.17±0.77)个月。骨折愈合时间 2.5~4.0(3.05±0.44)个月,术后未出现感染、骨不连、延迟愈合、内固定物断裂及内固定取出后再骨折病例。本组患者术后 1、3、13 个月 Constant 评分分别为 76.57±4.70、90.75±3.62、96.07±2.40,与术前 58.36±4.98 比较差异有统计学意义 ( $P < 0.05$ )。术后 13 个月根据 Constant 肩关节功能评分,本组优 22 例,良 6 例。见表 1。典型病例见图 3。

## 3 讨论

锁骨骨折作为常见损伤占成人全部骨折的 2.6%~4%和肩部骨折的 35%<sup>[3]</sup>,中段锁骨骨折占全部锁骨骨折的 82%<sup>[4]</sup>,虽然保守和手术治疗的争论依然热烈<sup>[5]</sup>,但切开复位内固定已经成为成人移位锁骨骨折的标准治疗手段<sup>[6-7]</sup>。对于移位的成人锁骨中段骨折,尽管髓内钉的治疗逐渐增多<sup>[8-9]</sup>,切开复位钢板内固定仍然是骨科医生最常用的治疗方法<sup>[10-12]</sup>,重建钢板及解剖锁定钢板逐渐成为标准的内固定物,但是长期以来骨科医生发现钢板治疗锁骨中段骨折目前仍存在的部分不足,笔者回顾性总结 28 例患者的治疗过程发现桥接系统可以弥补钢板的不足之处。

### 3.1 桥接系统应用体会及优势

(1) 手术医生可以根据骨折线的形态和固定需要将圆棒和模块自由组合,与锁定钢板相比更符合内固定支架的形态,较低的刚性应力可以减少钢板周围骨折的发生概率<sup>[13]</sup>。(2) 桥接系统的圆棒比解剖钢板更容易塑形,使其符合锁骨的不规则解剖形态,

塑形过的圆棒与塑形过的钢板相比断裂概率更低。在 3D 打印尚未大规模普及前,临床医生无法避免通过反复塑形来匹配锁骨的解剖形态<sup>[14]</sup>,而塑形过的钢板以及位于骨折区域的螺钉孔往往成为内固定断裂的潜在风险<sup>[15-16]</sup>。Lv 等<sup>[17]</sup>已经开始提出是否可以设计骨折区域没有螺钉孔的钢板,研究表明靠近骨折线置入螺钉会增加内固定物断裂的风险,建议在靠近骨折线钢板的区域不要设计钉孔,多余的钉孔降低了钢板的硬度,是导致内固定断裂危险因素。但骨科医生在钢板上的钉孔设计无法进行选择,有时不得不选择加用封帽来降低内固定断裂的风险。(3) 桥接系统自由旋转和滑动的模块可以保证螺钉始终位于锁骨髓腔中心区域,使螺钉保持最大的把持力并巧妙地避开骨折区域,避免了出现骨折区域两端的部分螺钉孔方向偏离及螺钉无法完全位于锁骨髓腔中心的情况,降低医生为了增加稳定性更换长钢板及内固定失败的概率<sup>[18]</sup>。(4) 桥接系统与锁骨骨折部位及邻近区域接触面积较钢板小,圆棒与骨折区域的间隙为骨折断端的骨痂生长提供了充足的空间,减少了内固定物长期压迫骨膜产生的应力下骨质疏松,提高了骨折愈合的速度和强度,减少了不愈合、迟缓愈合<sup>[19-20]</sup>及内固定取出后再骨折的概率<sup>[21-22]</sup>。(5) 桥接系统的圆棒和模块可以自由选择位于锁骨两端的位置,避免了锁骨中段骨折钢板的位置,因为硬度原因只能选择上方或者前方放置。虽然目前研究发现无论是钢板位于锁骨上方还是前下方,对于远期骨折愈合、骨不连、畸形愈合和内固定失败的影响没有统计学差异<sup>[22]</sup>,但是从美观角度考虑,骨科医生希望锁骨胸骨端的钢板位于前下,锁骨肩峰端的钢板位于上方<sup>[23]</sup>,从而减少血管神经损伤的风险<sup>[25]</sup>。使用钢板作为内固定时除非应用重建钢

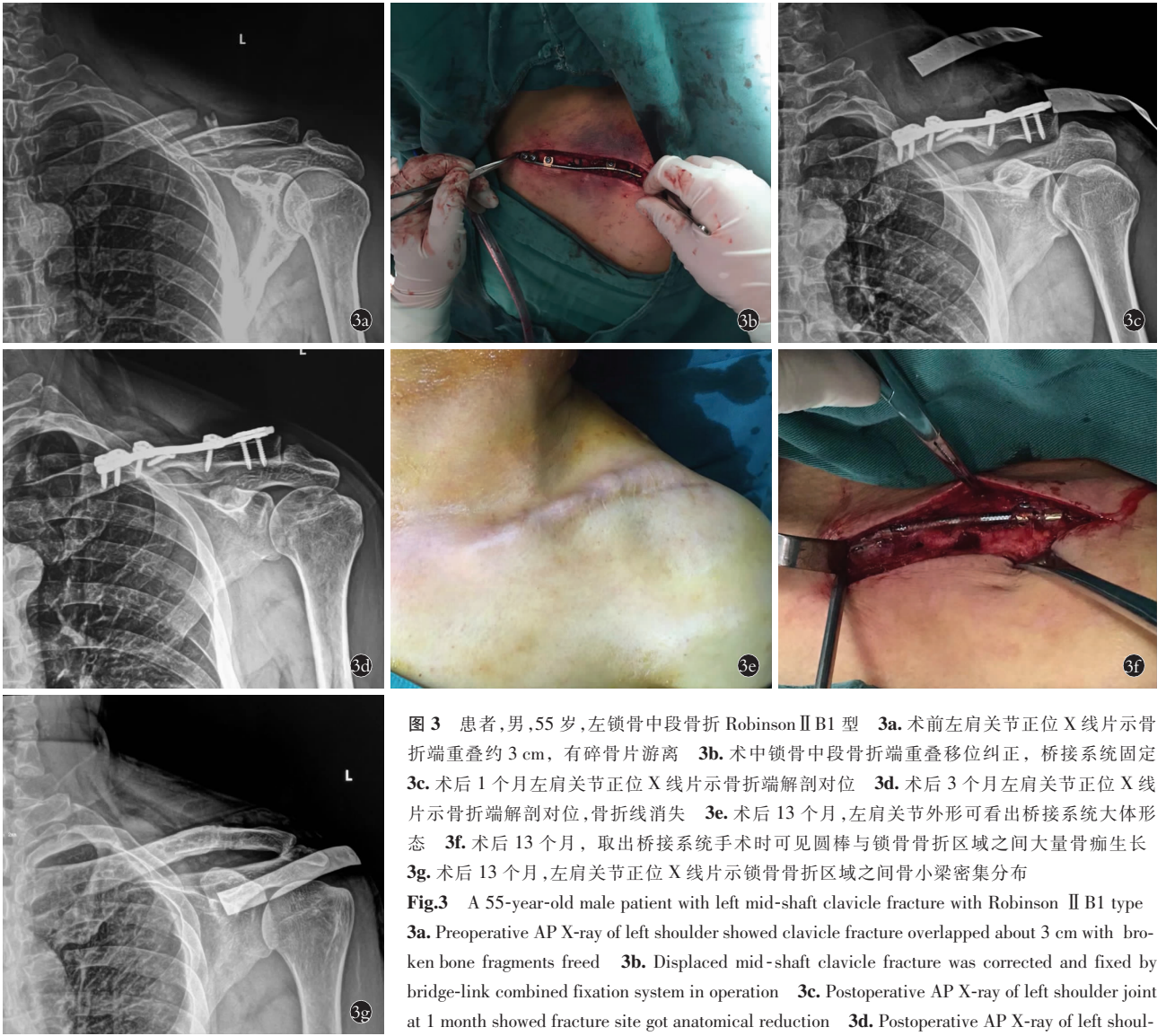
表 1 成人锁骨中段骨折 28 例手术前后 Constant 肩关节功能评分( $\bar{x} \pm s$ , 分)

Tab.1 Constant scores of 28 patients with adult mid-shift clavicle fracture before and after operation ( $\bar{x} \pm s$ , score)

时间	疼痛	生活功能	肩关节活动范围	肌力	总分
术前	7.04±2.05	13.14±1.82	21.46±2.69	16.04±3.23	58.36±4.98
术后 1 个月	11.50±2.06	18.61±1.31	25.96±3.17	20.50±2.13	76.57±4.70 <sup>①</sup>
术后 3 个月	13.39±0.97	19.21±0.83	35.71±2.71	21.86±1.69	90.75±3.62 <sup>②④</sup>
术后 13 个月	14.89±0.31	19.96±0.19	37.61±1.23	23.54±1.20	96.07±2.40 <sup>③⑤⑥</sup>
<i>F</i> 值	137.608	187.684	256.932	60.024	479.317
<i>P</i> 值	<0.001	<0.001	<0.001	<0.001	<0.001

注:与术前比较,<sup>①</sup> $t=13.969, P < 0.001$ ; <sup>②</sup> $t=27.837, P < 0.001$ ; <sup>③</sup> $t=36.075, P < 0.001$ ; 术后 3 个月与术后 1 个月比较,<sup>④</sup> $t=12.529, P < 0.001$ ; 术后 13 个月与术后 1 个月比较,<sup>⑤</sup> $t=19.313, P < 0.001$ ; 术后 13 个月与术后 3 个月比较,<sup>⑥</sup> $t=6.485, P < 0.001$

Note: Compared with preoperative, <sup>①</sup> $t=13.969, P < 0.001$ ; <sup>②</sup> $t=27.837, P < 0.001$ ; <sup>③</sup> $t=36.075, P < 0.001$ ; comparison between 1 and 3 months after operation, <sup>④</sup> $t=12.529, P < 0.001$ ; comparison between 1 and 13 months after operation, <sup>⑤</sup> $t=19.313, P < 0.001$ ; comparison between 13 and 3 months after operation, <sup>⑥</sup> $t=6.485, P < 0.001$



**图 3** 患者,男,55 岁,左锁骨中段骨折 Robinson II B1 型 **3a**. 术前左肩关节正位 X 线片示骨折端重叠约 3 cm,有碎骨片游离 **3b**. 术中锁骨中段骨折端重叠移位纠正,桥接系统固定 **3c**. 术后 1 个月左肩关节正位 X 线片示骨折端解剖对位 **3d**. 术后 3 个月左肩关节正位 X 线片示骨折端解剖对位,骨折线消失 **3e**. 术后 13 个月,左肩关节外形可看出桥接系统大体形态 **3f**. 术后 13 个月,取出桥接系统手术时可见圆棒与锁骨骨折区域之间大量骨痂生长 **3g**. 术后 13 个月,左肩关节正位 X 线片示锁骨骨折区域之间骨小梁密集分布

**Fig.3** A 55-year-old male patient with left mid-shaft clavicle fracture with Robinson II B1 type **3a**. Preoperative AP X-ray of left shoulder showed clavicle fracture overlapped about 3 cm with broken bone fragments freed **3b**. Displaced mid-shaft clavicle fracture was corrected and fixed by bridge-link combined fixation system in operation **3c**. Postoperative AP X-ray of left shoulder joint at 1 month showed fracture site got anatomical reduction **3d**. Postoperative AP X-ray of left shoulder joint at 3 months showed fracture got anatomical reduction, fracture line disappeared **3e**. Appearance at 13 months after surgery showed the shape of left shoulder joint and bridge-link combined fixation system **3f**. A large amount of callus growth between band and clavicle fracture area when bridge system taken out at 13 months after operation **3g**. Postoperative AP X-ray of left shoulder joint at 13 months showed bone trabecula were densely distributed between clavicle fracture areas

appearance at 13 months after surgery showed the shape of left shoulder joint and bridge-link combined fixation system **3f**. A large amount of callus growth between band and clavicle fracture area when bridge system taken out at 13 months after operation **3g**. Postoperative AP X-ray of left shoulder joint at 13 months showed bone trabecula were densely distributed between clavicle fracture areas

板极度扭转塑形才能达到上述效果,解剖锁定钢板因为硬度只能选择 1 个位置放置,笔者发现桥接系统治疗锁骨中段骨折可以最大程度地避免上述情况的发生。(6)桥接系统对于锁骨骨折断端的重叠或者分离移位可以在螺钉未完全锁紧之前通过撑开钳予以纠正。上述诸多特点显示桥接系统具有坚强固定和生物学固定的双重特性。

### 3.2 桥接系统不足之处

笔者在临床应用亦发现桥接系统不足之处:(1)桥接系统目前尚未大规模使用,和钢板相比价格偏贵,一定程度上增加了患者的负担<sup>[25]</sup>。(2)桥接系统固定锁骨中段骨折的稳定性是由模块与锁骨的接触面积决定的,总接触面积与钢板相比低,固定强度与

钢板相比有所下降,故术后不提倡患者早期过度的肩关节活动。(3)桥接系统圆棒和模块的稳定性是通过锁定螺钉与模块间的螺纹加压产生,故圆棒与螺钉的稳定性与钢板相比较低,存在模块在圆棒上滑动的潜在风险。(4)魔棒塑形一定紧贴锁骨表面,圆棒塑形时一定严格对比魔棒形态逐渐塑形,塑形不佳圆棒会出现距离锁骨表面过远的现象,圆棒适当的紧贴锁骨表面尤其是骨折区域有利于骨折断端的稳定。

综上所述,桥接系统可以作为治疗成人锁骨中段骨折的一种新型内固定方式,具有恢复快、并发症少的特点,可以降低内固定物断裂、应力下骨质疏松、内固定取出后再骨折的风险。

## 参考文献

- [1] Robinson CM. Fractures of the clavicle in the adult epidemiology and classification[J]. *J Bone Joint Surg Br*, 1998, 80(6):476-484.
- [2] Constant CR, Murley AH. A clinical method of functional assessment of the shoulder[J]. *Clin Orthop*, 1987, 214:160-164.
- [3] Postacchini F, Gumina S, De Santis P, et al. Epidemiology of clavicle fractures[J]. *J Shoulder Elbow Surg*, 2002, 11:452-456.
- [4] David S, Thyagarajan, Marion Day, et al. Treatment of mid-shaft clavicle fractures: a comparative study[J]. *Int J Shoulder Surg*, 2009, 3(2):23-27.
- [5] Maeder B, Goetti P, Vauclair F. Clavicle fracture: what's new in 2017[J]. *Rev Med Suisse*, 2017, 13(587):2184-2188.
- [6] Ahrens PM, Garlick NI, Barber J, et al. Clavicle trial collaborative group, the clavicle trial: a multicenter randomized controlled trial comparing operative with non-operative treatment of displaced mid-shaft clavicle fractures[J]. *J Bone Joint Surg Am*, 2017, 99(16):1345-1354.
- [7] Ricci WM. In completely displaced mid-shaft fractures of the clavicle, plate fixation and elastic stable intra-medullary nailing did not differ in function at one year[J]. *J Bone Joint Surg Am*, 2018, 100(10):883.
- [8] Xie L, Zhao Z, Zhang S, et al. Intramedullary fixation versus plate fixation for displaced mid-shaft clavicle fractures: A systematic review of overlapping meta-analyses[J]. *Medicine (Baltimore)*, 2018, 97(4):e9752.
- [9] Vlcek M, Niedoba M, Jakubicka, et al. Surgical treatment of mid-shaft clavicular fractures using intramedullary nail[J]. *Rozhl Chir*, 2018, 97(4):176-188.
- [10] Sang QH, Gou ZG, Zheng HY, et al. The treatment of mid-shaft clavicle fractures[J]. *Chin Med J*, 2015, 128:2946-2951.
- [11] Yang S, Andras L. Clavicle shaft fractures in adolescents[J]. *Orthop Clin North Am*, 2017, 48(1):47-58.
- [12] Dan J, Kim BK, Lee HJ, et al. Supplementary technique for unstable clavicle shaft fractures: inter-fragmentary wiring and temporary axial K-wire pinning[J]. *Clin Orthop Surg*, 2018, 10(2):142-148.
- [13] Chan LWM, Gardner AW, Wong MK, et al. Non-prosthetic peri-implant fractures: classification, management and outcomes[J]. *Arch Orthop Trauma Surg*, 2018, 138(6):791-802.
- [14] Kim JW, Lee Y, Seo J, et al. Clinical experience with three-dimensional printing techniques in orthopedic trauma[J]. *J Orthop Sci*, 2018, 23(2):383-388.
- [15] 彭远来, 马新硕, 危紫翼, 等. 锁骨接骨板预弯塑形的生物力学研究[J]. *医用生物力学*, 2018, 33(1):1-5.
- PENG YL, MA XS, WEI ZY, et al. Biomechanical study on pre-bending of clavicle plate[J]. *Yi Yong Sheng Wu Li Xue*, 2018, 33(1):1-5. Chinese.
- [16] 唐佩福. 锁骨骨折治疗方法的选择与思考[J]. *中国骨伤*, 2015, 28(2):97-100.
- TANG PF. Choice and thinking of treatment of clavicle fractures[J]. *Zhongguo Gu Shang/China J Orthop Trauma*, 2015, 28(2):97-100. Chinese.
- [17] Lv H, Chang W, Yu WP, et al. Are there too many screw holes in plates for fracture fixation[J]. *BMC Surg*, 2017, 17(1):46.
- [18] Hulsmans MH, Van HM, Houwert RM. Surgical fixation of mid-shaft clavicle fractures: a systematic review of biomechanical studies[J]. *Injury*, 2018, 49(4):753-765.
- [19] Jarvis NE, Halliday L, Sinnott M, et al. Surgery for the fractured clavicle: factors predicting nonunion[J]. *J Shoulder Elbow Surg*, 2018, 27(5):e155-e159.
- [20] Sidler-Maier CC, Dedy NJ, Schemitsch EH, et al. Clavicle malunions: surgical treatment and outcome—a literature review[J]. *HSS J*, 2018, 14(1):88-98.
- [21] 徐红伟, 何晓君, 张中伟, 等. 锁骨内固定术后再骨折二次手术的临床观察[J]. *中国骨伤*, 2017, 30(10):940-945.
- XU HW, HE XJ, ZHANG ZW, et al. Clinical observation of the second operation for refracture after internal fixation of clavicle[J]. *Zhongguo Gu Shang/China J Orthop Trauma*, 2017, 30(10):940-946. Chinese with abstract in English.
- [22] Nourian A, Dhaliwal S, Vangala S, et al. Mid-shaft fractures of the clavicle: a meta-analysis comparing surgical fixation using anteroinferior plating versus superior plating[J]. *J Orthop Trauma*, 2017, 31(9):461-467.
- [23] 樊健, 张鑫, 袁锋, 等. 钢板前置与上置内固定治疗青年锁骨骨折的疗效比较[J]. *中国矫形外科杂志*, 2017, 25(8):704-708.
- FAN J, ZHANG X, YUAN F, et al. Anterior versus superior plate placement for internal fixation of clavicle fracture in young patient[J]. *Zhongguo Jiao Xing Wai Ke Za Zhi*, 2017, 25(8):704-708. Chinese.
- [24] Stillwell A, Loannou C, Daniele L, et al. Osteosynthesis for clavicle fractures: how close are we to penetration of neurovascular structures[J]. *Injury*, 2017, 48(2):460-463.
- [25] 姜世涛, 王忍, 顾卫东. 桥接单棒系统内固定治疗锁骨中段骨折的疗效分析[J]. *中国骨与关节损伤杂志*, 2017, 32(9):971-972.
- JIANG ST, WANG R, GU WD. Clinical analysis on the treatment of mid-shaft clavicle fracture by internal fixation with single rod of bridge-link type combined fixation system[J]. *Zhongguo Gu Yu Guan Jie Sun Shang Za Zhi*, 2017, 32(9):971-972. Chinese.

(收稿日期:2018-07-11 本文编辑:李宜)