

## · 临床研究 ·

## 手法整复石膏外固定治疗经舟状骨骨折月骨周围脱位

张欣,魏强,纪方,佟大可,唐昊,章浩,于金国,杨继东,崔睿,霍宁宁  
(上海长海医院创伤骨科,上海 200433)

**【摘要】** 目的:探讨手法整复石膏外固定治疗经舟状骨骨折月骨周围脱位的疗效及并发症。方法:回顾性分析自 2009 年 1 月至 2013 年 1 月期间经舟状骨骨折月骨周围脱位患者 43 例,其中 17 例(男 10 例,女 7 例)采取手法整复、石膏外固定治疗,为保守组;26 例(男 15 例,女 11 例)采取手术治疗,为手术组。通过腕关节功能评分、影像学评价、并发症分析等方式评价疗效。结果:43 例患者获随访,时间 36~60(45.00±8.72)个月。末次随访 Cooney 腕关节功能评分:保守组 88.53±4.24,手术组 89.58±4.59( $t=0.455, P>0.05$ )。随访期内保守组 4 例患者出现舟状骨缺血性坏死的影像学表现( $\chi^2=4.32, P<0.05$ )。两组并发症发生率比较,差异无统计学意义( $P>0.05$ )。结论:对于经舟状骨骨折月骨周围脱位患者,若能够在伤后尽早进行手法整复、石膏外固定,并维持满意的复位与可靠的固定,则治疗效果与手术治疗相比没有劣势,但有增加并发症的危险。保守治疗的关键在于尽可能早期诊断并维持复位,可靠的固定,以及适时、恰当的功能锻炼。

**【关键词】** 舟骨; 骨折; 月骨; 脱位; 骨折闭合复位; 外固定器

DOI:10.3969/j.issn.1003-0034.2018.05.009

**Manipulative reduction and plaster external fixation for the treatment of the scaphoid fracture and perilunate dislocation** ZHANG Xin, WEI Qiang, JI Fang, TONG Da-ke, TANG Hao, ZHANG Hao, YU Jin-guo, YANG Ji-dong, CUI Rui, and HUO Ning-ning. Department of Orthopaedics, Changhai Hospital, Shanghai, China

**ABSTRACT Objective:** To investigate the efficacy and complications of manual reduction and external fixation for the treatment of scaphoid fractures and perilunate dislocations. **Methods:** From January 2009 to January 2013, 43 patients suffered from scaphoid fractures and perilunate dislocations were retrospective analyzed. Among them, 17 cases were treated with manipulative reduction and plaster external fixation as conservation group including 10 males and 7 females, the other 26 cases were treated with application of surgical as operation group including 15 males and 11 females. The clinical effects were assessed by Cooney function score, radiological analysis and observation of complications. **Results:** All patients were followed up for (45.00±8.72) months ranging from 36 to 60 months. At the final follow-up, the Cooney score of wrist function was 88.53±4.24 in conservation group and 89.58±4.59 in operation group ( $t=0.455, P>0.05$ ). During the follow-up, 4 patients were found scaphoid avascular necrosis in the imaging performance in the conservation group ( $\chi^2=4.32, P<0.05$ ). The difference of other complications between two groups was not statistically significant ( $P>0.05$ ). **Conclusion:** For patients suffered from the scaphoid fractures and perilunate dislocation, the early manipulative reduction and plaster external fixation after injury as soon as possible is necessary. Maintaining a satisfactory reduction and reliable fixation at the same time can lead to good treatment effect and there's no weakness compared to surgical treatment. But there was an increase in danger of complications. The key of conservative treatment lies in early diagnosis and maintenance of reduction, reliable fixation, and timely and appropriate functional exercise.

**KEYWORDS** Scaphoid bone; Fractures; Lunate bone; Dislocations; Closed fracture reduction; External fixators  
Zhongguo Gu Shang/China J Orthop Trauma, 2018, 31(5):441-445 www.zgsgsz.com

月骨周围脱位常合并舟状骨骨折<sup>[1]</sup>,称为经舟状骨骨折月骨周围脱位,易于漏诊、误诊,是一种少见而又严重的腕部损伤。舟状骨骨折极易发生骨折不愈合、缺血性坏死,并引起创伤性腕关节炎,严重

影响腕部功能,月骨脱位一旦未能及时复位,易发生迅速的肢体肿胀,产生一系列急性并发症。对于这类创伤现越来越多地主张早期进行切开复位内固定的手术治疗方法<sup>[2-3]</sup>,近期也有人主张经腕关节镜下微创手术固定的方法<sup>[4]</sup>。那么手法复位、石膏固定的传统方法是否可行呢?笔者于 2009 年 1 月至 2013 年 1 月对经舟状骨骨折月骨周围脱位的患者 17 例进

通讯作者:魏强 E-mail:yesterdaywei@126.com

Corresponding author: WEI Qiang E-mail:yesterdaywei@126.com

行手法整复石膏外固定治疗和 26 例应用手术复位进行治疗,现报告如下。

### 1 资料与方法

#### 1.1 一般资料

经舟状骨骨折月骨周围脱位接受复位的患者 43 例,其中,体育运动受伤 19 例,交通事故伤 9 例,摔伤 15 例。根据 Herbert-Fisher 分类<sup>[5]</sup>均为 B4 型经舟骨月骨周围脱位。临床表现为伤侧腕部肿胀,腕背侧鼻烟窝处有固定压痛点,腕关节活动障碍,部分患者手指麻木、刺痛。其中 17 例采用手法整复、石膏外固定治疗(保守组),26 例采用手术复位(手术组)。保守组男 10 例,女 7 例,年龄 19~54 岁。手术组男 15 例,女 11 例,年龄 23~51 岁。两组患者性别、年龄等基线资料比较差异无统计学意义( $P>0.05$ ),具有可比性(见表 1)。

表 1 两组经舟状骨骨折月骨周围脱位患者术前一般资料比较

Tab.1 Comparison of general data of patients with scaphoid fracture and perilunar dislocation between two groups

组别	例数	性别(例)		年龄( $\bar{x}\pm s$ ,岁)	病程( $\bar{x}\pm s$ ,h)
		男	女		
保守组	17	10	7	34.6±8.9	2.824±2.77
手术组	26	15	11	37.1±8.4	2.135±2.26
检验值	-	$\chi^2=0.005$		$t=1.327$	$t=1.605$
P 值	-	0.94363		>0.05	>0.05

#### 1.2 治疗方法

患者于伤后 30 min~2 h 内就诊,经手正斜位 X 线片、腕关节 CT(33 例)确诊为经舟状骨骨折月骨周围背侧脱位(左侧 12 例,右侧 31 例)。

保守组予 2%利多卡因局部麻醉后行手法整复、拇指背伸管形石膏外固定。(1)整复月骨周围背侧脱位:患者仰卧,患侧屈肘 90°,前臂旋后。一名助手一手握患者拇指,另一手握其余 4 指,将腕关节逐渐牵引、背伸;另一名助手握患者前臂作对抗牵引。术者用两手握患者腕部,用 4 指将患腕向掌侧端提,使桡骨和月骨间隙增宽并维持片刻。与此同时用两拇指触探并按捺脱位月骨的凹面,助手协同在牵引下逐渐屈腕,使其复位。(2)整复舟状骨骨折:患肢前臂轻度旋前,术者站立于患者尺侧,一手握住患者腕部,另一手拇指置于患者腕背鼻烟窝处,其余 4 指握住患者拇指,作对抗牵引。术者拇指向患者掌侧、尺侧方向按压移位的远端舟状骨块,使之复位。手法整复后,术者仍维持牵引,助手进行石膏包扎。患肢处“握

杯位”,石膏绷带包扎范围为前臂至拇指指间关节,其余手部包扎至掌指关节。石膏即将固化时在患者鼻烟窝处轻轻按压塑形,待石膏固化后逐渐松开牵引。复位情况主要依据 X 线片、CT,证实舟状骨骨折断端取得满意对位、对线,月状骨脱位得到纠正(侧位片观察到月骨凹状关节面已与桡腕关节面基本平行且处于同一纵轴)。嘱患侧肢体举高,高于心脏水平,并观察手指肿胀情况。肿胀较重者给予甘露醇、速尿脱水治疗 2~3 d。

手术组患者同样于明确诊断后先进行局麻下手法整复,纠正月骨脱位,石膏托临时固定。随即入院,完善术前检查,于伤后 1~3 d 择期手术治疗。采用臂丛神经阻滞麻醉,经腕舟骨背侧切口切开复位,空心螺钉内固定。

#### 1.3 术后处理

保守组在手法复位、第 1 次石膏固定后 5~7 d 复诊,通过 X 线片、CT 观察舟状骨骨折断端之间对位、对线有无明显改变,以及月状骨与周围腕骨之间位置关系,观察是否有再次脱位的表现。检查石膏的松紧度,因肿胀消退而松动的石膏应予以及时更换。更换石膏后,须即刻再次拍片,以确保更换石膏过程中未发生移位。初次复诊后,4~5 周再次复诊。复查 X 线片、CT。此时可将石膏管型更改为轻便的腕关节支具,部分限制腕关节活动,在支具保护下适当进行手指活动。1~2 周后拆除支具,逐渐行腕关节屈伸、旋转、桡偏、尺偏等功能锻炼。手术组于术后 2~3 周拆线,并开始进行功能锻炼。

#### 1.4 观察项目与方法

复查腕部功能及摄 X 线片、CT,观察记录骨折愈合情况、有无舟状骨缺血性坏死表现,腕关节功能恢复情况,是否发生移位、舟状骨骨质密度有无异常改变等。根据随访期内临床症状、影像学资料评判是否发生骨折不愈合、舟状骨缺血性坏死、创伤性关节炎等并发症。

#### 1.5 疗效评价方法

末次随访时采用 Cooney 腕关节功能评分<sup>[6]</sup>,包括疼痛、功能、活动度、握力 4 个项目:疼痛,无疼痛为 25 分,偶尔轻度疼痛为 20 分,中度疼痛但尚可忍受为 15 分,无法忍受的重度疼痛为 0 分;功能,恢复到伤前状况为 25 分,轻度受限并影响工作为 20 分,明显受限不能正常工作为 15 分,丧失劳动能力为 0 分;活动度(指腕关节屈伸弧度), $\geq 120^\circ$ 为 25 分,91°~119°为 15 分,61°~90°为 10 分,31°~60°为 5 分,30°以下为 0 分;握力,达健侧握力 100%为 25 分,75%~99%为 15 分,50%~74%为 10 分,25%~49%为 5 分,0%~24%为 0 分。

### 1.6 统计学处理

通过 SPSS 19.0 软件进行统计学处理,两组患者年龄、病程、Cooney 评分等采用配对 *t* 检验进行比较,两组性别分布差异通过  $\chi^2$  检验进行比较;以  $P < 0.05$  表明差异具有统计学意义。

## 2 结果

### 2.1 观察随访结果

43 例患者术后均获随访,时间 36~60 (45.00±8.72)个月。随访期间对两组患者进行 X 线片、CT 复查,结果显示两组患者骨折复位后均未发生移位,舟状骨骨质密度均无异常改变。有 4 例患者出现舟状骨缺血性坏死的影像学表现,但均无疼痛症状,其中保守组 4 例;手术组 0 例。保守组舟状骨缺血坏死发生率明显高于手术组 ( $\chi^2=4.24, P < 0.05$ )。

所有患者在受伤后早期得到及时复位及固定,复位后腕管综合征、正中神经损伤、骨性关节炎、骨不连等并发症发生率差异均无统计学意义 ( $P > 0.05$ ),见表 2。

表 2 两组经舟状骨骨折月骨周围脱位患者围术期并发症比较(例)

Tab.2 Comparison of perioperative complications of patients with scaphoid fracture and perilunar dislocation between two groups(case)

组别	例数	腕管综合征	骨性关节炎	正中神经损伤	骨不连
保守组	17	1	2	0	2
手术组	26	2	2	1	1
$\chi^2$ 值	-	0.15	0.01	0.001	0.15
<i>P</i> 值	-	>0.05	>0.05	>0.05	>0.05

### 2.2 Cooney 腕关节功能评分

两组末次随访 Cooney 腕关节功能评分结果见表 3,末次随访时两组患者 Cooney 腕关节功能评分差异无统计学意义。典型病例见图 1。

## 3 讨论

### 3.1 经舟状骨骨折月骨周围脱位的诊断技巧

腕骨结构形成复杂重叠,X 线片是二维影像,易漏诊、误诊。正常腕关节正位片各腕骨间隙清晰,能

够较好的显露舟状骨的外形、观察透亮线及骨皮质的连续性,便于发现舟状骨骨折。但对于月骨周围脱位,需要熟悉腕关节侧位 X 线片结构特点:桡骨的腕关节面、月骨的桡骨面、头月关节面 3 个弧形面,在正常情况下基本平行,形成 3 道横行的 C 形影,习惯将为“3C 征”。而月骨周围脱位时,头月关节对应关节丢失,月骨面发生翻转,致使“3C 征”不整,上述的 3 个弧形面之间的平行关系错乱。CT 通过横切面逐层扫描,能发现隐秘、无移位的舟状骨骨折,诊断价值更优于 X 线片。在侧位 X 线片明确观察到存在月骨周围脱位的情况下,即便正位片未观察到明显的舟状骨骨折线,笔者建议也应进行 CT 扫描,防止漏诊。同时,进行 CT 扫描也有助于更好的判断舟状骨骨折块的移位方向,以及骨折的粉碎程度,对于治疗、复位效果具有指导意义。

### 3.2 经舟状骨骨折月骨周围脱位的治疗方法

腕舟状骨骨折的治疗方法主要有手法整复加石膏外固定的保守治疗和手术治疗。其中手术治疗分为:切开复位,经皮固定,内窥镜辅助复位内固定,采用的治疗方法与其 Herbert-Fisher 分型密切相关<sup>[7-8]</sup>。近年来有学者认为:对没有特殊要求的未移位稳定骨折可采用 Colles 管型石膏固定,对不稳定和有移位的骨折则偏向切开复位内固定<sup>[9]</sup>。但根据笔者的临床经验以及调查表明,对不稳定的舟骨 B4 型(Herbert-Fisher 分型)骨折应用手法复位也能达到与手术复位相同的疗效。但在治疗时应注意治疗的要点,以减少并发症发生的概率。

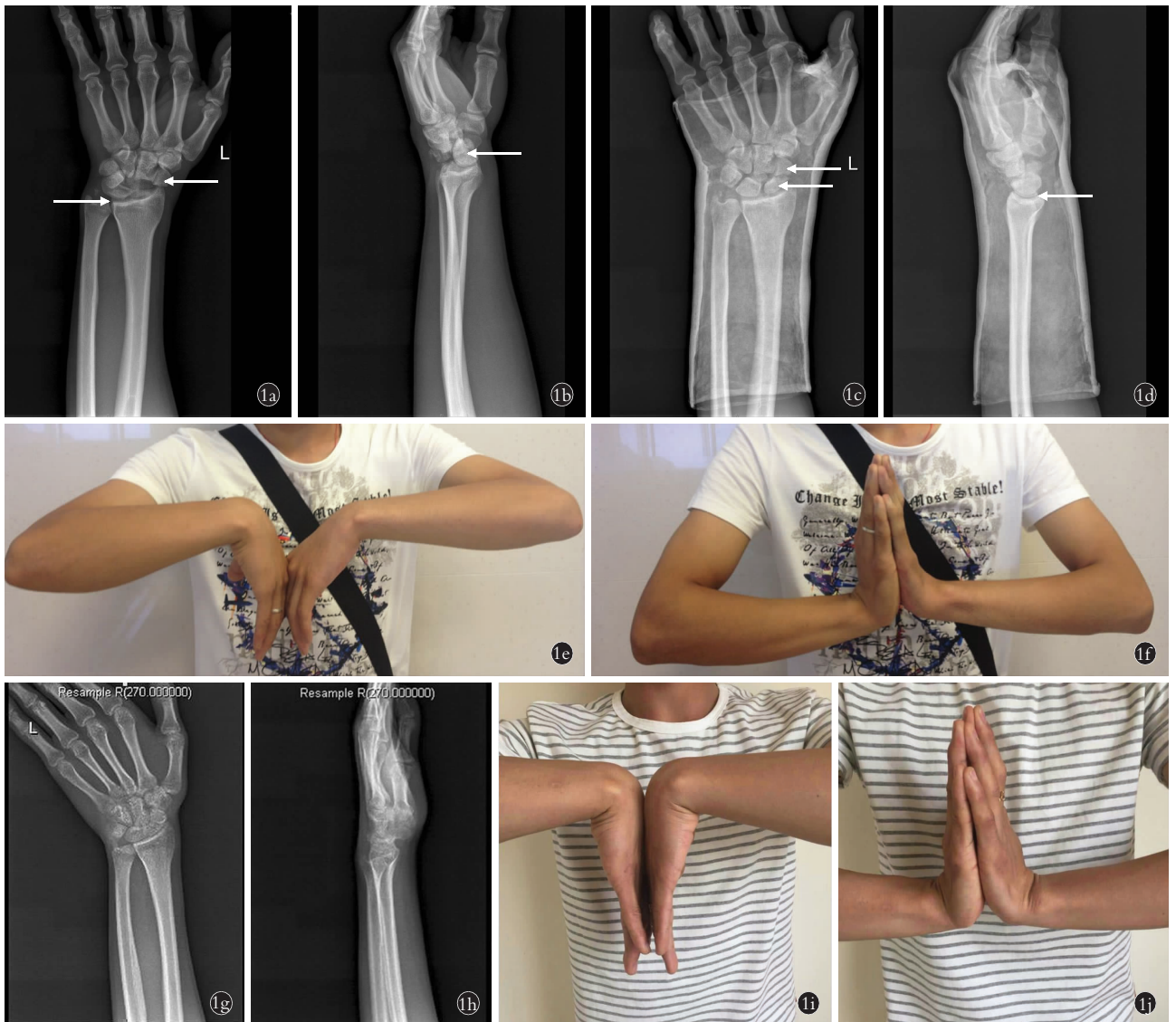
### 3.3 手法整复、石膏外固定的治疗要点及优势

当月骨脱位伴舟状骨骨折时,在整复顺序上宜先恢复月骨周围大致解剖关系,再对舟状骨骨折进行整复。复位满意后行石膏固定。纠正月骨脱位是复位治疗的关键,成功的要点包括:足够力度、足够时间的背伸牵引,准确定位月骨,以及助手恰当的屈掌配合。笔者总结如下:(1)维持足够时间的恰当牵引。牵引力度、时间不够,是阻碍复位的最主要原因。对于急性损伤、肿胀程度较轻者,可予以局部麻醉,在疼痛减轻的状态下牵引更加有利于复位操作。(2)在恰当的牵引下肌肉对抗渐渐松弛,桡月关节间隙增

表 3 两组经舟状骨骨折月骨周围脱位患者末次随访 Cooney 功能评分比较( $\bar{x} \pm s$ ,分)

Tab.3 Comparison of Cooney function score at the last follow-up of two groups of patients( $\bar{x} \pm s$ , score)

组别	例数	疼痛	功能	活动度	握力	总分
保守组	17	22.41±1.43	23.18±2.07	21.65±1.52	21.29±1.77	88.53±4.24
手术组	26	22.91±1.88	23.03±1.71	22.52±2.01	21.12±1.56	89.58±4.59
<i>t</i> 值	-	0.378	0.149	0.511	0.744	0.455
<i>P</i> 值	-	>0.05	>0.05	>0.05	>0.05	>0.05



**图 1** 患者,男,19岁,踢足球摔倒致左腕部受伤 **1a.** 就诊时腕关节正位 X 线片示左侧舟状骨骨折为两个主要骨折块,分别向桡侧(右白色箭头)、尺侧(左白色箭头)分离移位,断端错位明显 **1b.** 腕关节侧位 X 线片示桡骨的腕关节面、月骨的腕关节面影、头月关节面影三者之间正常的“3C 征”完全错乱;头月关节面翻转向掌侧(白色箭头) **1c.** 伤后约 1.5 h 接受手法复位、石膏固定后正位 X 线片示舟状骨骨折已达满意复位。上白箭头所示对应的是 1a 中的舟状骨桡侧骨折块,下白箭头所示对应的是 1a 中的舟状骨尺侧骨折块 **1d.** 伤后约 1.5 h 接受手法复位、石膏固定后侧位 X 线片示桡骨的腕关节面影、月骨的腕关节面影、头月关节面影恢复大致平行的“3C 征”,头月关节面归位 **1e,1f.** 术后 3 个月腕部功能照片示患侧(左侧)腕关节屈曲、背伸功能较健侧轻微下降,无明显畸形、肿胀、疼痛 **1g.** 伤后 1 年复查正位 X 线片示舟状骨骨折折线已模糊不清,各腕骨骨质密度降低,关节间隙略变狭窄,呈现骨质疏松表现 **1h.** 伤后 1 年复查侧位 X 线片示桡腕关节、头月关节间隙均模糊不清,有创伤性关节炎的影像学表现(但无临床表现) **1i,1j.** 伤后 5 年随访时腕部功能照片示患侧(左侧)腕关节屈曲、背伸功能较健侧比较基本正常,无明显畸形、疼痛,Cooney 评分为 97 分

**Fig.1** A 19-year-old male patient with left wrist injury caused by falling during a football game **1a.** AP X-ray after injury showed left scaphoid fractured into two parts, with significant displacement, separately towards radial side (right white arrow) and ulnar side (left white arrow) **1b.** Lateral X-ray after injury showed the 'three-C sign' for the articular surface of radius, perilunate, and capitatum was in disorder. The articular surface of perilunate and capitatum overturned towards palmaris (white arrow) **1c.** The patient underwent manual reduction and external fixation by gypsum plaster at 1.5 hours after injury. AP X-ray showed scaphoid had got satisfactory reduction. Fragment indicated by superior white arrow had been the radial fragment and inferior white arrow the ulnar fragment in Fig1a **1d.** Lateral X-ray showed the 'three-C sign' for the articular surface of radius, perilunate, and capitatum had gone back into normal **1e,1f.** Functional condition at 3 months after treatment showed both flexion and extension range of motion was declined mildly compared with offside, but without significant deformity, swelling or pain **1g.** AP X-ray at 1 year after injury showed the fracture line of scaphoid had been obscure, and density of carpus had declined. Joint space had been narrowed and osteoporosis appeared **1h.** Lateral X-ray showed the joint space of radius and capus, perilunate and capitatum became obscure, and traumatic arthritis appeared radiologically but without clinical symptoms **1i,1j.** Functional condition at 5 years after treatment showed both flexion and extension range of motion recovered to normal compared with offside, without significant deformity and pain (Cooney score was 97)

宽,此时用拇指在腕掌侧舟状骨体表投影附近进行触探,常能够扪及异常突起的月骨,用指腹小心感觉月骨凹面,对准其中心按捺复位。(3)在按捺月骨复位时需有足够牵引力使桡骨与头骨关节间隙张开,使得月骨易于归位于头、桡之间。若月骨十分难于复位,不可过于急切、粗暴,应注意牵引的力度、方向,及维持牵引的时间。

在舟状骨骨折的复位过程中,笔者的体会是,借助 CT 扫描指导复位及判断复位成功与否是一个很好的方法,对于确保整个治疗过程的顺利具有明确意义。为确保可靠外固定,管形石膏为最佳选择。合并月骨周围脱位的舟状骨骨折者腕部韧带常伴有损伤和松弛,形成薄弱点。因此,在石膏固定时需注意在腕背侧鼻烟窝处适当按压塑形,以提供足够的保护,防止舟状骨复位丢失。由于消肿和一定程度上的肌肉萎缩,石膏会有松动,遂须及时更换石膏以维持固定的稳定性,一般 1~4 周后更换石膏。石膏固定的时间宜控制在 6~8 周,过久的石膏固定,易导致关节功能僵硬。根据本回顾性分析结果,只要抓住治疗要点,B4 型骨折也可采用保守治疗,且短期效果不差于手术复位。保守治疗的优势在于无需切开发节囊,创伤小,不损伤韧带。且可避免由于手术操作而带来的舟状骨血供的破坏<sup>[10]</sup>。且可减轻患者的经济负担。

### 3.4 并发症分析

损伤早期的漏诊、误诊而延误复位时机,是造成急性并发症的主要原因。复位最佳时机在伤后 30 min~2 h,此时肢体肿胀尚轻,及时复位不仅对患者造成的痛苦较小,而且成功率较高。自伤后 6~8 h 开始至 1~2 d,逐渐达到肿胀的高峰期,复位的难度明显增高。肥胖、肢体强壮的患者,腕部损伤后局部软组织更易形成快速、严重的肿胀,不仅致使复位困难,且使得神经损伤的风险明显增高。远期并发症最常见为舟状骨缺血性坏死、骨折不愈合。根据本组随访情况,4 例出现舟状骨缺血性坏死的患者短期随访内均无明显不适,仅表现为手腕活动量较大后产生局部酸胀,并未对生活质量造成明显影响,亦未导致手术治疗。保守组 2 例发生舟状骨骨折不愈合者,仅 1 例最终行手术治疗。创伤性腕关节炎也是常见的远期并发症,发病机制主要系由于损伤后产生分离性腕关节不稳,引起腕关节塌陷、关节软骨破坏。故当前越来越多学者认为,因闭合复位治疗月骨周围损伤不能可靠地维持腕骨间的力线和解剖关系<sup>[2]</sup>,最终仍无法避免手术治疗<sup>[11]</sup>。本组病例随访结果显示,早期确诊、早期复位、能够达到满意复位的

患者,短期随访内疗效尚是满意的,而远期疗效情况尚有待进一步随访。

受伤后应尽可能早期进行手法整复、石膏外固定,对于能够达到满意复位的舟状骨骨折合并月骨周围脱位者,治疗效果与手术治疗相比没有劣势,短期随访疗效良好。保守治疗的关键点为:尽可能早期复位并维持复位,可靠的固定,以及适时、恰当的功能锻炼。

### 参考文献

- [1] Sawardeker PJ, Kindt KE, Baratz ME. Fracture-dislocations of the carpus: perilunate injury [J]. *Orthop Clin North Am*, 2013, 44(1): 93-106.
- [2] Melne CP Jr, Murphy MS, Raskin KB. Perilunate injuries. Repair by dual dorsal and volar approaches [J]. *Hand Clin*, 2000, 16(3): 439-448.
- [3] 梅国华, 范存义, 柴益民, 等. 复位内固定联合腕骨间韧带修补治疗急性经舟状骨或月骨周围脱位 [J]. *中华手外科杂志*, 2010, 26(3): 175-178.  
MEI GH, FAN CY, CHAI YM, et al. Open reduction and internal fixation combined with intercarpal ligament repair for the treatment of acute perilunate transscaphoid fracture dislocations or perilunate dislocations [J]. *Zhonghua Shou Wai Ke Za Zhi*, 2010, 26(3): 175-178. Chinese.
- [4] Kim JP, Lee JS, Park MJ. Arthroscopic reduction and percutaneous fixation of perilunate dislocations and fracture-dislocations [J]. *Arthroscopy*, 2012, 28(2): 196-203.
- [5] Herbert TJ, Fisher WE. Management of the fractured scaphoid using a new bone screw [J]. *J Bone Joint Surg Br*, 1984, 66(1): 114-123.
- [6] Cooney WP, Bussey R, Dobyns JH, et al. Difficult wrist fractures. Perilunate fracture-dislocations of the wrist [J]. *Clin Orthop Relat Res*, 1987, (214): 136-147.
- [7] Alshryda S, Shah A, Odak S, et al. A cute fractures of the scaphoid bone: Systematic review and meta-analysis [J]. *Surgeon*, 2012, 10(4): 218-229.
- [8] Vinnars B, Pietreanu M, Bodedstedt A, et al. Nonoperative compared with operative treatment of acute scaphoid fractures. A randomized clinical trial [J]. *J Bone Joint Surg Am*, 2008, 90(6): 1176-1185.
- [9] 高伟阳. 腕舟状骨骨折治疗方法的选择 [J]. *中国骨伤*, 2014, 27(3): 179-182.  
GAO WY. Choice for treatment of scaphoid fractures of wrist [J]. *Zhongguo Gu Shang/China J Orthop Trauma*, 2014, 27(3): 179-182. Chinese.
- [10] 洪加源, 康两期, 丁真奇, 等. 逆行可吸收拉力螺钉内固定治疗腕舟骨骨折 [J]. *中国骨伤*, 2009, 22(11): 822-823.  
HONG JY, KANG LQ, DING ZQ, et al. Application of absorbable screw in treatment of scaphoid fracture by retrograde internal fixation [J]. *Zhongguo Gu Shang/China J Orthop Trauma*, 2009, 22(11): 822-823. Chinese with abstract in English.
- [11] Kailu L, Zhou X, Fuguo H. Chronic perilunate dislocations treated with open reduction and internal fixation: results of medium-term follow-up [J]. *Int Orthop*, 2010, 34(8): 1315-1320.

(收稿日期: 2018-02-20 本文编辑: 王玉蔓)