

· 病例报告 ·

膝关节多韧带损伤术后假性血管瘤并发动静脉瘘 1 例

徐丁¹, 季烈峰¹, 朱江¹, 谢越峰²

(1. 绍兴市上虞人民医院骨科, 浙江 上虞 312300; 2. 绍兴市上虞人民医院血管外科, 浙江 上虞 312300)

关键词 膝关节; 韧带; 创伤和损伤

DOI: 10.3969/j.issn.1003-0034.2017.11.018

Popliteal pseudoaneurysm and arteriovenous fistula after multiple ligament injuries of knee joint: a case report XU

Ding*, Ji Lie-feng, ZHU Jiang, and XIE Yue-feng. * Department of Orthopaedics, Shangyu People's Hospital, Shangyu 312300, Zhejiang, China

KEYWORDS Knee joint; Ligament; Wounds and injuries

Zhongguo Gu Shang/China J Orthop Trauma, 2017, 30(11): 1055-1058 www.zggszz.com

患者,男,57岁,半年前因车祸外伤在我院住院治疗,入院后对患者进行了详细的检查。查体:左膝关节肿胀明显,压痛阳性,前后抽屉试验阳性,外侧方应力试验阳性,肢端感觉血供良好。X线片、CT及入院第3天的MRI显示:左膝前后交叉韧带损伤,左膝外侧副韧带损伤,左胫骨平台骨折,左腓骨小头骨折(图1a,1b,1c,1d,1e)。入院后第5天进行了膝关节周围的血管B超检查并复查MRI,结果显示腘动脉、腘静脉通畅,没有损伤迹象(图1f,1g)。经过消肿止痛等对症支持治疗后,于入院后第8天在硬麻下行关节镜下左膝前后交叉韧带重建术(自体肌腱)加左膝外侧副韧带修补术。

术中患者取平卧位,左膝关节间隙水平髌韧带两侧各取0.8cm左右创口直达关节腔,依次检查膝关节腔,镜下见前后交叉韧带断裂。清理增生滑膜和交叉韧带残端后,于双侧胫骨上段内侧做4cm左右切口,暴露半腱肌和股薄肌肌腱,并用取腱器获取后套入钢板备用。在后交叉韧带胫骨止点处用55°定位器定位下打入1枚导针,用胫骨钻扩胫骨隧道。再置入后壁定位器,先用导针定位,再用股骨钻扩骨隧道约35mm。导针引入备用的自体韧带,将钢板扣入股骨后被动活动膝关节,使肌腱维持一定张力,胫骨隧道处于25mm螺钉固定。处理前交叉韧带,于前交叉韧带胫骨止点处用45°定位器定位下打入1枚导针,胫骨钻扩开胫骨隧道。然后在后壁定位器帮助下定位并建立股骨侧隧道,引入自体肌腱,将钢板扣入

股骨后被动活动膝关节,使肌腱维持一定张力,胫骨隧道处于25mm螺钉固定。取左膝外侧约8cm切口,暴露外侧副韧带,修补并锚钉固定,术后予预防感染、止痛等对症支持治疗。

术后2d患者自诉膝关节周围疼痛不适,伴有左下肢肿胀。手术医生考虑为术后常见的不适反应,建议口服消炎镇痛药物治疗,并适当加强功能锻炼。术后3个月复查,患者相关症状未见明显减轻,复查B超及CT提示:左腘窝假性血管瘤并发动静脉瘘形成(图1h,1i)。患者入住血管外科行左腘动脉覆膜支架植入加球囊扩张术治疗(图1j,1k,1l),血管瘤位于膝关节偏上端,与胫骨隧道的方向重叠一致(1m,1n,1o,1p)。局麻后右腹股沟处穿刺插入5F鞘,泥鳅导丝引导下插管造影见左腘动静脉瘘形成,瘘口直径约为0.5cm。泥鳅导丝到达左胫腓干,椎动脉导管跟进,交换超硬导丝,翻山置入8F长鞘达股浅中段水平,顺利置入1枚VIBAN覆膜支架,头端定位于瘘口下2cm,近端覆盖瘘口。再次造影见动静脉短路继续存在,再次置入1枚覆膜支架,双支架瘘口处重叠约2.5cm。继续造影见多处内漏存在,重叠处于波科8mm×80mm后扩2次,远端支架予波科7mm×80mm后扩,近端支架上缘予波科10mm×80mm后扩,再次造影见动脉血流通畅,小腿3支显影良好,瘘口完全封闭,内漏消失。术后患者疼痛及下肢肿胀情况明显好转。

讨论

血管损伤是膝关节手术后一个公认但又较为罕见的并发症,特别是在关节镜下前后交叉韧带重建手术中。关节镜下膝关节手术被认为是并发症发生

率较低的安全手术^[1]。与这种手术相关的血管损伤非常罕见, 占所有并发症的比例<1%^[2]。仅有少数血栓形成、栓塞等血管并发症报道^[3-11]。本病例报道的

目的是通过这样 1 例不寻常的关节镜手术患者, 总结相关经验, 避免这种并发症的再次发生。

查阅相关文献发现关节镜下交叉韧带重建手术

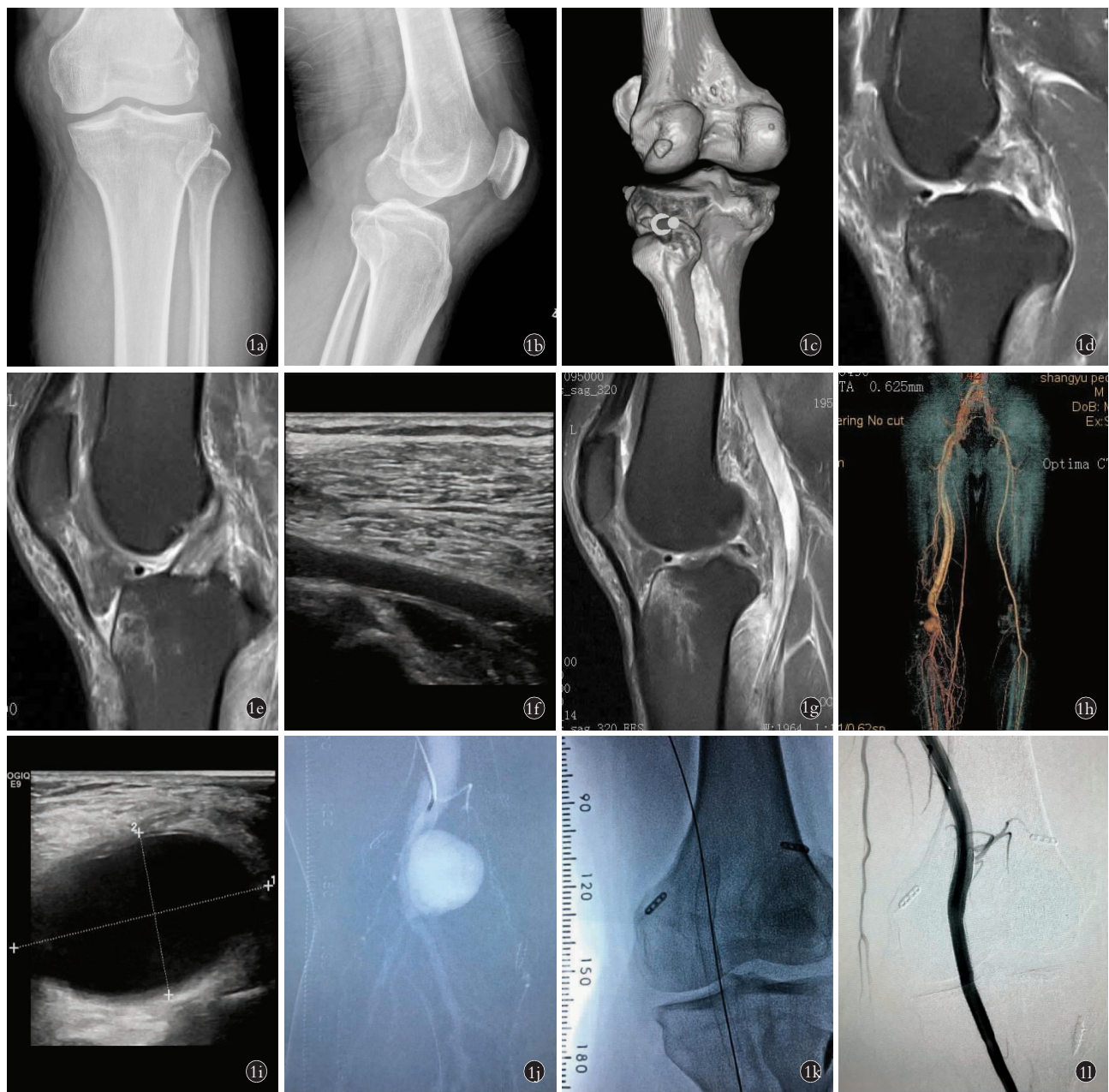


图 1 患者,男,57 岁,膝关节多韧带损伤术后假性血管瘤并发动静脉瘘 1a,1b. 术前正侧位 X 线片显示左腓骨小头骨折 1c. 术前 CT 显示左胫骨平台骨折、左腓骨小头骨折 1d,1e. 术前 MRI 显示左膝前后交叉韧带损伤 1f,1g. 术前 B 超与 MRI 显示腘窝动静脉血流通畅,血管壁未见明显损伤 1h. 术后 3 个月 CT 显示假性血管瘤并发动静脉瘘形成 1i. 术后 3 个月 B 超显示假性血管瘤,大小约 4.7 cm×3.0 cm 1j. 透视下可清楚地发现大小约为 3 cm×4 cm 的假性血管瘤 1k. 2 枚血管支架植入,并使其尽量紧贴血管壁 1l. 动静脉瘘口关闭,血管血流通畅

Fig.1 Male, 57-year-old, popliteal pseudoaneurysm and arteriovenous fistula after multiple ligament injuries of knee joint 1a, 1b. Preoperative AP and lateral X-ray films showed the left fibula head fracture 1c. Preoperative CT showed the left tibial plateau fractures and fibula head fracture 1d, 1e. Preoperative MRI showed anterior and posterior cruciate ligament injury 1f, 1g. Preoperative ultrasonography and MRI showed blood flow of popliteal fossa was very smooth, no obvious damage to the vessel wall 1h. CT of 3 months after operation showed pseudoaneurysm and arteriovenous fistula were formed, resulted in the expansion of the femoral vein of the lower limb (left) 1i. Ultrasound of 3 months after operation showed a 4.7 cm×3.0 cm pseudoaneurysm 1j. Arteriovenous fistula with 0.5 cm diameter and about 3 cm×4 cm popliteal pseudoaneurysm could be clearly seen by the angiography 1k. 2 VIABAN stents were implanted by guiding with the guide wire. Import the dilator to make the stents more consistent with the vessel wall 1l. Arteriovenous fistula was completely closed, and arterial blood flow was unobstructed

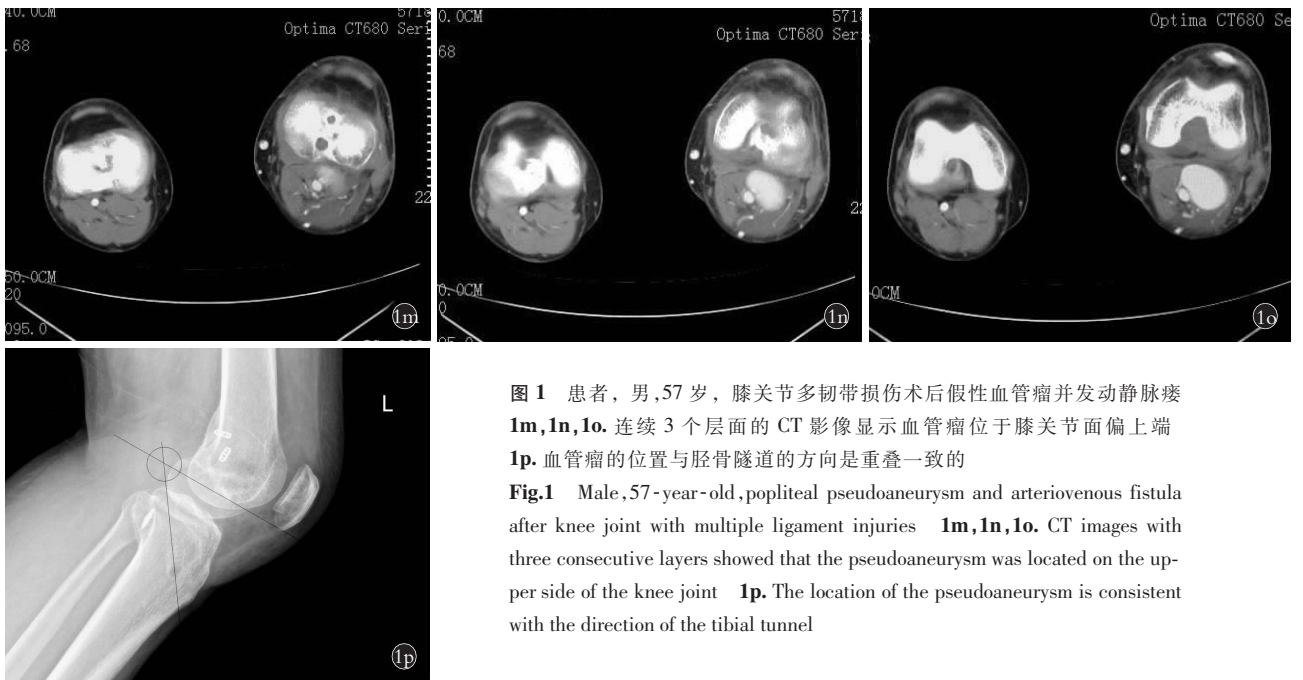


图 1 患者,男,57 岁,膝关节多韧带损伤术后假性血管瘤并发动静脉瘘 **1m,1n,1o**。连续 3 个层面的 CT 影像显示血管瘤位于膝关节面偏上端 **1p**。血管瘤的位置与胫骨隧道的方向是重叠一致的
Fig.1 Male,57-year-old,popliteal pseudoaneurysm and arteriovenous fistula after knee joint with multiple ligament injuries **1m,1n,1o**. CT images with three consecutive layers showed that the pseudoaneurysm was located on the upper side of the knee joint **1p**. The location of the pseudoaneurysm is consistent with the direction of the tibial tunnel

后发生假性血管瘤及动静脉瘘的情况非常罕见。到现在为止,在国外杂志见过 2 例报道,最近 1 例发表于 2012 年^[12],提到固定韧带的螺钉是 BTB 移植物,其血管损伤的确切机制尚不清楚,认为股骨钻孔和体积较大的螺钉可能是引起直接血管损伤和随后动静脉瘘形成的原因之一。近年来随着技术的进步,那些用来固定的植入物已经发展成了纽扣钢板,整个手术的过程变得简单而迅速,相关血管的损伤概率也越来越小。

对本例患者,术前进行了详细的血管检查,结果未发现明显的血管损伤,所以外伤导致血管损伤的可能性基本上被排除,除非是出现迟发性的血管损伤。笔者查阅国内外的相关数据库,尚无膝关节周围迟发性血管损伤的报道。最大的可能就是手术导致血管损伤,由于患者同时进行了前后交叉韧带重建,这导致很难推算出具体哪个操作导致了假性血管瘤及动静脉瘘的发生。

有文献报道腘血管与胫骨平台后方皮质的平均距离 8 mm^[13-14]。Eriksson 等^[14]用多普勒超声检查测量腘血管束至胫骨平台的距离为 $(7.00 \pm 2.71)\text{ mm}$ 。由此可见,腘血管束的位置在胫骨平台的水平面是非常靠近平台骨皮质的,从实际解剖结构上看是与后关节囊及胫骨后方皮质紧密相贴的。有文献指出^[15],此处存在 1 个危险三角区域,是进行膝关节手术时极易损伤血管的高发地带。本例患者的手术过程中,在进行后交叉韧带胫骨隧道的处理时手术部位较靠近胫骨平台后方血管损伤的高发区,故导致血管损伤的可能较大。从术后复查的 CT 血管造影

也可以发现,血管瘤的位置位于膝关节面水平偏上端,是与胫骨隧道建立时导针的引导方向重叠一致的。如果导针的位置、方向及深度有一定的偏差,很容易造成腘动静脉损伤。血管壁受损破裂形成血管壁外血肿,随时间推移血肿机化,周边形成纤维素性囊壁,即假性血管瘤形成。而当动静脉同时受损伤,形成动静脉交通,血流动力学发生短路现象,即动静脉瘘形成。从临床表现来看,这种损伤导致的血管破裂口不大,一般不能造成远端血液供血障碍,但会有一些症状,如下肢肿胀、疼痛等。综合以上分析,笔者认为本例患者后交叉韧带在建立胫骨隧道时损伤血管的可能性最大,手术操作时需特别注意。

总之,血管损伤是膝关节手术非常罕见的并发症。但是作为手术医生,对于经历过膝关节镜手术的患者始终应该考虑到这种可能性的存在。术中操作时需特别注意控制导针及钻头的深度和方向,术后如果患者有腘窝区疼痛症状和无法解释的肿胀,应及时考虑到血管损伤的存在。为了减少前后交叉韧带重建手术中血管并发症的发生,笔者建议术中严格规范手术操作,尽量避免一些高风险的动作,特别是在建立后交叉韧带胫骨隧道时。

参考文献

[1] Hagino T, Ochiai S, Watanabe Y, et al. Complications after arthroscopic knee surgery[J]. Arch Orthop Trauma Surg, 2014, 134(11): 1561-1564.
[2] Sadat U, Naik J, Verma P, et al. Endovascular management of pseudoaneurysms following lower limb orthopedic surgery[J]. Am J Orthop (Belle Mead NJ), 2008, 37(5): E99-E102.
[3] Aldridge JM 3rd, Weaver JP, Mallon WJ. Avulsion of the middle

genicular artery;a previously unreported complication of anterior cruciate ligament repair. A case report[J]. Am J Sports Med,2002, 30(5):748-750.

[4] Janssen RP,Sala HA. Embolism of the popliteal artery after anterior cruciate ligament reconstruction:a case report and literature review [J]. Knee Surg Sports Traumatol Arthrosc,2007,15(12):1449-1451.

[5] Evans JD,de Boer MT,Mayor P,et al. Pseudoaneurysm of the medial inferior genicular artery following anterior cruciate ligament reconstruction[J]. Ann R Coll Surg Engl,2000,82(3):182-184.

[6] Janssen RP,Scheltinga MR,Sala HA. Pseudoaneurysm of the popliteal artery after anterior cruciate ligament reconstruction with bicortical tibial screw fixation[J]. Arthroscopy,2004,20(1):E4-6.

[7] Furie E,Yerys P,Cutcliffe D,et al. Risk factors for arthroscopic popliteal artery laceration[J]. Arthroscopy,1995,11(3):324-327.

[8] Spalding TJ,Botsford DJ,Ford M,et al. Popliteal artery compression:a complication of Gore-Tex anterior cruciate ligament reconstruction[J]. J Bone Joint Surg Br,1996,78(1):151-152.

[9] Uzümcügil O,Dogan A,Yalcinkaya M,et al. Clinical importance of femoral and tibial tunnel localizations in arthroscopic anterior cruciate ligament reconstruction [J]. Eklem Hastalik Cerrahisi,2009,20(1):25-31.

[10] Karadag D,Kaya A,Ucar F. Diagnostic value of anterior cruciate ligament-tibial medial plateau angle in anterior cruciate ligament tears[J]. Eklem Hastalik Cerrahisi,2010,21(2):68-72.

[11] Ozenci MA,Ozean H,Soyuncu Y,et al. Evaluation of relationship between the femoral intercondylar notch angle and anterior cruciate ligament rupture by computerized tomography[J]. Eklem Hastalik Cerrahisi,2004,15:195-199.

[12] Keeci B,Küük L,Bicer EK,et al. Traumatic arteriovenous fistula formation after misplaced femoral tunnel in arthroscopic anterior cruciate ligament reconstruction [J]. Eklem Hastalik Cerrahisi,2012,23(2):117-120.

[13] 谢庆云,李晓华,孙久一,等. 国人全膝关节假体置换胫骨近端截骨面至胫血管距离的测量及意义[J]. 中国组织工程研究与临床康复,2007,11(29):5803-5805.

XIE QY,LI XH,SUN JY,et al. Measurement and significance of the distance from proximal tibia to popliteal vessels for total knee arthroplasty cross-section level of Chinese knees[J]. Zhongguo Zhi Zhi Gong Cheng Yan Jiu Yu Lin Chuang Kang Fu,2007,11(29):5803-5805. Chinese.

[14] Eriksson K,Bartlett J. Popliteal artery-tibial plateau relationship before and after total knee replacement;a prospective ultrasound study[J]. Knee Surg Sports Traumatol Arthrosc,2010,18(7):967-970.

[15] 黄钢勇,夏军,王思群,等. 全膝关节置换术中胫血管损伤的危险三角区域[J]. 中华骨科杂志,2014,34(4):411-416.

HUANG GY,XIA J,WANG SQ,et al. Anatomical dangerous triangle of popliteal vascular injury in total knee arthroplasty[J]. Zhonghua Gu Ke Za Zhi,2014,34(4):411-416. Chinese.

(收稿日期:2017-07-12 本文编辑:连智华)

·读者·作者·编者·

本刊关于参考文献著录的要求

按 GB/T 7714-2015《信息与文献 文后参考文献著录规则》采用顺序编码著录,依照其在文中出现的先后顺序用阿拉伯数字标出,并将序号置于方括号中,排列于文后。中文参考文献要求用英汉双语著录;用汉语拼音书写的人名,姓全大写,其名缩写,取每个汉字拼音的首字母;刊名用汉语拼音拼写。参考文献中的作者,1~3 名全部列出,3 名以上只列前 3 名,后加“等”。外文期刊名称用缩写,以 Index Medicus 中的格式为准。每条参考文献均须著录起止页。①期刊:[序号]作者.题名[J].刊名,年,卷(期):起止页码。②专著:[序号]著者.书名[M].版次.出版地:出版者,出版年:起止页码。③专著中析出文献:[序号]作者.题名[M]//编者.书名.版次.出版地:出版者,出版年:起止页码。

《中国骨伤》杂志社