

锁骨内固定术后再骨折二次手术的临床观察

徐红伟, 何晓君, 张中伟, 陈刚

(嘉兴市第二医院, 嘉兴学院附属第二医院, 浙江 嘉兴 314001)

【摘要】 目的:探讨二次手术内固定在锁骨骨折术后再骨折中的临床效果。方法:自 2010 年 3 月至 2016 年 3 月 9 例锁骨骨折术后再骨折(骨折愈合前钢板断裂以及钢板、螺钉拔出或者骨折愈合后取内固定后再骨折)患者,男 6 例,女 3 例;年龄 20~62 岁,平均 38.6 岁。外伤类型:运动损伤 3 例,交通伤 5 例,重物打伤 1 例。均为闭合性骨折,其中多发骨折 2 例。术前病程 2~9 d,平均 2.7 d。根据 OTA(Orthopaedic Trauma Association classification)分型,包含 2 例 O6-A1,1 例 O6-A2,1 例 O6-A3,2 例 O6-B1,2 例 O6-B2,1 例 O6-B3。其中近期 4 例采用 AO 钛制弹性髓内钉(TEN)手术治疗,早期的 5 例锁骨骨折术后内固定失败患者钢板螺钉内固定+植骨术。观察记录其骨折愈合时间、疼痛评分、肩关节功能评分。结果:术后所有患者切口 I 期愈合,无感染情况发生。9 例患者获随访,时间 14 个月,无失访。术后 12 个月内固定取出,无再骨折病例。肩关节功能 Constant 评分二次术后 4 周时 64~94 分;内固定取出后 4 周为 91~100 分。骨折愈合时间为 3~6 个月,平均 4.3 个月。患者疼痛 VAS 评分明显降低,疼痛均明显缓解。结论:钛弹性髓内钉(TEN)治疗锁骨内固定术后二次骨折患者可获得较好的临床效果,创伤小,骨折愈合良好,术后肩关节功能恢复好,但是需要注意合理选择患者。

【关键词】 锁骨骨折; 再骨折; 骨折固定术,内

DOI: 10.3969/j.issn.1003-0034.2017.10.012

Clinical observation of the second operation for refracture after internal fixation of clavicle XU Hong-wei, HE Xiao-Jun, ZHANG Zhong-wei, and CHEN Gang. Department of Orthopaedics, No.2 Affiliated Hospital of Jiaxing University, Jiaxing, 314001, Zhejiang, China

ABSTRACT Objective: To evaluate the outcome of Titanium Elastic intramedullary nailing (TEN) for the treatment of refracture of clavicle. **Methods:** From March 2010 to March 2016, 9 cases of clavicle fracture, postoperative re-fracture (plate broken before fracture healing, plate and screw pull out or refracture after fracture union and internal fixation removal) included 6 males and 3 females with a mean age of 38.6 years old ranging from 20 to 62 years old; 3 cases were sports injury, 5 cases were traffic injury, 1 case was severe injury. All cases were closed fractures, and 2 cases were multiple fractures. According to OTA (Orthopaedic Trauma Association classification), 2 cases were O6-A1, 1 case was O6-A2, 1 case was O6-A3, 2 cases were O6-B1, 2 cases were O6-B2, and 1 case was O6-B3. Among them, 4 cases were treated with AO titanium elastic intramedullary nail (TEN), and 5 cases of early internal fixation failure of clavicle fracture were treated with plate and screw internal fixation plus bone graft. The time of bone union, VAS score and Constant Shoulder Score were observed and recorded. **Results:** All incisions healed at stage I without infection. All 9 patients were followed up for a period of 14 months. All patients' implants were removed at 12 months after the second operation without refractures. The Constant score of shoulder joint was from 64 to 94 at 4 weeks after the second operation, 91 to 100 at 4 weeks after implants removal. The average bone healing time was 4.3 months from 3 to 6 months. The pain VAS score decreased significantly and the pain was relieved significantly. **Conclusion:** Titanium elastic intramedullary nail (TEN) for the treatment of clavicle fracture after internal fixation of refracture patients can be achieved better outcomes, less trauma, good fracture healing, good postoperative recovery of shoulder joint function, but need to pay attention to the reasonable selection of patients.

KEYWORDS Clavicle fracture; Re-fracture; Fracture fixation, internal

Zhongguo Gu Shang/China J Orthop Trauma, 2017, 30(10):940-945 www.zggszz.com

锁骨骨折占成人骨折的 2.6%~5%,其中 80%累及锁骨干中 1/3,保守治疗多能获得良好效果^[1-4]。有

移位的锁骨中 1/3 骨折,保守治疗的骨折不愈合率平均 5%,最高可达 15%^[5];锁骨的短缩和成角畸形影响外观,如短缩超过 1~2 cm,可能会影响肩关节功能^[6]。因此,对于此类患者可考虑手术治疗。同时随着患者尤其是年轻女性患者对美观、功能的要求越来越高,目前锁骨骨折采取手术治疗的患者也越

通讯作者:张中伟 E-mail:13738261390@139.com

Corresponding author:ZHANG Zhong-wei E-mail:13738261390@139.com

来越多,由于手术技术以及内固定材料等差异,目前锁骨骨折术后出现并发症的情况也比较多见,尤其是锁骨远端骨折采用钢板螺钉内固定术后出现内固定周围骨折或者锁骨内固定拆除后短期内再骨折的临床也不少见^[7]。对于此种情况,传统的治疗方法是悬吊制动保守治疗或者二次手术钢板内固定取出更换更长的钢板内固定加自体髂骨植骨治疗。随着髓内钉技术的广泛开展,笔者采用钛弹性髓内钉(TEN)来治疗部分锁骨骨折术后再骨折患者,获得较满意的治疗效果,现报告如下。

1 临床资料

2010年3月至2016年3月,收住院并行手术治疗的锁骨骨折共有312例,9例出现术后内固定失败,失败率2.88%,其中男6例,女3例;年龄20~62岁,平均38.6岁。外伤类型:运动损伤3例,交通伤5例,重物打伤1例。均为闭合性骨折,其中多发骨折2例。术前病程2~9d,平均2.7d。内固定失败方式:锁骨中段骨折术后钢板断裂4例,锁骨中段骨折术后内固定松动、螺钉钢板拔出2例,锁骨骨折术后内固定取出后短期内再骨折3例,均为闭合骨折。早期的5例(2例钢板断裂,2例内固定松动螺钉拔出,1例取内固定后再骨折)采用常规的内固定取出、更换长钢板内固定+取自体髂骨植骨治疗。后期(2014年3月以后)的4例采取内固定取出,钛制髓内钉(TEN, Synthes, 瑞士)内固定术,未植骨。根据OTA(Orthopaedic Trauma Association classification)分型^[8],包含2例06-A1,1例06-A2,1例06-A3,2例06-B1,2例06-B2,1例06-B3。

2 治疗方法

2.1 TEN手术技术

患者全麻或颈臂丛阻滞麻醉,沙滩椅位,患肢置于躯干旁边。先沿原手术切口部分或者全部切开,有内固定的先显露内固定以及锁骨骨折端,清理骨折端的骨痂、硬化骨质、软组织卡压,必要时打通髓腔。无内固定的病例可选择闭合复位,若闭合复位失败则可小切口显露。然后将C形臂X线机放置于患侧,在透视下于锁骨胸骨端稍偏内做0.5cm切口,分离软组织,于前侧皮质中间偏下处(此处多有突起的骨嵴)用电钻与皮质呈30°左右向髓腔方向钻孔约2cm并感觉到明显的突破感,钻头直径较预计使用的髓内钉粗0.2~0.4mm。将髓内钉安装于Jacob夹后置入锁骨近段髓腔,髓内钉的直径根据髓腔的宽度选择,一般是2.0~3.0mm。骨折复位技术:先透视下将髓内钉插入直至头端到近段骨折端并穿出髓腔后退回部分,然后将骨折端复位(开放患者直视下钳夹复位,闭合复位患者布巾钳手法复位),将髓内钉

插入骨折远端髓腔。确定髓内钉是否位于锁骨髓腔内可旋转C形臂X线机多方向透视(至少90°方向上3个体位);开放患者也可推动骨折端,若骨折端进一步移位,说明髓内钉未正确的穿入髓腔。然后在C形臂X线机透视下将髓内钉继续旋转插入直至锁骨肩峰端内侧,髓内钉头部需朝向前下方,以防从背侧穿出皮质,髓内钉尾部不予弯折留5~8mm剪断。所有病例均未植骨。

2.2 钢板植骨内固定手术技术

麻醉成功后,原手术切口切开,显露失败内固定以及骨折端,清理骨折端瘢痕以及骨痂,选用比原钢板长2~4孔的钢板错开原固定孔固定(确实难以错开原钉孔的,钢板予以放置在锁骨前侧),骨折端清理硬化的骨质以及瘢痕后取自体髂骨植骨,将小骨条捆扎于骨折端边缘,骨折端处理后可嵌入少量松质骨。

3 结果

3.1 一般随访结果

再骨折的判定是骨折愈合前内置物发生松动、断裂,导致骨折端再移位或者取内固定后1个月内再发骨折。所有病例发生内固定失效时间在初次术后2~4个月内,4例钢板断裂,2例螺钉拔出,3例取内固定再骨折。术后予肩肘吊带悬吊保护2~3周,6周内限制肩关节活动(不能持重,外展和屈曲不能超过90°),以限制锁骨的旋转预防骨折端移位。术后4周复查X线片,然后每月随访,随访观察至内固定拔除后2个月。9例患者均随访至术后14个月,患者骨折端无压痛叩痛,无反常活动,X线片见骨折端模糊伴连续性骨性骨痂形成,则判断为骨折临床愈合,本组骨折愈合时间3~6个月,平均4.3个月(表1)。所有患者术后12个月取出内固定,未发生锁骨再骨折。采用VAS评分系统评判疼痛情况,结果见表1,9例患者VAS评分均有改善,疼痛均明显缓解。

3.2 功能评分

评定患者二次术后4周、取内固定后4周的肩关节Constant-Murley^[9]评分,该评分满分为100分,分别由疼痛(15分)、功能活动(20分)、肩关节活动度(40分)、肌力(25分)4个子量表组成,分数越高表示肩关节功能越好,本组患者二次术后4周时评分64~94分;内固定取出后4周后91~100分。见表2。典型病例见图1。

4 讨论

4.1 锁骨钢板内固定术后再骨折原因

大部分锁骨骨折术后出现钢板断裂或者螺钉内固定松动的根本原因在于骨折不愈合^[10]。骨折不愈合与很多因素相关:(1)高能量损伤,导致骨折移位

表 1 锁骨骨折术后再骨折 9 例患者二次内固定后锁骨骨折愈合时间及二次手术前后 VAS 评分

Tab.1 Healing time of 9 patients after the 2nd internal fixation and VAS score before and after the 2nd internal fixation

病例	性别	年龄 (岁)	骨折愈合时间 (月)	VAS 评分(分)	
				术前	术后 3 d
1	男	38	4	4	2
2	男	28	3	5	3
3	男	34	4	6	3
4	女	31	3	5	2
5	男	20	5	6	4
6	男	35	4	5	3
7	男	62	6	6	4
8	女	47	5	5	4
9	女	52	5	5	3

明显或粉碎性骨折,软组织损伤较重,局部血液循环破坏严重,加之不适当的手术方法和操作,术中对骨膜及周围软组织剥离过多致骨折端缺血,导致骨不愈;(2)内固定不牢固,或者过于牢固。骨折愈合需要骨折端适量的微刺激,而微刺激的来源在于骨折端适度的微动。对于锁骨骨折的初次治疗,不建议使用锁定钢板,重建钢板是最好的选择。术后出现内固定螺钉松动、钢板拔出的患者以老年患者为主,均存在一定程度的骨质疏松,从而造成骨质对螺钉的把持力下降,易造成内固定松动,螺钉以及钢板的拔出。对于骨质疏松患者,一般认为锁定钢板是较好的选择。同时由于笔者身处乡村,外伤患者大部分为农民,很多患者术后不遵医嘱门诊复查以及避免剧烈活动,部分患者术后 2 个月即行重体力劳动,部分患者内固定失败是由于再次外伤,由于各种原因,患者

再次就诊时一般也会谎称无外伤史。

4.2 内固定失败后的处理

骨折术后内固定失败,多数需手术干预。对于锁骨骨折术后不愈合的处理,大部分学者意见统一:植骨+必要时更换内固定^[11]。但是对于内固定早期失败的处理,目前报道较少,意见也不尽一致^[12]。对于术后短期内(一般术后 3~4 个月)出现内固定失败或者去除内固定后再骨折,不考虑萎缩性骨不连所致内固定失败,可通过更改内固定重新固定的方式获得骨折愈合。而由于骨不连所致的内固定失败或者再骨折,单纯内固定难以达到有效的治疗,一般需要坚强内固定加上大量的自体骨植骨方能达到骨折愈合。查阅国内外文献,对于两者较为模糊,一般都采用相同的治疗方法:内固定取出,更换更长的内固定,必要时自体骨植骨。由于更换长钢板,必然导致手术创伤增大,同时过度的暴露骨折端、过度的破坏血供,对骨折愈合会进一步造成影响。因此,随着手术技术的提高,新材料新技术的实施,笔者对锁骨术后内固定早期失败以及内固定去除后再骨折的患者改变手术方式,达到了较满意的效果。从笔者实施的 4 例病例的临床结果看,其术后骨折愈合率相对较高,疼痛缓解明确,术后肩关节功能恢复快且好,但是需要注意选择合适的患者,明确因为骨不连所致的内固定失败,不是此法的适应症。笔者选择的 4 例病例,术前排除感染以及萎缩性骨不连导致的内固定失败。

4.3 是否需要植骨

对于早期的内固定失败,尤其是术后 2~4 个月之内的,若影像学检查无明显骨折端硬化、吸收,处于各种原因,如患者拒绝植骨、异体骨植骨的不可靠性等,可考虑不植骨。笔者选择的采用 TEN 固定的 4 例患者(1 例钢板断裂,3 例取内固定后短期再骨

表 2 锁骨内固定术后再骨折患者二次术后 4 周和取内固定后 4 周肩关节功能 Constant 评分

Tab.2 Constant Shoulder Score of 9 patients at 4 weeks after the 2nd internal fixation and at 4 weeks after implants removal

病例	性别	年龄 (岁)	术后 4 周(分)					内固定取出后 4 周(分)				
			疼痛	功能活动	肩关节活动度	肌力	总分	疼痛	功能活动	肩关节活动度	肌力	总分
1	男	38	15	18	36	25	94	15	20	40	25	100
2	男	28	15	16	32	20	83	15	20	40	20	95
3	男	34	10	16	36	25	87	15	20	38	25	98
4	女	31	10	18	36	20	84	15	20	40	20	95
5	男	20	10	16	32	20	78	15	16	36	25	92
6	男	35	10	14	32	20	76	15	20	40	25	100
7	男	62	5	14	30	15	64	10	16	40	25	91
8	女	47	10	16	36	20	82	15	20	40	25	100
9	女	52	5	16	30	20	71	10	20	36	25	91

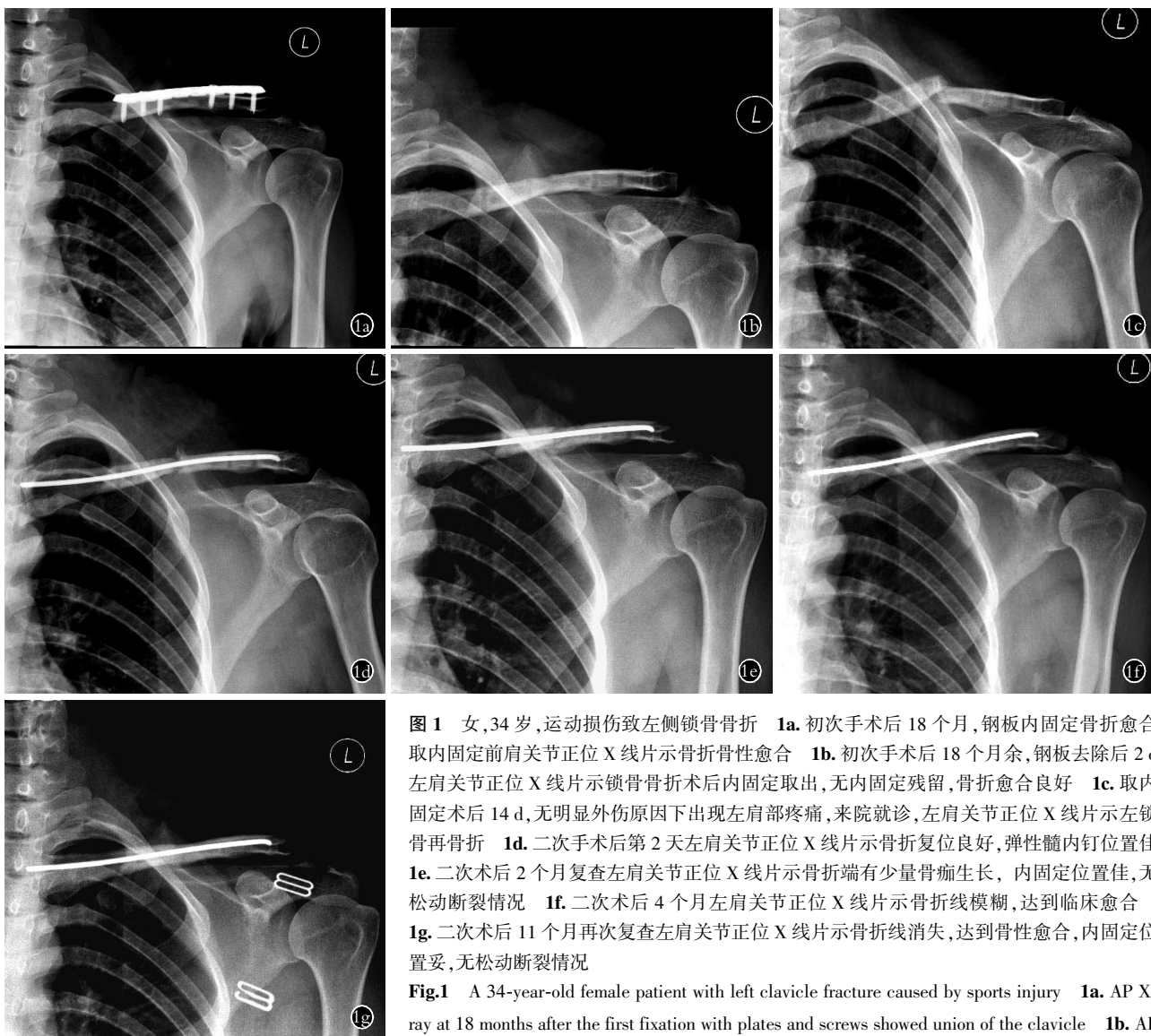


图 1 女, 34 岁, 运动损伤致左侧锁骨骨折 1a. 初次手术后 18 个月, 钢板内固定骨折愈合 1b. 初次手术后 18 个月余, 钢板去除后 2 d 左肩关节正位 X 线片示锁骨骨折术后内固定取出, 无内固定残留, 骨折愈合良好 1c. 取内固定术后 14 d, 无明显外伤原因下出现左肩部疼痛, 来院就诊, 左肩关节正位 X 线片示左锁骨再骨折 1d. 二次手术后第 2 天左肩关节正位 X 线片示骨折复位良好, 弹性髓内钉位置佳 1e. 二次术后 2 个月复查左肩关节正位 X 线片示骨折端有少量骨痂生长, 内固定位置佳, 无松动断裂情况 1f. 二次术后 4 个月左肩关节正位 X 线片示骨折线模糊, 达到临床愈合 1g. 二次术后 11 个月再次复查左肩关节正位 X 线片示骨折线消失, 达到骨性愈合, 内固定位置妥, 无松动断裂情况

Fig.1 A 34-year-old female patient with left clavicle fracture caused by sports injury 1a. AP X-ray at 18 months after the first fixation with plates and screws showed union of the clavicle 1b. AP X-ray at 2 days after all internal fixation removal showed union of clavicle without residual and bony

union of clavicle 1c. AP X-ray at 14 days after internal fixation removal showed refracture of left clavicle without injury history 1d. Left shoulder AP X-ray on the second day after TEN fixation showed well placed TEN and good reduction 1e. Left shoulder AP X-ray at 2 months after the second operation showed some callus growth around the fracture end, the TEN internal fixation was well placed without loosen or broken 1f. Left shoulder AP X-ray at 4 months after the second operation showed clinical healing of clavicle and fracture line disappeared 1g. Left shoulder AP X-ray at 11 months after the second operation showed bony union of clavicle refracture, well placed implant without loosen or broken of TEN

折), 由于骨折端无明显的硬化, 无明显骨吸收, 无萎缩性骨不连征象, 出于笔者不想对骨折端血供进一步破坏, 尽可能的减少对骨折端血供的扰动, 因此没有植骨。取内固定的 2 例患者, 均是采取了闭合复位弹性钉内固定的方式。钢板断裂的患者, 也尽可能的小切口, 小剥离, 仅取出了断裂的钢板, 然后予以 TEN 固定。本组 4 例患者未植骨达到很好的骨性愈合, 与文献报道的钢板植骨组相比, 骨折愈合时间无明显差异, 说明其手术效果优良。与本院其他钢板植骨内固定相比, 其骨折愈合的时间也无明显差异。但是对于初次术后 4 个月以上再出现内固定失败或者

再骨折的患者, 若骨折端骨痂不明显或者髓腔闭塞, 骨折线较术后明显增大者, 考虑存在骨折不愈合或者延迟愈合的可能, 则必须植骨, 植骨首先考虑自体髂骨。自体骨不但能桥接骨折端。起到“骨传导”的作用, 还能提供骨质形成所需的成骨细胞和成骨因子, 起到“骨诱导”的作用。植骨方式是骨折端予以合理的处置后捆绑小骨条, 适当的填塞少量松质骨泥于骨折缝隙中更佳。笔者入选的 TEN 固定的病例未植骨, 与病例的选择有很大的关系: 3 例是锁骨骨折愈合后内固定取出后短期内再骨折, 可以将之以新鲜锁骨骨折对待, 因此无需植骨。另外 1 例是锁骨术后

2 个月,骨折端明显模糊,有较多骨痂生长,然后患者遭遇外伤导致锁骨连带钢板再骨折,鉴于患者良好的骨折愈合情况,因此未采取植骨(术前谈话等告知可能出现骨折不愈合,需要再次手术植骨可能,患者处于各种原因的考虑,拒绝植骨)。

4.4 TEN 的临床应用

笔者自 2010 年 2 月开始对部分锁骨骨折患者实施闭合复位钛制弹性髓内钉(TEN)内固定手术治疗,临床效果以及患者满意度良好^[13]。手术微创,对骨折端血运破坏小,术后取内固定简单方便,同时没有去除钢板后的应力集中问题,易导致钉孔周围应力集中导致再骨折^[14]。结合 TEN 临床应用的优缺点,以及笔者实施的少数临床病例来看,笔者认为,此种治疗方式有以下优点:(1)对锁骨血运影响小。由于锁骨内固定失败,多数情况是由于骨折不愈合导致,而导致锁骨骨折术后不愈合的原因,很大原因是由于锁骨的供血受破坏严重。采取更换长钢板内固定,术后固定牢固度足够,但是由于手术切口的增大,骨膜的剥离,对骨折端血供又造成一定程度的破坏。而 TEN 固定,由于为髓内固定方式,必不可少的需要打通髓腔。除了取内固定时必要的有限剥离软组织,不需要进一步切开,对邻近的完好部分的骨膜以及软组织不造成破坏,从一定程度上保护了锁骨骨折愈合必须的血供。(2)微创。TEN 固定,对患者患肩的影响相对不大,TEN 术后 6 周患者肩关节 Constant 评分也较高,原因在于 TEN 固定对患者的创伤小,同时术后锁骨表面无异物残留,对皮肤软组织无刺激,因此术后肩关节功能恢复较快,尤其是对于消瘦的女性患者。(3)骨折愈合时间短。本组患者的骨折愈合时间均较短,与文献报道的常规的钢板固定相比,愈合时间也无明显增加。笔者估计其可能与 TEN 固定对骨折端血运影响较小有关,同时又打通了髓腔,虽然在使用髓内钉的过程中,对髓内血供也有一定的影响,由于髓内钉直径不大,其对血运的影响也不大。(4)二次手术取内固定简单。髓内钉患者在笔者单位,初次骨折使用的患者中,有 50%以上可以门诊局麻取,手术花费小,术后恢复快,患者满意度高。可有效降低人均费用。(5)取内固定术后发生再骨折的可能性小。普通钢板螺钉内固定,骨折愈合后需要手术取出内固定,术后残留多枚螺钉孔,在取内固定术后 1~3 个月,锁骨强度相对较低,钉孔周围应力集中。轻微的暴力即可能导致锁在钉孔周围再骨折。而 TEN 固定组取内固定后由于仅仅残留 1 个约直径 3~5 mm 的斜孔,不存在与锁骨长轴垂直的应力集中点,术后不易导致再骨折。(6)适用于老年骨质疏松患者。对于骨质疏松髌部骨折患者,髓内固

定是金标准。髓内中心性固定较髓外偏心固定的力学稳定性明显要好。这在针对股骨近端骨折的老年患者的治疗中广大学者已达成共识。

4.5 注意事项

TEN 在锁骨术后二次骨折的应用虽然具有上述这么多的优点,但是需要注意应用的适应证。其最佳适应证为:(1)锁骨初次骨折术后 3~4 个月非萎缩性骨不连引起的内固定失败,如外伤、内固定质量问题等出现的内固定失败情况。(2)内固定取出后短期内再骨折患者,治疗上可按锁骨初次骨折处理。另外需要注意几点:(1)锁骨远端骨折伴肩锁关节脱位的患者不适用。若再骨折时影像学检查提示肩锁关节处于脱位状态或者术中发现肩锁关节脱位,也无法使用 TEN 固定。即使需要,也需要特殊的方法固定肩锁关节。(2)萎缩性骨不连以及大段的锁骨骨缺损患者不适用。萎缩性骨不连,骨折端清理后必将导致较大的骨缺损。由于 TEN 为弹性固定,大段骨质缺损,即使用 TEN 穿糖葫芦样固定植骨块,由于弹性固定后骨折端活动度过大,骨折端不稳定,不利于骨痂形成以及骨折愈合。或者不植骨,骨折端直接复位固定,导致锁骨短缩,骨折端的剪切力大大增加,必将导致骨折不愈合再发生。(3)术后需要制动 4 周左右,避免患肩过度活动,4 周内患肩活动不超过 90°。(4)对于骨质疏松患者需要注意针对性的抗骨质疏松治疗。否则再坚强的内固定也会随着骨折的不愈合而失败。(5)由于 TEN 固定也需要切开显露骨折端,取出原有内固定,针对髓腔闭塞的需要通髓腔处理,因此可直接对髓腔的大小进行评估。术中尽可能选择较粗的 TEN,利于增加骨折固定的稳定性,减少术后再失败的可能。但是对于 >3.0 mm 的 TEN,其插钉难度大大增加,骨折端的剪切力也大大增加,对于维持骨折端的对位对线不良,需要慎重选择。

总之,TEN 在锁骨术后二次骨折以及术后短期内内固定失败患者的再次手术治疗中,取得了满意的效果。从很少的临床病例来看,与文献报道的常规的钢板内固定相比,具有不输于后者的临床效果,而其术后肩关节功能,骨折愈合时间等也较优良。但是受限于病例数较少,需要更多的临床病例来验证。

参考文献

- [1] 刘亚波. 锁骨骨折的治疗[J]. 中国骨伤, 2012, 25(4): 267-269. LIU YB. Therapy of clavicular fracture[J]. Zhongguo Gu Shang/China J Orthop Trauma, 2012, 25(4): 267-269. Chinese.
- [2] 王满宜. 锁骨骨折治疗现状[J]. 中国骨伤, 2008, 21(7): 487-489. WANG MY. Therapeutic status of clavicular fracture[J]. Zhongguo Gu Shang/China J Orthop Trauma, 2008, 21(7): 487-489. Chinese.
- [3] Smekal V, Attal R, Dallapozza ZC, et al. Elastic stable intramedullary nailing after corrective osteotomy of symptomatic malunited

- midshaft clavicular fractures[J]. Oper Orthop Traumatol, 2011, 23(5):375-384.
- [4] Donnelly TD, Macfarlane RJ, Nagy MT, et al. Fractures of the clavicle: an overview[J]. Open Orthop J, 2013, 7:329-333.
- [5] Robinson CM. Fractures of the clavicle in the adult. Epidemiology and classification[J]. J Bone Joint Surg Br, 1998, 80(3):476-484.
- [6] Hill JM, McGuire MH, Crosby LA. Closed treatment of displaced middle-third fractures of the clavicle gives poor results[J]. J Bone Joint Surg Br, 1997, 79(4):537-539.
- [7] 陶勇. 锁骨骨折术后内固定取出后再骨折原因分析[J]. 浙江创伤外科, 2012, 17(5):616-617.
- TAO Y. Analysis of the causes of fracture after removal of internal fixation of clavicle fracture[J]. Zhe Jiang Chuang Shang Wai Ke, 2012, 17(5):616-617. Chinese.
- [8] Marsh JL, Slongo TF, Agel J, et al. Fracture and dislocation classification compendium 2007; Orthopaedic Trauma Association classification, database and outcomes committee[J]. J Orthop Trauma, 2007, 21(10 Suppl):S1-133.
- [9] Constant CR, Murley AH. A clinical method of functional assessment of the shoulder[J]. Clin Orthop Relat Res, 1987, (214):160-164.
- [10] Robinson CM, Goudie EB, Murray IR, et al. Open reduction and plate fixation versus nonoperative treatment for displaced midshaft clavicular fractures: a multicenter, randomized, controlled trial[J]. J Bone Joint Surg Am, 2013, 95(17):1576-1584.
- [11] 卢海燕. 锁骨骨折内固定术后失败原因分析及对策[J]. 实用骨科杂志, 2010, 16(3):199-201.
- LU HY. Causes and countermeasures of failure after internal fixation of clavicular fracture[J]. Shi Yong Gu Ke Za Zhi, 2010, 16(3):199-201. Chinese.
- [12] 芦浩. 锁骨骨折术后内固定失败的手术治疗[J]. 北京大学学报, 2014, 46(5):43-48.
- LU H. Surgical treatment of failed internal fixation of clavicle fracture[J]. Bei Jing Da Xue Xue Bao, 2014, 46(5):43-48. Chinese.
- [13] 徐红伟. 钛弹性髓内钉治疗锁骨干骨折的临床应用[J]. 中国骨伤, 2015, 28(2):106-111.
- XU HW. AO Elastic nailing for the treatment of clavicle fractures [J]. Zhongguo Gu Shang/China J Orthop Trauma, 2015, 28(2):106-111. Chinese.
- [14] 杨阳. 非手术治疗锁骨中段骨折不愈合的风险因素分析[J]. 中国矫形外科杂志, 2015, 23(22):2067-2069.
- YANG Y. Risk factors analysis of non operative treatment of nonunion of clavicular fracture[J]. Zhongguo Jiao Xing Wai Ke Za Zhi, 2015, 23(22):2067-2069. Chinese.

(收稿日期:2017-07-20 本文编辑:王玉蔓)

·读者·作者·编者·

本刊关于一稿两投和一稿两用等现象的处理声明

文稿的一稿两投、一稿两用、抄袭、假署名、弄虚作假等现象属于科技领域的不正之风,我刊历来对此加以谴责和制止。为防止类似现象的发生,我刊一直严把投稿时的审核关,要求每篇文章必须经作者单位主管学术的机构审核,附单位推荐信(并注明资料属实、无一稿两投等事项)。希望引起广大作者的重视。为维护我刊的声誉和广大读者的利益,凡核实属于一稿两投和一稿两用等现象者,我刊将择期在杂志上提出批评,刊出其作者姓名和单位,并对该文的第一作者所撰写的一切文稿 2 年内拒绝在本刊发表,同时通知相关杂志。欢迎广大读者监督。

《中国骨伤》杂志社