

· 临床研究 ·

移位的耻骨下支骨折与骨盆后环损伤关系的临床观察

张梅刃, 蒋际钊

(广东省中医院珠海医院骨伤三科, 广东 珠海 519015)

【摘要】 目的: 探讨移位耻骨下支骨折和骨盆后环损伤之间关系。方法: 回顾性研究 2012 年 8 月至 2015 年 8 月就诊且有完整资料的 51 例耻骨支骨折患者, 男 27 例, 女 24 例; 年龄 9~90 岁, 平均(49.1±19.0)岁; 受伤到就诊时间从 0.3~48 h, 平均 10.1 h; Tile 骨盆骨折分型: A 型 28 例, B 型 17 例, C 型 6 例; 详细评估患者 X 线片和 CT 影像学资料, 明确是否合并骨盆后环损伤; 同时将耻骨支骨折分为耻骨下支移位组、耻骨下支无移位组、耻骨上支移位组和耻骨上支无移位组, 确定各组合并骨盆后环损伤比率并比较。结果: 26 例患者存在耻骨下支移位骨折, 均发现骨盆后环损伤; 20 例患者存在耻骨下支无移位骨折, 6 例(30%)合并骨盆后环损伤; 28 例患者存在耻骨上支移位骨折, 22 例(78.5%)合并骨盆后环损伤; 12 例患者存在耻骨上支无移位骨折, 5 例(41.6%)合并骨盆后环损伤; 合并骨盆后环损伤比率方面, 移位耻骨下支骨折组与无移位耻骨下支骨折组比较, 两组差异有统计学意义($P=0.028\ 8<0.05$); 与耻骨上支无移位骨折组和移位骨折组比较, 差异均无统计学意义($P=0.055\ 8>0.05$; $P=0.168\ 3>0.05$), 但合并骨盆后环损伤比率均明显高于两组(100% vs 41.6%, 78.5%)。结论: 移位的耻骨下支骨折合并出现骨盆后环损伤率最高, 往往提示骨盆后环损伤可能, 移位的耻骨下支骨折是骨盆后环损伤的间接证据。

【关键词】 骨盆; 耻骨下支; 骨盆后环; 骨折; 创伤和损伤

DOI: 10.3969/j.issn.1003-0034.2017.07.011

Clinical study on the relationship between the displaced fracture of the inferior ramus of pubis and the posterior pelvic ring injury ZHANG Mei-ren and JIANG Ji-zhao. Department of Orthopaedics, Zhuhai Hospital of Guangdong Province Hospital of TCM, Zhuhai 519015, Guangdong, China

ABSTRACT **Objective:** To investigate relation between displaced inferior ramus fractures and posterior pelvic ring injury. **Methods:** From August 2012 to August 2015, 51 patients of pubic ramus fractures with complete record were retrospective reviewed including 27 males and 24 females with an average age of (49.1±19.0) years old ranging from 9 to 90 years old. The time from injury to treatment ranged from 0.3 to 48 hours with an average of 10.1 hours. According to Tile classification of pelvic fractures, 28 cases were type A, 17 cases were type B, 6 cases were type C. Pelvic radiographs and computed tomography scans were detailed and evaluated for whether there were posterior pelvic ring injury, meanwhile pubic rami fractures were divided into 4 groups as follow: displaced inferior ramus fractures group, undisplaced inferior ramus fractures group, displaced superior ramus fractures group, undisplaced superior ramus fractures group; the incidence rate of association of posterior pelvic ring injury was determined and compared. **Results:** Twenty-six patients had displaced inferior ramus fractures, all of them (100%) were combined with posterior pelvic ring injury. Twenty patients had undisplaced inferior ramus fractures, 6 of them (30%) were combined with posterior pelvic ring injury. Twenty-eight patients had displaced superior ramus fractures, 22 of them (78.5%) were combined with posterior pelvic ring injury. Twelve patients had displaced superior ramus fractures, 5 of them (41.6%) were combined with posterior pelvic ring injury. Compared with undisplaced inferior ramus fractures group, there was statistic difference ($P=0.028\ 8<0.05$) on the incidence rate of posterior pelvic ring injury, there were no statistic difference ($P=0.055\ 8>0.05$; $P=0.168\ 3>0.05$) while compared with other undisplaced superior ramus fractures group and displaced superior ramus fractures group, but the incidence rate of association with posterior pelvic ring injury much higher than both of two groups (100% vs 41.6%, 78.5%). **Conclusion:** Displaced inferior pubic ramus fractures have the highest incidence rate of association with posterior pelvic ring injury, frequently prompted injury to the posterior pelvis. Displaced inferior ramus fractures were an indirect evidence of posterior pelvic injury.

KEYWORDS Pelvis; Inferior ramus of pubis; Posterior pelvic ring; Fractures; Wounds and injuries

Zhongguo Gu Shang/China J Orthop Trauma, 2017, 30(7): 638-642 www.zggszz.com

通讯作者: 张梅刃 E-mail: zhangmeiren@aliyun.com

Corresponding author: ZHANG Mei-ren E-mail: zhangmeiren@aliyun.com

骨盆前部损伤,尤其是耻骨支骨折,在创伤患者中并不少见,高龄合并骨质疏松的患者中更为多见。由于骨盆是环形的骨性结构,因此骨盆损伤时很少出现单独的前环或单独的后环损伤。对多数骨盆损伤的患者来说,骨盆环的多处损伤在临床中并不少见。Pennal 等^[1]最先报道了骨盆前部损伤往往伴随后部损伤的现象, Scheyerer 等^[2]描述了一系列有耻骨支骨折患者,发现 96.8% 在 CT 扫描发现后环损伤。为探讨耻骨下支骨折和骨盆后环损伤是否存在一定联系,本文对自 2012 年 8 月至 2015 年 8 月我院门急诊就诊耻骨支骨折患者资料进行系统回顾分析,现报告如下。

1 资料与方法

1.1 病例选择

诊断标准: 移位耻骨下支骨折的标准为可在骨盆正位片识别的耻骨下支骨折^[3]。并且把位于耻骨联合或耻骨干部位也归类为耻骨下支骨折,但耻骨下支根部因靠近髌臼并不归类为耻骨下支骨折。后环损伤是指: 骶骨经椎间孔骨折、韧带相关的撕脱骨折、骶骨侧块压缩骨折^[2]。本研究把骶骨骨折、骶髂关节移位或延伸到骶髂关节的髂骨骨折都定位为后环损伤。后环损伤需手术固定或 Tile C 型损伤中需优先固定患者被认为不稳定后环损伤。纳入标准: (1)符合上述诊断标准; (2)有完整病历资料及 X 线、CT 或 MRI 影像学资料,能准备评估移位耻骨下支骨折和骨盆后环损伤之间关系。排除标准: (1)病理性骨折; (2)耻骨联合分离脱位; (3)资料不全无法评估; (4)神志不清或精神异常不能听从或配合患者。

1.2 一般资料

最后纳入研究的有完整资料患者共 51 例,男 27 例,女 24 例;年龄 9~90 岁,平均(49.1±19.0)岁;受伤机制:平地跌伤 14 例,车祸伤 10 例,高处跌落伤 22 例,重物砸伤 4 例,受伤机制不详 1 例;受伤到就诊时间 0.3~48 h,平均(10.1±7.7) h。骨盆骨折按 Tile 分型:A 型 28 例,B 型 17 例,C 型 6 例。

1.3 研究方法

利用影像学 PACS 系统和门急诊病例系统收集 2012 年 8 月至 2015 年 8 月在本院门急诊室就诊治疗的耻骨支骨折患者一般资料和影像学资料,根据上述纳入标准和排除标准,共有 73 例耻骨支骨折患者就诊,排除 10 例只有单纯 X 线片和 12 例虽行 CT 检查,但 CT 扫描未能完全显示骨盆后环,因此无法准确评估,结果符合研究条件患者 51 例,并对这些患者临床资料和影像学资料进行回顾统计分析研究,并将患者分为耻骨下支移位、耻骨下支无移位、耻骨上支移位和耻骨上支无移位 4 组,通过对 X 线

及 CT 影像资料研究分析,按上述纳入标准和排除标准统计每一组骨折,是否合并骨盆后环损伤以及确定各组合并骨盆后环损伤比率并进行比较。

1.4 统计学处理

应用 SPSS 13.0 统计学软件,将移位耻骨下支骨折合并骨盆后环损伤发生率与无移位耻骨下支骨折、移位耻骨下支骨折、无移位耻骨上支骨折间比较,采用 Fisher 精确检验,以 $P < 0.05$ 有统计学意义。

2 结果

Tile A 型骨折 28 例行保守治疗;B 型 17 例,手术治疗 4 例,其余保守治疗;C 型 6 例,均行手术治疗。51 例患者中,35 例为耻骨上下支均骨折,11 例单纯耻骨下支骨折,4 例单纯耻骨上支移位骨折,1 例双侧耻骨上支移位骨折。典型病例见图 1-2。

35 例耻骨上下支均骨折患者中,有 18 例耻骨上下支均移位,且合并骨盆后环损伤;4 例耻骨下支移位而耻骨上支无移位,出现后环损伤;8 例耻骨上下支均无移位中,7 例无后环损伤,1 例出现后环损伤;5 例耻骨下支无移位但耻骨上支移位中,4 例后环损伤,1 例无后环损伤;11 例单纯耻骨下支骨折患者中,4 例耻骨下支移位骨折均出现骨盆后环损伤,7 例耻骨下支无移位骨折,6 例无后环损伤,1 例出现后环损伤;4 例单纯耻骨上支移位骨折和 1 例双侧耻骨上支移位骨折患者,均未出现后环损伤。

耻骨下支移位骨折 26 例均合并骨盆后环损伤;耻骨下支无移位骨折 20 例,6 例合并骨盆后环损伤;耻骨上支移位骨折 28 例(合并 18 例耻骨下支移位骨折),22 例合并骨盆后环损伤;耻骨上支无移位骨折 12 例,5 例合并骨盆后环损伤。

合并后环损伤发生率:耻骨下支移位骨折与耻骨下支无移位骨折比较($P=0.028\ 8 < 0.05$),差异有统计学意义;耻骨下支移位骨折与耻骨上支无移位骨折发生率比较($P=0.055\ 8 > 0.05$),差异无统计学意义;耻骨下支移位骨折与耻骨上支移位骨折发生率比较($P=0.168\ 3 > 0.05$),差异无统计学意义(表 1)。

统计学分析提示耻骨下支移位骨折组与耻骨下支无移位骨折组比较,合并骨盆后环损伤率更高,差异有统计学意义($P=0.028\ 8 < 0.05$);虽然与耻骨上支无移位骨折组比较,统计学分析耻骨下支移位骨折组与耻骨上支无移位骨折组比较($P=0.055\ 8 > 0.05$),耻骨下支移位骨折组与耻骨上支移位骨折组进行比较($P=0.168\ 3 > 0.05$),差异均无统计学意义,但发生率明显高于两组(上支移位组 78% 和上支无移位组 41.6%)。

3 讨论

“单纯”耻骨支骨折是否合并了后部结构的损

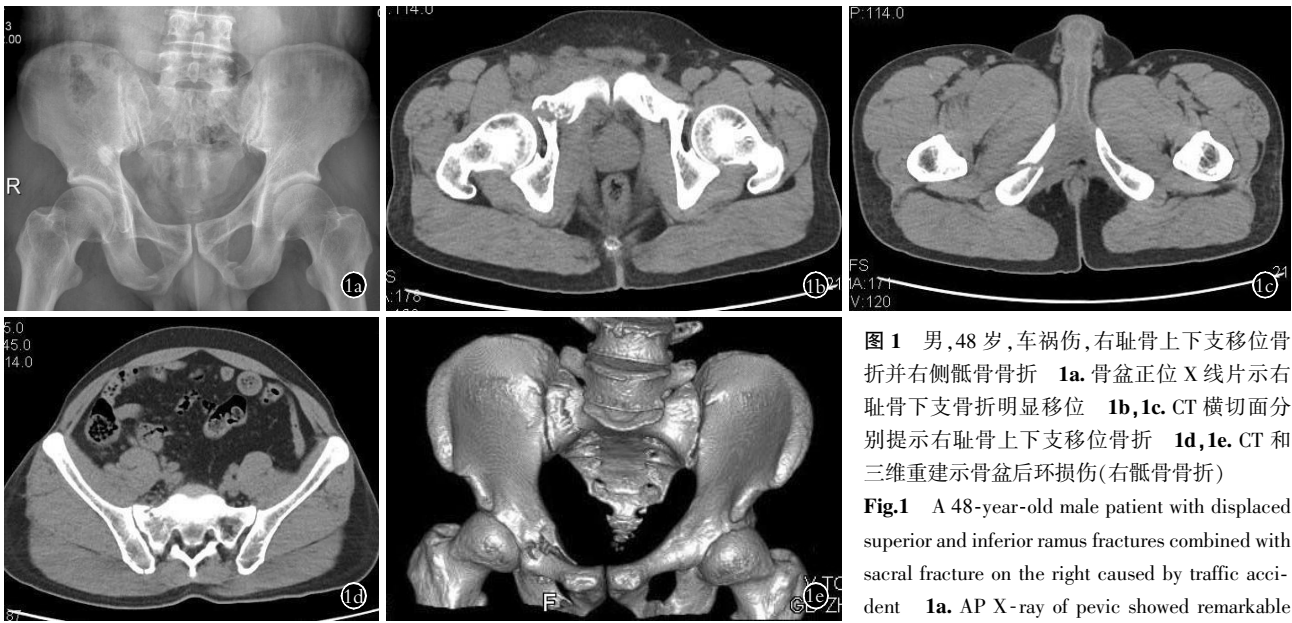


图 1 男,48 岁,车祸伤,右耻骨上下支移位骨折并右侧骶骨骨折 1a. 骨盆正位 X 线片示右耻骨下支骨折明显移位 1b,1c. CT 横切面分别提示右耻骨上下支移位骨折 1d,1e. CT 和三维重建示骨盆后环损伤(右骶骨骨折)

Fig.1 A 48-year-old male patient with displaced superior and inferior ramus fractures combined with sacral fracture on the right caused by traffic accident 1a. AP X-ray of pelvic showed remarkable displaced inferior ramus fractures 1b,1c. Horizontal plane of CT showed displaced superior and inferior ramus fractures 1d,1e. CT and three-dimensional reconstruction showed posterior pelvic ring injury (right side sacral fracture)

horizontal plane of CT showed displaced superior and inferior ramus fractures 1d,1e. CT and three-dimensional reconstruction showed posterior pelvic ring injury (right side sacral fracture)

表 1 耻骨上下支有无移位骨折与合并后环损伤发生率比较
Tab.1 Comparison of the incidence of combined ring injury of displaced fracture and the superior and inferior ramus of the pubis

耻骨骨折类型	例数	合并后环损伤例数	发生率(%)	P 值
下支移位	26	26	100.0	-
下支无移位*	20	6	30.0	0.0288
上支移位**	28	22	78.5	0.0558
上支无移位***	12	5	41.6	0.1683

注:与下支移位比较,*P=0.028 8<0.05;**P=0.055 8>0.05;***P=0.1683>0.05

Note:Compared with inferior ramus displacement, *P=0.028 8<0.05; **P=0.055 8>0.05; ***P=0.168 3>0.05

伤对诊疗措施的制定至关重要。因为合并骨盆后部结构损伤,多出现骨盆环的不稳定,骨盆环不稳是创伤后发病率和病死率的一个重要预测因素^[4-5]。因此确定在出现移位的耻骨下支骨折是否经常合并骨盆后环损伤和不稳定,对诊疗措施的制定至关重要。

3.1 损伤机制

骨盆环是一个生物力学结构精确的闭合几何环,一处受力常伴另外一处损伤。耻骨支骨折大多是侧方挤压造成的损伤,骨盆侧方挤压伤分为 3 型^[6]:(1) I 型:单侧前后损伤。侧方挤压暴力首先引起耻骨骨折,半骨盆继续内旋使骶骨前方骨折,而骶髂后韧带可保持完整。(2) II 型:对侧损伤型(桶柄型)。如果侧方挤压暴力伴有外旋力。产生耻骨联合分离或

耻骨上下支骨折合并对侧骶髂后复合体损伤,骶髂后复合体常嵌插,并伴有后韧带损伤,半骨盆向中上移位,下肢呈内旋短缩位。(3) III 型:双侧耻骨上下支骨折。侧方挤压暴力使单侧或双侧耻骨上下支骨折伴耻骨联合分离,产生所谓骑跨伤或蝶样骨折,可伴有骶骨、骶髂关节或髂骨后部骨折,伴后部韧带损伤形成不稳定骨折。因此侧方挤压伤损伤机制表明不管是哪一类型,耻骨支骨折均合并骨盆后环损伤,因此移位耻骨支骨折可提示骨盆后环损伤。

3.2 移位耻骨下支骨折与骨盆后环损伤之间关系

Scheyerer 等^[2]发现有移位耻骨下支骨折的骨盆创伤,不管是否合并移位或无移位的耻骨上支骨折,均合并有骨盆后环的损伤。并强调移位的耻骨下支骨折作为骨盆后环不稳定的标记。并发现耻骨联合旁耻骨下支骨折比耻骨下支干骨折更能作为耻骨后环损伤标志。而 Courtney 等^[3]进行了一项回顾性研究耻骨下支移位骨折伴发骨盆后环骨折率。结果显示 93 例耻骨下支骨折患者中 63 例(68%)发现存在骨盆后环损伤,其中 60%为不稳定型骨盆环损伤,有耻骨上支骨折、双侧耻骨下支患者发生骨盆后环骨折率更高;单侧移位耻骨下支骨折累及耻骨联合时骨盆后环骨折率更高。Schindler 等^[7]研究也提示超过 80%耻骨支骨折患者合并有骶骨骨折。

本文研究结果提示在耻骨下支骨折合并耻骨上支骨折 35 例患者中,如果耻骨下支骨折出现移位(22 例),不论是合并耻骨上支骨折移位(18 例)或者合并耻骨上支骨折无移位(4 例),均出现骨盆后环

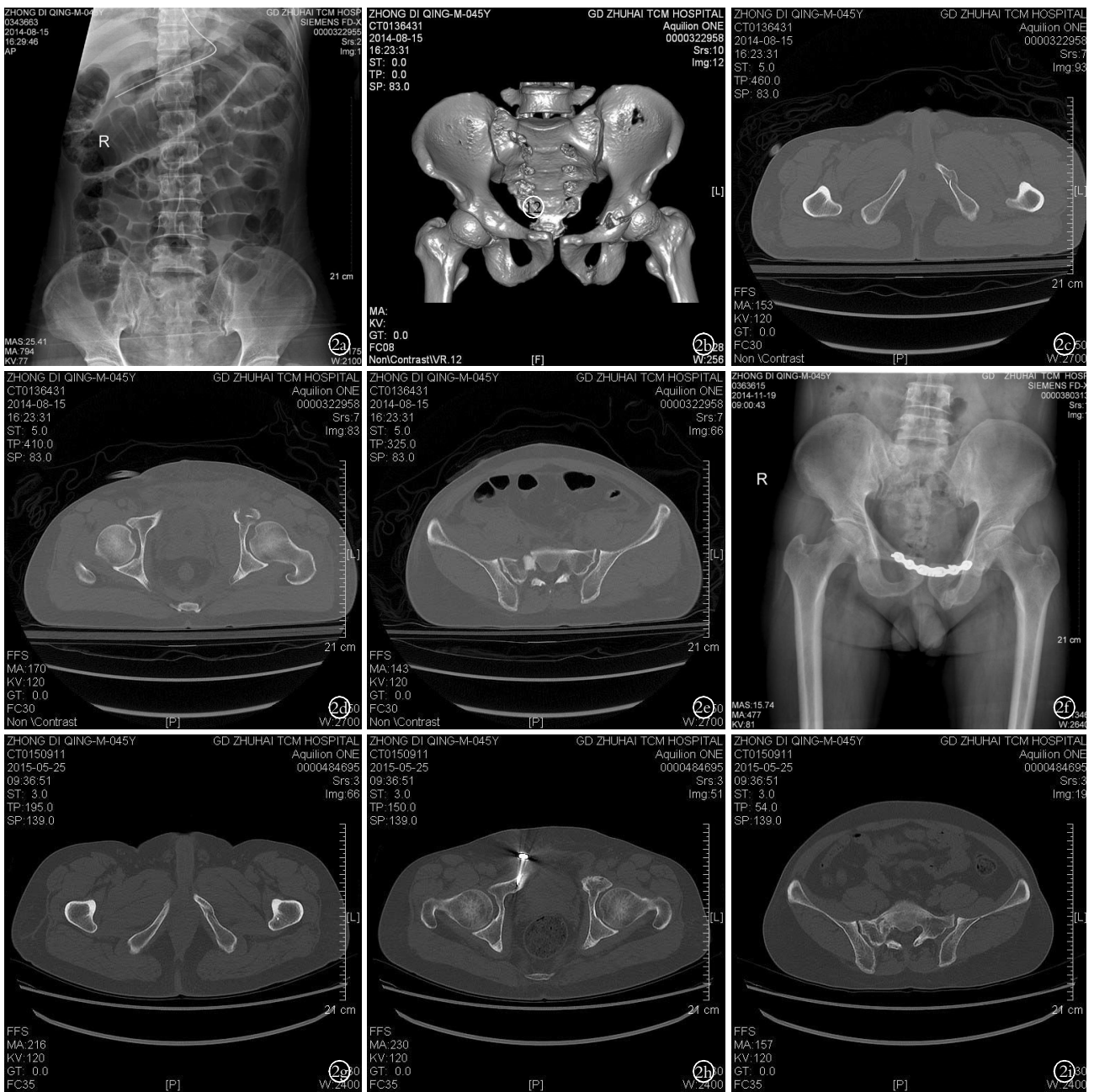


图 2 女, 45 岁, 车祸伤, 左耻骨上、下支移位骨折并右侧骶骨骨折 2a. 骶髂关节正位片未见右骶骨骨折 2b, 2c, 2d, 2e. CT 提示左耻骨上、下支移位骨折及骨盆后环损伤(右骶骨骨折) 2f. 术后 3 个月 X 线片示左耻骨下支骨折骨痂形成 2g, 2h, 2i. 术后 8 个月 CT 示左耻骨上下支骨折及右骶骨骨折骨性愈合

Fig.2 A 45-year-old female with displaced superior and inferior ramus fractures on the left combined with sacral fracture on the right caused by traffic accident 2a. AP X-ray of sacroiliac joint unrevealed sacral fracture on the right 2b, 2c, 2d, 2e. CT showed displaced superior and inferior ramus fractures combined with posterior pelvic injury on the left (sacral fracture on the right) 2f. X-ray at 3 months after operation showed callus formation of displaced inferior ramus fracture on the left 2g, 2h, 2i. CT at 8 months after operation showed bone union of superior and inferior ramus fractures on the left combined with sacral fracture on the right

损伤;单纯耻骨下支骨折患者 11 例,如果耻骨下支有移位(4 例),均出现骨盆后环损伤。耻骨下支移位骨折 26 例,均出现骨盆后环损伤,其中 23 例(45%)为不稳定型骨盆环损伤,需手术治疗,与 Courtney 等^[3]回顾性研究提示 40%耻骨下支移位骨折伴有骨盆后环不稳定骨折,41%耻骨下支移位骨折需要手

术治疗结果相类似。

3.3 移位耻骨下支骨折提示骨盆后环损伤的意义

(1)移位耻骨下支骨折可作为骨盆后环损伤的间接证据,提醒临床工作者对这类骨折患者的骨盆进行全面的放射性和临床检查包括 CT 或甚至在麻醉下评估,减少漏诊率,提高治疗效果。因为如果

骨盆后环损伤漏诊可引起骨折移位并导致疼痛、不稳定、畸形愈合和明显功能受限。

(2) 移位耻骨下支骨折往往提示骨盆后环不稳定, 骨盆环不稳是创伤后发病率和病死率的一个重要预测因素^[4-5]。在临床工作中, 有助于临床医师提高对此类型骨折严重后果认识, 对患者病情预后更准确评估, 减少医疗纠纷, 降低医疗风险。Hill 等^[8]研究表明: 尽管耻骨支骨折伤后 1 年死亡率远优于髌臼骨折, 但两种损伤的 5 年死亡率近似, 考虑较差的预后可能与被迫延长的制动和持续的疼痛有关, 而且, 这种不理想的情况常常发生在存在后环损伤而未被及时发现的患者。

(3) 对诊疗措施的制定有一定指导意义。因为在“单纯耻骨骨折”多考虑旋转和垂直稳定型, 大部分只需保守治疗。但如果骨盆后环和前环均损伤, 则需考虑是否为不稳定骨盆骨折, 不稳则需考虑手术固定。不稳定骨盆骨折及髌臼骨折都是严重致残的疾病, 如果没有良好的复位固定, 导致患者肢体不等长、腰骶部疼痛、髌关节骨关节炎、股骨头坏死等严重后果^[9]。

总之, 建议在日常临床工作中, 对于有移位的耻骨下支骨折需更仔细检查患者的骨盆后环来确定他们是否存在不稳定。Lau 等^[10]也建议对耻骨支骨折患者常规行 CT 检查, 因为耻骨支骨折患者, 尤其老年患者常合并骨盆后环损伤, 容易漏诊。因此对于所有耻骨下支移位骨折需行 CT 检查来明确是否存在骨盆后环损伤, 特别是合并耻骨上支骨折、双侧耻骨支骨折和耻骨联合周围损伤的患者。

参考文献

[1] Pennal GF, Tile M, Waddell JP, et al. Pelvic disruption: assessment

and classification[J]. Clin Orthop Relat Res, 1980, (151): 12-21.

- [2] Scheyerer MJ, Osterhoff G, Wehrle S, et al. Detection of posterior pelvic injuries in fractures of the pubic rami[J]. Injury, 2012, 43(6): 1326-1329.
- [3] Courtney PM, Taylor R, Scolaro J. Displaced inferior ramus fractures as a marker of posterior pelvic injury[J]. Arch Orthop Trauma Surg, 2014, 134(7): 935-939.
- [4] Bible JE, Kadakia RJ, Wegner A, et al. One-year mortality after isolated pelvic fractures with posterior ring involvement in elderly patients[J]. Orthopedics, 2013, 36(6): 760-764.
- [5] Gabbe BJ, de Steiger R, Esser M, et al. Predictors of mortality following severe pelvic ring fracture: results of a population-based study[J]. Injury, 2011, 42(10): 985-991.
- [6] Young JW, Burgess AR, Brumback RJ, et al. Lateral compression fractures of the pelvis: the importance of plain radiographs in the diagnosis and surgical management[J]. Skeletal Radiol, 1986, 15(2): 103-109.
- [7] Schindler OS, Watura R, Cobby M. Sacral insufficiency fractures[J]. J Orthop Surg(Hong Kong), 2007, 15(3): 339-346.
- [8] Hill RM, Robinson CM, Keating JF. Fractures of the pubic rami. Epidemiology and five-year survival[J]. J Bone Joint Surg Br, 2001, 83(8): 1141-1144.
- [9] 王陶, 王军, 李宗原, 等. 不稳定骨盆骨折合并髌臼骨折手术治疗的疗效分析[J]. 中国骨伤, 2015, 28(5): 392-398.
WANG T, WANG J, LI ZY, et al. Surgical treatment of unstable pelvic fractures combined with acetabular fractures[J]. Zhongguo Gu Shang/China J Orthop Trauma, 2015, 28(5): 392-398. Chinese with abstract in English.
- [10] Lau TW, Leung F. Occult posterior pelvic ring fractures in elderly patients with osteoporotic pubic rami fractures[J]. J Orthop Surg (Hong Kong), 2010, 18(2): 153-157.

(收稿日期: 2017-02-20 本文编辑: 王玉蔓)