

·临床研究·

关节镜手术治疗强直性脊柱炎髋关节早期病变的中期临床效果分析

李春宝, 齐玮, 王志刚, 李众利, 魏民, 蔡谔, 张强, 朱娟丽, 刘洋, 刘玉杰
(解放军总医院骨科, 北京 100853)

【摘要】 目的: 探讨对强直性脊柱炎髋关节早期病变进行麻醉下推拿活动联合关节镜清理手术治疗的效果。**方法:** 2011 年 6 月至 2013 年 6 月采用全身麻醉下推拿活动及关节镜下探查清理、滑膜切除、软骨修整手术治疗 22 例强直性脊柱炎髋关节早期病变患者, 其中男 6 例, 女 16 例; 年龄 17~35 岁, 平均 24.7 岁; 病程 10~41 个月, 平均 22.1 个月。经 6 个月正规保守治疗髋部受限疼痛等症状无缓解。通过患侧髋关节活动度、VAS 疼痛评分、mHHS 评分、NAHS 评分对比进行术前和术后随访评估。**结果:** 全部患者获随访, 时间 26~44 个月, 平均 30.2 个月。患髋屈伸、内收外展、伸直位及屈曲 90° 位的内外旋角度范围分别由术前的 (78.2±10.2)°、(36.3±6.4)°、(31.1±9.2)° 及 (37.3±10.5)° 升至术后的 (113.5±8.4)°、(55.7±8.4)°、(58.7±2.1)° 及 (60.1±9.8)°; VAS 评分由术前的 8.5±9.4 降至术后的 5.5±7.1; 改良的 Harris 和 NAHS 评分分别由术前的 60.8±6.9 及 56.9±6.25 升至术后的 88.1±10.4 及 84.6±5.4。**结论:** 全身麻醉下髋关节推拿活动及关节镜手术能够有效恢复强直性脊柱炎髋关节病变患者的关节活动度, 减轻疼痛症状, 延缓关节畸形及强直, 具有出血少、恢复快等优势, 能显著改善患者生活质量。

【关键词】 关节镜; 脊柱炎, 强直性; 髋关节

DOI: 10.3969/j.issn.1003-0034.2017.03.010

Midterm clinical outcome for ankylosing spondylitis patients with early hip-involved diseases treated with arthroscopic technique LI Chun-bao, QI Wei, WANG Zhi-gang, LI Zhong-li, WEI Min, CAI Xu, ZHANG Qiang, ZHU Juan-li, LIU Yang, and LIU Yu-jie. Department of Orthopaedics, PLA General Hospital, Beijing 100853, China

ABSTRACT Objective: To study the clinical outcome of manipulation release combined with arthroscopic debridement and synovium resection under general anesthesia for early hip involvement in patients with ankylosing spondylitis. **Methods:** Manipulation release combined with arthroscopic debridement and synovium resection were performed for hip lesion in 22 patients with ankylosing spondylitis from June 2011 to June 2013, including 6 males and 16 females with average age of 24.7 years ranging from 17 to 23 years. The course of the diseases was from 10 to 41 months (22.1 months on average). After 6 months of conservative treatment, hip pain and other symptoms were no relief. The preoperative and postoperative follow-up evaluation was performed and compared by the hip movement, VAS pain score, mHHS score and NAHS score. **Results:** All the patients were followed up for 26 to 44 months with an average of 30.2 months. The range of motion in active flexion-extension, abduction-adduction, internal-external rotation in 0° flexion and 90° flexion increased from (78.2±10.2)°, (36.3±6.4)°, (31.1±9.2)° and (37.3±10.5)° before operation to (113.5±8.4)°, (55.7±8.4)°, (58.7±2.1)° and (60.1±9.8)° after operation, respectively. The VAS scores decreased from 8.5±9.4 before operation to 5.5±7.1 after operation. The modified Harris and NAHS scores increased from 60.8±6.9 and 56.9±6.25 before operation to 88.1±10.4 and 84.6±5.4 after operation, respectively. **Conclusion:** Manipulation release combined with arthroscopic debridement and synovium resection under general anesthesia could effectively control the progression of hip lesion in patients with ankylosing spondylitis restoring the ROM, relieve pain symptoms, delay joint deformity and ankylosis with less bleeding, faster recovery, and significantly improve patients' quality of life.

KEYWORDS Arthroscopes; Spondylitis, ankylosing; Hip joint

Zhongguo Gu Shang/China J Orthop Trauma, 2017, 30(3):236-240 www.zggszz.com

强直性脊柱炎 (ankylosing spondylitis, AS) 是一种主要侵犯中轴关节和肌腱韧带附着点的慢性、

炎性、全身自身免疫性疾病。AS 患者多为青年男性, 约 45% 由外周关节始发, 其中髋关节最易受累, 其发生率国外报道为 17%~36%, 国内高达 60% 以上^[1]。主要表现为髋关节畸形、强直及严重疼痛, 经保守治疗无效, 终末期多行人工全髋关节置换术, 给患者家庭和社会带来较大的影响及经济负担^[2]。因此, 如何

通讯作者: 刘玉杰 E-mail: 13701356381@163.com; 王志刚 E-mail: wzhi-gang301@sohu.com

Corresponding author: LIU Yu-jie E-mail: 13701356381@163.com;

WANG Zhi-gang E-mail: wzhi-gang301@sohu.com

对髋关节病变进行早期手术干预,减轻疼痛,延缓病程发展,避免畸形与强直是 AS 治疗的重点。笔者自 2011 年 6 月至 2013 年 6 月采用全身麻醉下推拿活动联合髋关节镜手术对 22 例早期 AS 患者的髋关节病变进行治疗,取得了较好的效果,报告如下。

1 资料与方法

1.1 临床资料

2011 年 6 月至 2013 年 6 月收治患者 26 例,完成随访 22 例,其中男 6 例,女 16 例;年龄 17~35 岁,平均 24.7 岁;病程 10~41 个月,平均 22.1 个月。术后随访 26~44 个月,平均 30.2 个月。

1.2 纳入标准

术前诊断均符合 1984 年的修订版纽约 AS 诊断分类标准^[3]且有明显髋关节症状;年龄 < 35 岁;术前 X 线片示髋关节间隙存在,头臼关系良好,无纤维性或骨性强直;MRI 示髋关节滑膜增生、肥厚、关节积液显著;所有患者术前不同程度出现下腰疼痛及僵硬、骶髂关节疼痛、髋关节单侧或双侧活动受限、疼痛等症状。经 6 个月以上正规保守治疗,包括系统药物、理疗、康复等,髋关节疼痛、活动受限等症状无明显缓解。

1.3 排除标准

各类髋关节滑膜反应性疾病,如类风湿性关节炎、痛风、滑膜软骨瘤病、色素沉着绒毛结节性滑膜炎、感染性疾病、股骨头坏死、髋臼发育不良、髋臼撞击征等;既往无髋关节手术及外伤史;重度骨关节炎(Tonnis 分级 II-III 度)^[4]、严重胸腰椎畸形、心肺功能不良不能耐受手术者;过度肥胖者。

1.4 治疗方法

手术均由同一组医生完成。左髋 11 例,右髋 8 例,双髋 3 例,共计 25 髋。患者仰卧于骨科床上,均采用全身麻醉,麻醉充分后分别进行双侧髋关节前屈、背伸、内旋、外旋、内收、外展等方向推拿活动(图 1)。随后以会阴柱裹厚垫抵于术侧大腿根部,双足缚紧固定于牵引床,患髋呈外展中立位、内旋、屈

髋 20° 位下以 20 kg 进行牵引,对侧对抗牵引。常规在 C 形臂 X 线机透视下建立前外侧及后外侧入路,必要时建立前方入路。分别置入关节镜及手术器械(刨刀或等离子刀)。首先进入中央间室观察股骨头、马蹄窝和髋臼中心区的病变情况(图 2a)。充分冲洗后,刨刀刨削清理增生充血的滑膜(图 2b),剥脱及游离软骨(图 2c),以等离子刀止血并修整滑膜和软骨病灶(图 2d)。将关节镜退向外周间室,观察孟唇和外周软骨及滑膜病变情况,刨刀或等离子刀清除滑膜,清理磨损变性的孟唇组织,磨钻清除增生骨赘。随后放松牵引,通过伸屈髋关节彻底清除滑膜增生。彻底冲洗关节腔。滑膜组织送病理检查。术后无菌敷料覆盖伤口,无须放置引流。内收肌紧张者可随后行内收肌松解术。麻醉恢复后即可恢复自由体位,早期行髋关节屈曲、伸直、内收、外展和旋转等活动度训练,常规采用 CPM 功能锻炼。第 2 天可扶拐下地行走,锻炼下肢肌肉力量,出院后院外康复。术后按照风湿科会诊意见,综合应用:(1)控制病程进展的药物,如柳氮磺胺吡啶,甲氨蝶呤,益赛谱(肿瘤坏死因子抗体融合蛋白)。(2)非甾体抗炎药,如布洛芬等。(3)肌松药,如盐酸乙哌立松等,进行规范化药物治疗,通常 2~3 年,疾病活动控制后逐步减药^[5]。

1.5 疗效评价

术前和手术后均记录患侧髋关节活动度,采用 VAS 疼痛评分(0~10 分)、改良 Harris 评分系统(modified Harris Hip Scores, mHHS)^[6]及 NAHS 评分(non-arthritis Hip Score, HAHS)^[7]进行随访评估。mHHS < 70 分为差,70~79 分为中,80~89 分为良,90~100 分为优。NAHS 评分是一项专病问卷评分系统,共由 20 个问题组成,分为 4 个方面,包括疼痛、症状、体格功能和参与度。每个指标分值为 0~4,各项指标之和为总分。分值越高代表体格功能越好,疼痛和相关症状越少。

1.6 统计学处理

应用 SPSS 15.0 统计学软件,定量资料用均数±

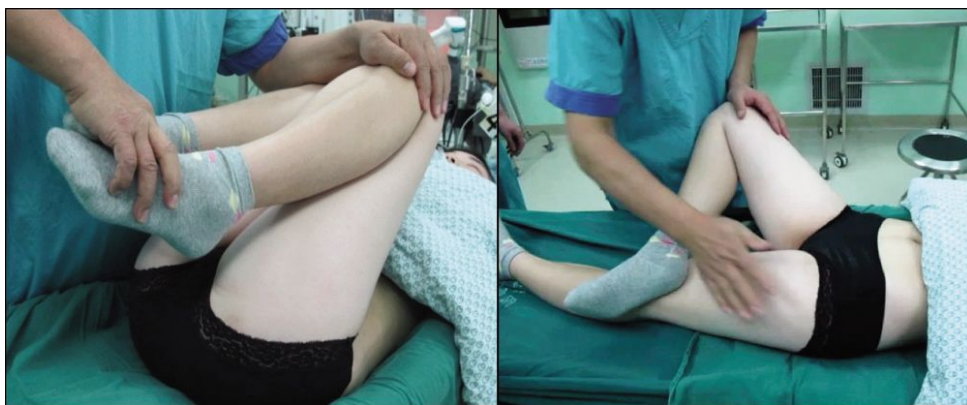

图 1 麻醉状态下对患者双侧髋关节进行推拿活动
Fig.1 Manipulation and mobilization for bilateral hip joints under anesthesia

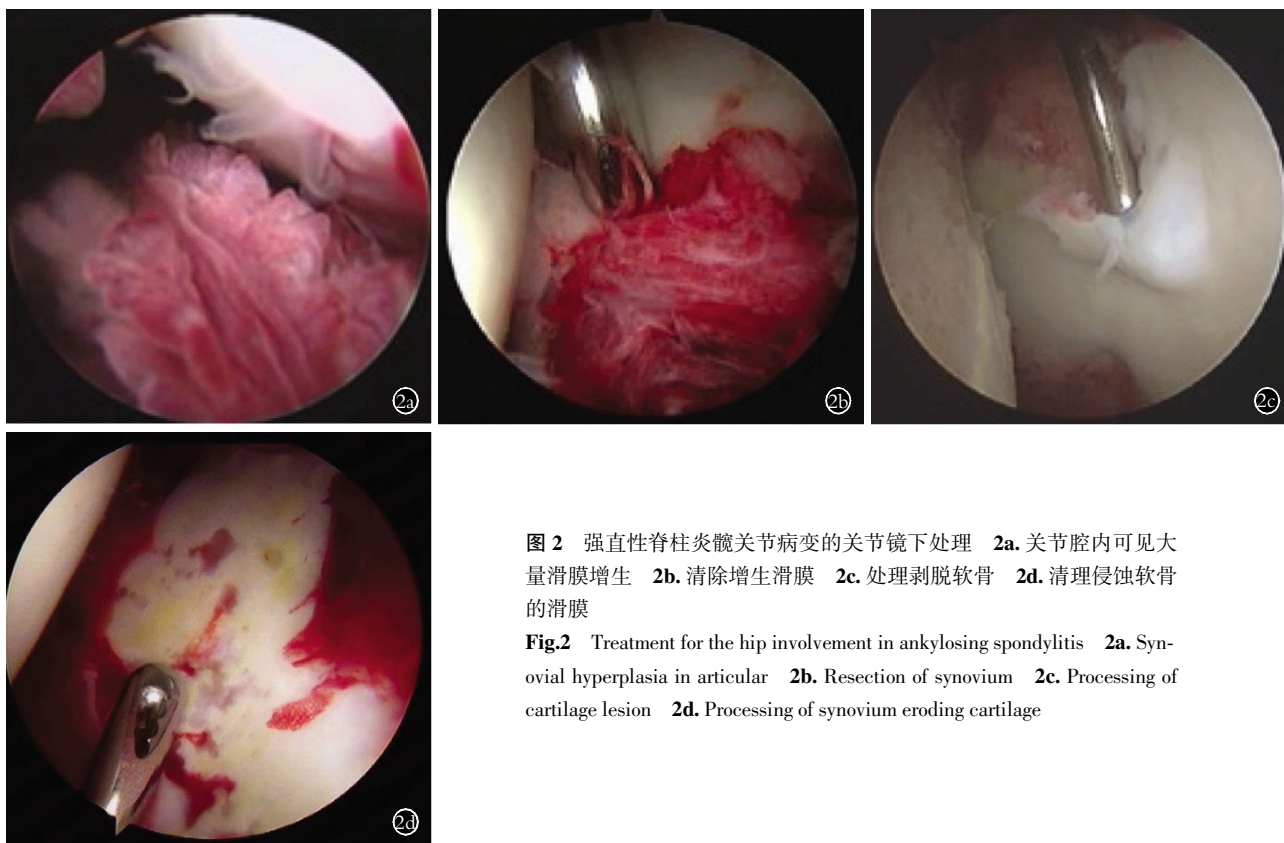


图 2 强直性脊柱炎髋关节病变的关节镜下处理 **2a.** 关节腔内可见大量滑膜增生 **2b.** 清除增生滑膜 **2c.** 处理剥脱软骨 **2d.** 清理侵蚀软骨的滑膜
Fig.2 Treatment for the hip involvement in ankylosing spondylitis **2a.** Synovial hyperplasia in articular **2b.** Resection of synovium **2c.** Processing of cartilage lesion **2d.** Processing of synovium eroding cartilage

标准差($\bar{x} \pm s$)表示,对术前和术后 2 年的随访时患者功能评分行配对 *t* 检验比较,以 $P < 0.05$ 为差异有统计学意义。

2 结果

2.1 术中所见

25 髋均见关节腔内不同程度新鲜渗血,关节液浑浊,滑膜明显充血水肿,增生肥厚。20 髋可见股骨头软骨病变,14 髋出现较明显游离软骨瓣,11 髋出现股骨头或髌臼软骨下骨裸露,15 髋可见血管翳侵袭关节软骨,13 髋圆韧带被充血滑膜包裹,11 髋有孟唇病变,12 髋内发现游离体,7 髋有关节边缘骨赘增生。滑膜活检病理结果为滑膜组织慢性炎症。

2.2 疗效评定结果

相较术前,术后髋关节活动度范围、VAS、mHHS

及 NAHS 评分有显著改善(表 1)。根据 mHHS 标准,优 7 例,良 12 例,可 2 例,差 1 例;根据 NAHS 标准,优 6 例,良 12 例,可 3 例,差 1 例。19 例恢复正常生活和工作,对手术效果满意;2 例随访时诉髋部仍有不同程度疼痛和功能受限;1 例轻微活动即疼痛,对手术效果不满意,术后 19 个月行全髋关节置换术。

3 讨论

强直性脊柱炎髋关节受累病理特点主要包括滑膜增殖、充血和肿胀、关节积液、血管翳形成、软骨浸润性破坏、软骨下骨囊性变、关节间隙狭窄和骨赘增生等,其滑膜病变系以肉芽肿为特征的滑膜炎,并以纤维化和骨化为特征。髋关节症状多出现于发病 5 年内,突出表现为活动受限、疼痛等,其中 74% 为双侧病变,37% 发生关节强直,致残率高达 20%~

表 1 强直性脊柱炎髋关节病变患者 22 例(25 髋)术后 2 年随访与术前髋关节活动度、VAS、mHHS 及 NAHS 评分比较($\bar{x} \pm s$)
Tab.1 Comparisons of ROM, VAS, mHHS and NAHS scores of hip joints for ankylosing spondylitis patients with early hip-involved diseases before operation and at 2 years after operation($\bar{x} \pm s$)

时间	活动度(°)				VAS(分)	mHHS(分)	NAHS(分)
	屈伸范围	内收外展范围	伸直位旋转范围	屈曲 90°位旋转范围			
术前	78.2±10.2	36.3±6.4	31.1±9.2	37.3±10.5	8.5±9.4	60.8±6.9	56.9±6.25
术后 2 年随访	113.5±8.4	55.7±8.4	58.7±2.1	60.1±9.8	5.5±7.1	88.1±10.4	84.6±5.4
<i>t</i> 值	-7.136	-11.358	-10.231	-9.383	-21.161	-23.193	-21.435
<i>P</i> 值	0.00	0.03	0.01	0.01	0.00	0.02	0.01

30%^[8]。因此,如何在疾病早期进行有效治疗,改变或延缓疾病进程,避免畸形与强直至关重要。对于药物等治疗无效的患者,终末期多行全髋关节置换术,该手术虽然能够有效缓解症状,恢复关节基本功能,但存在假体寿命有限、手术创伤大、存在感染、松动等风险^[2,9]。

髋关节镜手术作为关节镜微创技术的重要组成部分^[10],已在髋关节疾病的手术治疗中逐步开展,并获得了满意的效果^[11]。但是国内外鲜有采用髋关节镜技术治疗本病的报道^[12]。Kim 等^[13]曾于 1998 年报道了 1 例关节镜清理工治疗 AS 髋关节病变,效果满意。2002 年刘玉杰等^[14]在国内最早报道了早期关节镜手术治疗 AS 髋关节病变,术后关节功能显著改善。许建中等^[15]采用关节镜下滑膜切除术治疗 14 例 AS 髋关节病变患者,优良率达 92.9%。阎亮等^[16]采用二藤通擦合剂联合髋关节镜下滑膜切除治疗 29 例早期 AS 髋关节病变,术后 6 周两组 ESR、CRP 较术前均有明显改善。可见,虽然为数不多的研究得到了较为满意的效果,但总体研究数量偏少,且主要集中于短期临床随访研究。这可能与 AS 发病率相对较低和髋关节镜技术尚未普及有关。本组研究采用全麻下髋关节推拿活动联合关节镜清理手术,通过术后 2 年以上的中期临床随访,发现患者患肢的关节活动度, mHHS 和 NAHS 功能评分等方面均得到显著改善, AVS 疼痛评分显著降低,患者关节功能得到明显改善,达到了保髋的目的。

3.1 强直性脊柱炎髋关节病变关节镜手术治疗的优点

髋关节活动受限是 AS 髋关节病变的主要症状和致残的主要原因。针对这一问题,笔者在髋关节镜手术前进行全麻下双侧髋关节前屈、背伸、内收、外展、内旋和外旋等各功能方向的推拿活动。麻醉状态下的充分被动活动一方面有助于解除患者髋关节周围的软组织粘连和挛缩,恢复正常关节活动度;另一方面有利于牵开髋关节间隙,避免间隙过小影响手术操作。需要注意的是推拿活动会引起关节内出血,向关节腔内注入经生理盐水稀释的肾上腺素液能够保持术野清晰。

在髋关节镜手术中,首先进入中央间室对关节腔进行充分冲洗,以去除推拿活动导致的血性积液、关节液中积累的各种炎性介质和脱落软骨碎屑等。随后彻底清除关节内增生肥厚的滑膜病灶和粘连束带,去除软骨和髋臼上移行的血管翼及滑膜,并对损伤的软骨和盂唇进行修整。此后将关节镜退入外周间室,放松下肢牵引,待股骨头部分还纳入关节腔后,在关节囊松弛状态下清理外周间室的滑膜组织。

可通过移动患肢,适度伸直、屈曲、内收和外展髋关节来充分暴露滑膜组织并彻底清除。此方法在关节镜下手术磨除髋关节撞击症中股骨侧凸轮样(Cam)增生中较为常用^[17]。笔者的临床随访结果显示,关节液的冲洗,滑膜和纤维粘连的切除,软骨的修整均有助于解除疼痛和功能受限等症状。

3.2 强直性脊柱炎髋关节病变关节镜手术要点

髋关节镜手术对技术要求较高,需要有扎实的关节镜基础和丰富的镜下操作经验,手术需注意以下要点:(1)AS 患者多消瘦,骨质相对疏松,推拿活动应缓慢轻柔,避免过于暴力而导致骨折。(2)髋关节推拿活动后关节内创面渗血,影响关节镜下观察,可采用 0.1%肾上腺素 1 ml 加入生理盐水 3 000 ml 进行持续灌注和关节腔冲洗,保证术野清晰。(3)AS 患者多有有关节囊挛缩或关节周围骨质增生,少数患者活动后关节间隙仍难以牵开,此时应注意保持患肢外展中立内旋位,并轻度屈曲髋关节,以最大程度放松关节囊。术中可边牵引边透视,待髋关节出现“真空症”或关节间隙达 8~10 mm 即可,切忌过度牵引造成神经血管损伤。(4)为彻底处理关节内病变组织,术中可根据需要将关节镜和手术器械在各入路间转换,必要时可增加手术入路,并切开前外侧关节囊^[18]。(5)对于有明显脊柱受累的患者,应充分评估心肺功能,术中注意体位摆放,缓慢柔和牵引,避免过度牵拉引起术后腰痛。(6)麻醉方式首选全身麻醉,确保下肢肌肉充分放松,利于手术开始前的推拿活动和手术的顺利开展。

术后应注重髋关节功能锻炼。术后常规行 CPM 功能锻炼。对于关节屈曲畸形较重的患者,建议在每次功能锻炼后,于俯卧位将大腿中段和胸腹部垫起,使骨盆悬空,并向臀部施加重量,以使耻骨联合和大腿能够尽可能贴近床面,同时辅以冰敷。此方法能够使股四头肌和髂腰肌充分拉伸,增加髋关节背伸,有利于逐步纠正关节屈曲畸形。同时,建议患者术后到风湿科进行规范的抗 AS 治疗并注意防治骨质疏松。

总之,本研究充分利用髋关节镜优势,结合麻醉下关节推拿活动,对早期 AS 所致的髋关节病变进行微创手术治疗,中期临床随访显示可显著恢复关节活动度,减轻疼痛症状,延缓关节畸形及强直,具有创伤小、恢复快、并发症少等优势,但其远期疗效还有待于进一步研究。

参考文献

- [1] Varshney AN, Kumar N, Anand R, et al. Disabling bony ankylosis of hip, knee and axial spine in a neglected patient of ankylosing spondylitis[J]. BMJ Case Rep, 2013, 2013: pii: ber2013009890.
- [2] Weng HK, Wu PK, Chen CF, et al. Total hip arthroplasty for patients who have ankylosing spondylitis: is postoperative irradiation

- required for prophylaxis of heterotopic ossification[J]. *J Arthroplasty*, 2015, 30(10): 1752-1756.
- [3] Goie The HS, Steven MM, van der Linden SM, et al. Evaluation of diagnostic criteria for ankylosing spondylitis; a comparison of the Rome, New York and modified New York criteria in patients with a positive clinical history screening test for ankylosing spondylitis[J]. *Br J Rheumatol*, 1985, 24(3): 242-249.
- [4] Tonnis D, Heinecke A, Nienhaus R, et al. Predetermination of arthrosis, pain and limitation of movement in congenital hip dysplasia (author's transl) [J]. *Z Orthop Ihre Grenzgeb*, 1979, 117(5): 808-815.
- [5] Sari I, Öztürk MA, Akkoc N. Treatment of ankylosing spondylitis [J]. *Turk J Med Sci*, 2015, 45(2): 416-430.
- [6] Hung M, Hon SD, Cheng C, et al. Psychometric evaluation of the lower extremity computerized adaptive test, the modified Harris hip score, and the hip outcome score [J]. *Orthop J Sports Med*, 2014, 2(12): 2325967114562191.
- [7] Christensen CP, Althausen PL, Mittleman MA, et al. The nonarthritic hip score; reliable and validated [J]. *Clin Orthop Relat Res*, 2003, (406): 75-83.
- [8] Baraliakos X, Braun J. Hip involvement in ankylosing spondylitis: what is the verdict [J]. *Rheumatology (Oxford)*, 2010, 49(1): 3-4.
- [9] Gupta A, Redmond JM, Stake CE, et al. Does primary hip arthroscopy result in improved clinical outcomes? 2-year clinical follow-up on a mixed group of 738 consecutive primary hip arthroscopies performed at a high-volume referral center [J]. *Am J Sports Med*, 2016, 44(1): 74-82.
- [10] 王宸, 陆军. 关节镜技术的发展与创新 [J]. *中国骨伤*, 2011, 24(9): 711-713.
WANG C, LU J. The development and innovation of arthroscopy [J]. *Zhongguo Gu Shang/China J Orthop Trauma*, 2011, 24(9): 711-713. Chinese.
- [11] Matsuda DK, Philippon MJ, Safran MR, et al. Hip arthroscopy: tales from the crypt [J]. *Instr Course Lect*, 2016, 65: 437-448.
- [12] 阮建伟, 陈明. 髋关节镜的临床应用进展 [J]. *中国骨伤*, 2011, 24(9): 794-797.
RUAN JW, CHEN M. The development of clinical application of hip arthroscopy [J]. *Zhongguo Gu Shang/China J Orthop Trauma*, 2011, 24(9): 794-797. Chinese with abstract in English.
- [13] Kim SJ, Choi NH, Kim HJ. Operative hip arthroscopy [J]. *Clin Orthop Relat Res*, 1998, (353): 156-165.
- [14] 刘玉杰, 李众利, 王志刚, 等. 关节镜在诊断和治疗髋关节疾患中的应用 [J]. *中华外科杂志*, 2002, 40(12): 912-915.
LIU YJ, LI ZL, WANG ZG, et al. Arthroscopy for the diagnosis and treatment of hip joint disease [J]. *Zhonghua Wai Ke Za Zhi*, 2002, 40(12): 912-915. Chinese.
- [15] 许建中, 赵甲军, 张晓强, 等. 关节镜治疗强直性脊柱炎髋关节病变 [J]. *中医正骨*, 2006, 18(8): 35-36.
XU JZ, ZHAO JJ, ZHANG XQ, et al. The treatment of hip-involved diseases of ankylosing spondylitis patients with arthroscopy [J]. *Zhong Yi Zheng Gu*, 2006, 18(8): 35-36. Chinese.
- [16] 阎亮, 曾意荣, 樊粤光, 等. 中药联合髋关节镜治疗早期强直性脊柱炎髋关节病变临床研究 [J]. *新中医*, 2011, 43(4): 48-49.
YAN L, ZENG YR, FAN YG, et al. The treatment of hip-involved diseases of ankylosing spondylitis patients with traditional Chinese medicine and arthroscopy [J]. *Xin Zhong Yi*, 2011, 43(4): 48-49. Chinese.
- [17] Byrd JW, Jones KS, Gwathmey FW. Arthroscopic management of femoroacetabular impingement in adolescents [J]. *Arthroscopy*, 2016, 32(9): 1800-1806.
- [18] Harris JD, Slikker W 3rd, Gupta AK, et al. Routine complete capsular closure during hip arthroscopy [J]. *Arthrosc Tech*, 2013, 2(2): e89-94.

(收稿日期: 2016-08-12 本文编辑: 连智华)