

·临床研究·

骶髂关节螺钉联合前环耻骨支螺钉在 Tile B 型 骨盆骨折中的应用

徐启飞, 林岍然, 赵代杰, 张松勤, 冯胜凯, 李晨
(平顶山市第一人民医院创伤骨科, 河南 平顶山 467000)

【摘要】 目的: 探讨微创经皮骨盆前环耻骨支螺钉固定在 Tile B 型骨折中的应用及疗效。**方法:** 回顾性分析自 2010 年 5 月至 2015 年 8 月收治的骨盆后环损伤伴前环耻骨支、坐骨支骨折患者 56 例, 其中男 31 例, 女 25 例; 年龄 35~65 岁, 平均 36.8 岁。按 Tile 分型: B1 型 13 例, B2 型 28 例, B3 型 15 例。26 例采用骶髂螺钉联合外固定架治疗(外固定架组), 30 例采用骶髂螺钉联合前柱螺钉治疗(耻骨支螺钉组), 从术中出血量、术后并发症、术后下地时间、骨折愈合情况、Majeed 骨盆功能评分和视觉模拟评分(visual analogue scale, VAS) 等方面进行对比分析。**结果:** 54 例获得随访, 时间 3~24 个月, 平均 12 个月, 两组术中出血量比较差异无统计学意义($P>0.05$), 耻骨支螺钉组术后下床时间、骨折愈合时间明显短于外固定架组, 差异有统计学意义($P<0.05$)。耻骨支螺钉组术后平均 Majeed 及 VAS 评分明显高于外固定架组, 差异有统计学意义($P<0.05$)。耻骨支螺钉组并发症发生率明显低于外固定架组, 差异有统计学意义($P<0.05$)。**结论:** 骶髂螺钉联合经皮耻骨支螺钉在治疗骨盆后环损伤伴前环耻骨支、坐骨支骨折的 Tile B 型骨盆骨折中具有术后下地时间早、疼痛减轻、并发症少等优点, 是一种有效安全的治疗方法, 能提高术后肢体功能, 且有效减少术后并发症的发生。

【关键词】 骨盆; 骨折; 骨折固定术, 内
DOI: 10.3969/j.issn.1003-0034.2017.03.003

Clinical application of percutaneous iliosacral screws combined with pubic ramus screws in Tile B pelvic fracture
XU Qi-fei, LIN Kui-ran, ZHAO Dai-jie, ZHANG Song-qin, FENG Sheng-kai, and LI Chen. Department of Orthopaedics, the First People's Hospital, Pingdingshan 450052, Henan, China

ABSTRACT Objective: To investigate the application and effect of minimally invasive percutaneous anterior pelvic pubic ramus screw fixation in Tile B fractures. **Methods:** A retrospective review was conducted on 56 patients with posterior pelvic ring injury combined with fractures of anterior pubic and ischiadic ramus treated between May 2010 and August 2015, including 31 males and 25 females with an average age of 36.8 years old ranging from 35 to 65 years old. Based on the Tile classification, there were 13 cases of Tile B1 type, 28 cases of Tile B2 type and 15 cases of Tile B3 type. Among them, 26 patients were treated with sacroiliac screws combined with external fixation (external fixator group) and the other 30 patients underwent sacroiliac screw fixation combined with anterior screw fixation (pubic ramus screw group). Postoperative complications, postoperative ambulation time, fracture healing, blood loss, Majeed pelvic function score and visual analogue scale (VAS) were compared between two groups. **Results:** Fifty-four patients were followed up from 3 to 24 months with a mean of 12 months. There were no significant difference in the peri-operative bleeding and operation time between two groups ($P>0.05$). The postoperative activity time and fracture healing time of pubic ramus screw group were shorter than those of the external fixator group, the differences were statistically significant ($P<0.05$). The Majeed score, VAS score of pubic ramus screw group were higher than those of the external fixator group, the differences were statistically significant ($P<0.05$). The incidence of postoperative complications of pubic ramus screw was lower than that of the external fixator group, the difference was statistically significant ($P<0.05$). **Conclusion:** Percutaneous iliosacral screws fixation combined with the pubic ramus screw is an effective and safty treatment method to the Tile B pelvic fracture. It has advantages of early ambulation, relief of the pain and few complications.

KEYWORDS Pelvis; Fractures; Fracture fixation, internal

Zhongguo Gu Shang/China J Orthop Trauma, 2017, 30(3):202-207 www.zggssz.com

通讯作者: 徐启飞 E-mail: 79375817@qq.com
Corresponding author: XU Qi-fei E-mail: 79375817@qq.com

骨盆骨折是一种高能量、高暴力的复合损伤, 在早期常常对患者的生命造成威胁, 所以在临床工作中要多重视于损伤患者早期生命体征的支持和维

护,而对后期骨折的位置、骨盆环的畸形重视不足,从而造成骨盆功能的丧失、患者生活质量的下降,严重影响了治疗效果^[1]。在骨盆骨折中 Tile B 型为重要一型,它存在骨盆环的部分不稳定,对于它的治疗多以保守为主,手术治疗多选用后环骶髂关节螺钉联合前环外固定架固定^[2],但该治疗方法存在术后恢复时间长、固定强度弱、术后并发症多、影响患者美观及生活质量等诸多缺点。笔者自 2010 年 5 月至 2015 年 8 月采用骶髂关节螺钉联合前环经耻骨支螺钉或外固定架固定共诊治 56 例 Tile B 型骨盆骨折,取得了良好的疗效,报告如下。

1 资料与方法

1.1 病例选择

纳入标准:骶髂关节复合体损伤伴耻骨支和(或)坐骨支骨折。排除标准:(1)伴有耻骨联合分离;(2)骨盆后环存在骶骨 II、III 区骨折;(3)伴有严重颅脑或胸腹部脏器损伤。

1.2 一般资料

56 例 Tile B 型骨盆骨折患者中,耻骨支螺钉组 30 例,男 16 例,女 14 例,年龄 35~63 岁,平均(46.17±2.45)岁。外固定架组 26 例,男 15 例,女 11 例,年龄 36~65 岁,平均(49.45±3.47)岁。致伤原因:交通伤 21 例,坠落伤 15 例,重物砸伤 13 例,其他损伤 7 例。骨折按 Tile 分型:B1 型 13 例,B2 型 28 例,B3 型 15 例。合并伤:颅脑损伤 7 例,休克 4 例,胸腹部脏器损伤 4 例,尿道及膀胱损伤 2 例,单侧股骨骨折 3 例,单侧肱骨骨折 2 例。两组性别($\chi^2=27.034, P=0.507$),年龄($t=1.876, P=0.078$),致伤原因($\chi^2=38.974, P=0.169$),合并伤($\chi^2=40.493, P=0.089$)比较,差异无统计学意义,具有可比性(见表 1)。

表 1 两组 Tile B 型骨盆骨折患者术前一般资料比较

Tab.1 Comparison of general data of patents with Tile B pelvic fracture before operation between two groups

组别	例数	性别(例)		年龄 ($\bar{x}\pm s$, 岁)	Tile 分型(例)		
		男	女		B1	B2	B3
耻骨支螺钉组	30	16	14	46.17±2.45	6	15	9
外固定架组	26	15	11	49.45±3.47	7	13	6
检验值	-	$\chi^2=27.034$		$t=1.876$	$\chi^2=30.227$		
P 值	-	0.507		0.078	0.443		

1.3 术前处理

入院即给予输液、输血等抗休克治疗至生命体征平稳,同时全面检查,对患者伤情进行全面评估,及时根据损伤控制原则进行处理。4 例休克患者经过输液、输血等治疗至血流动力学稳定;4 例腹部脏

器损伤患者,2 例行非手术治疗,2 例行剖腹探查;2 例尿道损伤 1 例保守治疗,1 例尿道会师手术治疗;7 例颅脑损伤患者均行非手术治疗;合并四肢骨折患者,骨盆固定术后,1 期行股骨骨折闭合复位髓内钉内固定术及肱骨骨折闭合复位内固定术。对于有垂直移位的骨盆骨折,术前行股骨髁上牵引,重量从 3 kg 开始递增,上限为体重的 1/10~1/7,根据复查 X 线情况确定牵引复位程度,平均牵引时间 7 d。手术时间为伤后 6~11 d,平均 7.6 d。

1.4 手术方法

采用全麻或硬腰联合麻醉,2 组均先行经皮骶髂关节螺钉固定后环。然后患者更换为仰卧位,重新消毒铺巾。术中透视若发现复位不良时则给予对应肢体牵引复位。(1)骶髂关节螺钉植入方法:取髂前、髂后上棘连线中后 1/3 交点为进针点,C 形臂侧位透视确定入针点,2.5 mm 导针刺穿皮肤至髂骨面,从骨盆横断面上,自后外向前内成 20° 角,骨盆冠状面横切线水平,自下向上成 10° 角,在 C 形臂 X 线机不断的正位、出口位、入口位及骶骨侧位透视的监测下,导针缓慢进入,穿过髂骨、骶髂关节直达 S₁ 椎体内,不超过骶中线。同样方法打入第 2 枚导针进入 S₁ 椎体。透视确定导针位置正确后,取局部约 1.0 cm 的切口,沿导针分离至髂骨骨面,测量导针长度,钻头扩孔至通过骶骨的骶髂关节面,然后分别拧入相应长度的 6.5 mm 或 7.3 mm 空心松质骨拉力螺钉。(2)前环固定:经耻骨支螺钉组:患者仰卧位,首先在 C 形臂 X 线透视下定位双侧耻骨结节。于患侧耻骨结节下 1 cm 处穿入导针,沿患侧耻骨支方向走行,确保导针在耻骨支髓腔内,到达骨折处时可借助针,辅以下肢牵引骨折复位后,继续通过骨折断端约 4 cm,避免导针进入髌臼,然后取局部约 0.5 cm 的切口,钝性分离后沿导针拧入合适长度的直径 6.5 mm 或 7.3 mm 的空心钉螺钉(见图 1)。在操作过程中,C 形臂 X 线要全程在闭孔入、出口位下监测导针和螺钉进针进钉情况及骨折的复位情况。外固定架组常规行外固定架固定骨盆前环。

1.5 术后处理

所有患者术后给予抗炎、抗凝治疗,待患者排气方能进食。术后第 1 天即允许患者半卧位功能锻炼,早期床上活动,预防感染、压疮、静脉血栓等并发症。根据患者伤情、骨折类型和骨折内固定的方式进行术后康复训练。

1.6 观察项目与方法

根据骨折愈合情况决定下床负重时间,对两组手术时间、术中出血量、术后并发症、术后下地时间、骨折愈合情况和 VAS 评分进行比较。观察患者术后

表 2 两组 Tile B 型骨盆骨折患者术后临床观察指标比较($\bar{x}\pm s$)

Tab.2 Comparison of clinical observation item after operation of patents with Tile B pelvic fracture between two groups($\bar{x}\pm s$)

组别	例数	手术时间(min)	术中出血量(ml)	术后下床时间(周)	骨折愈合时间(周)
耻骨支螺钉组	29	66.17±7.82	48.54±5.98	3.56±1.12	11.51±3.4
外固定架组	25	69.64±8.01	46.27±5.14	5.87±2.41	12.51±3.4
<i>t</i> 值	-	1.357	1.244	2.957	1.031
<i>P</i> 值	-	0.118	0.203	0.016	0.078

深部内固定周围感染、深静脉血栓并发症的发生情况。术后 1 年根据 Majeed^[3]评分进行功能评价,包括疼痛(30 分),坐立情况(其中站立 36 分、坐 10 分),性功能(4 分),工作能力(20 分)等项目。

1.7 统计学处理

数据采用 SPSS 18.0 软件进行分析,定量资料采用均数±标准差($\bar{x}\pm s$)表示,采用 *t* 检验,计数资料采用卡方检验。以 *P*<0.05 为差异有统计学意义。

2 结果

两组患者术后获随访,时间 3~24 个月,平均 12 个月。两组患者在手术时间、术中出血量、术后骨折愈合时间方面差异无统计学意义 (*P*>0.05, 见表 2),但在术后下地时间方面耻骨支螺钉组要明显短于外固定支架组,差异有统计学意义 (*P*<0.05, 见表 2)。两组术后 3 d、4、12 个月 VAS 评分差异均有统计学意义 (*P*<0.05, 见表 3)。

表 3 两组 Tile B 型骨盆骨折患者术后 VAS 评分比较($\bar{x}\pm s$)

Tab.3 Comparison of VAS after operation of patents with Tile B pelvic fracture between two groups($\bar{x}\pm s$)

组别	例数	术后 3 d	术后 4 个月	术后 12 个月
耻骨支螺钉组	29	4.24±2.18	2.16±1.05	1.04±1.01
外固定架组	25	6.79±3.12	4.52±2.08	3.65±2.24
<i>t</i> 值	-	3.312	4.781	5.163
<i>P</i> 值	-	0.013	0.009	0.007

两组在钉孔感染、深静脉血栓、螺钉松动等并发症的发生率上差异有统计学意义 (*P*<0.05, 见表 4)。术后 12 个月 Majeed 功能评分结果见表 5,耻骨支螺

钉组总分 74.82±8.13, 外架固定支架组 59.71±6.17, 两组比较差异有统计学意义 (*t*=3.433, *P*<0.05)。典型病例手术前后影像学资料见图 2。

表 4 两组 Tile B 型骨盆骨折患者术后并发症发生情况比较

Tab.4 Comparison of complications after operation of patents with Tile B pelvic fracture between two groups

组别	例数	感染	深静脉血栓	螺钉松动
耻骨支螺钉组	29	2	2	1
外固定架组	25	6	5	5
χ^2 值	-	16.224	15.498	18.542
<i>P</i> 值	-	0.041	0.047	0.037

3 讨论

骨盆是一个闭合环状结构,可分为前环和后环,前环由以耻骨联合为中心的耻骨支和坐骨支构成,后环由骶骨和双侧髂骨及韧带组成的骶髂关节复合体构成。对于一个正常的骨盆来说完整性、稳定性最为重要^[4],也是它支撑及保护内脏器官的基础。所以对于骨盆骨折的患者来说,诊断中最为重要的就是确定骨盆环的稳定性,也是分型的基础,治疗中最为重要的就是如何恢复骨盆环的正常结构及稳定性。

Tile B 型骨盆骨折为部分不稳定型骨折,本研究所有 56 例患者根据纳入标准,均存在后环骶髂关节复合体损伤及前环的骨折移位,即前后环均存在不同程度的不稳定。目前对于后环骶髂关节的固定方式有多种,包括钛板螺钉技术、骶髂关节螺钉技术及传统的骶骨钉技术等。骶髂关节螺钉是近年来应用最为普遍,固定也最为牢固,也最为推崇的方法,逐渐成为后环骶髂关节固定的金标准^[5-6]。本研究在

表 5 两组 Tile B 型骨盆骨折患者术后 12 个月 Majeed 功能评分比较

Tab.4 Comparison of Majeed scores at 12 months after operation of patents with Tile B pelvic fracture between two groups

组别	例数	疼痛	坐立情况	性功能	工作能力	总分
耻骨支螺钉组	29	26.42±3.25	30.14±4.26	2.84±0.76	15.46±1.85	74.82±8.13
外固定架组	25	19.87±3.05	24.95±4.13	1.93±0.61	10.34±1.02	59.71±6.17
<i>t</i> 值	-	2.459	2.344	1.946	2.214	3.433
<i>P</i> 值	-	0.017	0.024	0.037	0.021	0.013

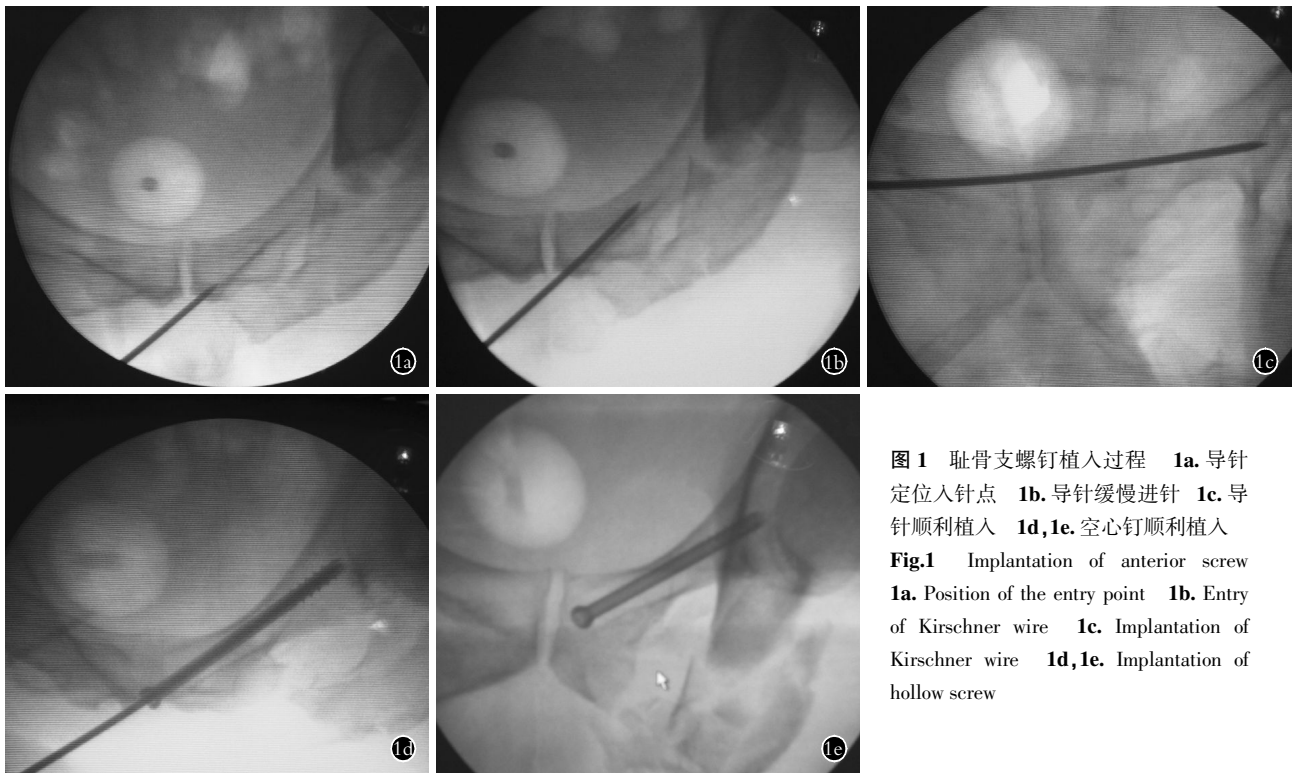


图 1 耻骨支螺钉植入过程 **1a.** 导针定位入针点 **1b.** 导针缓慢进针 **1c.** 导针顺利植入 **1d,1e.** 空心钉顺利植入
Fig.1 Implantation of anterior screw **1a.** Position of the entry point **1b.** Entry of Kirschner wire **1c.** Implantation of Kirschner wire **1d,1e.** Implantation of hollow screw

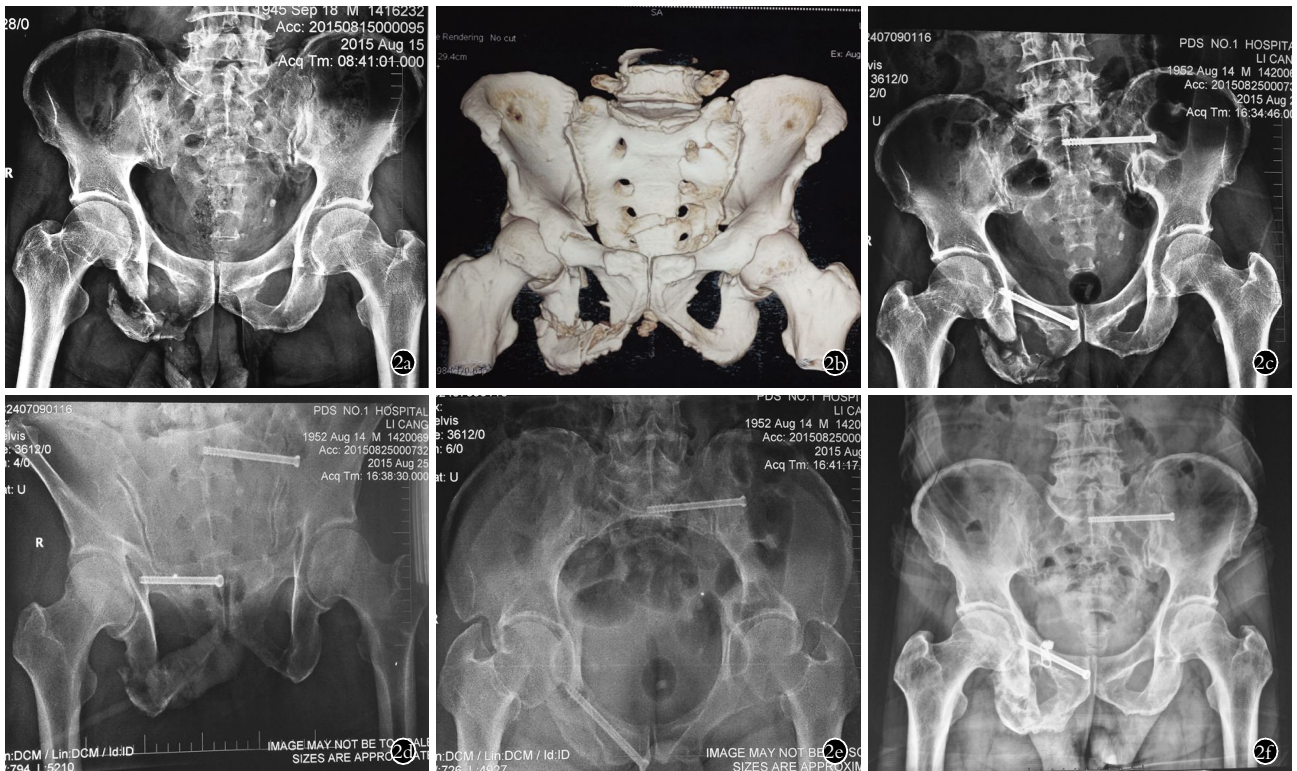


图 2 患者,男,35岁,Tile B2型骨盆骨折 **2a,2b.** 术前骨盆正位 X 线片及三维 CT 示左侧骶髂关节骨折,右侧耻骨上下支骨折 **2c,2d,2e.** 术后 10 d 骨盆正位、出口位、入口位 X 线片示左侧骶髂关节骨折及耻骨支骨折复位良好,螺钉准确置入 **2f.** 术后 3 个月复查骨盆平片显示骨折愈合

Fig.2 A 35-year-old male patient with pelvic fracture of Tile B2 type **2a,2b.** Preoperative AP X-ray and three dimensional CT of pelvis showed fractures of left sacroiliac joint and the right pubis **2c,2d,2e.** Postoperative AP, outlet and inlet X-rays of pelvis showed the fractures had good reduction and the screws had accurate placement **2f.** At 3 months after operation, AP X-ray of the pelvis showed fracture were healed

C 形臂 X 线透视下于骨盆后环植入骶髂关节空心螺钉,生物力学研究显示该方法固定牢固,但术中要求高,需反复透视,且定位要求及其准确,否则可能出现严重的血管神经损伤,甚至危及生命^[7]。

临床研究发现,骨盆前后环的稳定是相辅相成、互相影响的,所以当前环存在不稳定时会明显增加后环骶髂螺钉的松动率,所以行后环骶髂关节螺钉固定后,前环的不稳定也有必要给予纠正,从而增加骨盆环的整体稳定性。对于前环的固定过去多采用切开复位钢板内固定及外固定架,近年来也有学者应用钉棒系统^[8]。切开复位钢板内固定虽然固定牢固,但存在手术创伤大,神经、血管损伤概率高,术后患者恢复慢等诸多缺点。外固定架和钉棒系统虽然对骨折端位置的维持及前环稳定性提高效果明显,但毕竟为髓外固定,作用力臂大,所以固定强度降低,患者术后无法早期进行功能锻炼。除此之外,还存在术后钉道感染率、螺钉松动、患者出现腹部疼痛不适,且外固定架的存在影响美观,给生活带来诸多不便,降低了患者术后的生活质量。

近年来有学者开始尝试将髓内固定的原理应用于骨盆前环的固定^[9],即经皮耻骨支螺钉的逆行植入,它不但具有类似钢板的生物力学稳定性,还具有外固定架及钉棒系统创伤小、出血少、手术时间短的优点;更重要的是它属于髓内固定,稳定性可靠,有利于骨折愈合,可满足患者早期进行功能锻炼的要求;且术后并发症相对较少,有利于康复等优点。本研究结果表明,耻骨支螺钉组患者较外固定架组患者下地活动时间早,骨折愈合早,并且骨盆功能评分和术后 VAS 评分也优于外架组。分析其可能的原因是空心钉螺钉对骨折端起到加压固定作用,增加后骨盆前环及整体的稳定性,减少了因骨盆不稳定所导致的疼痛。这说明使用耻骨支螺钉可以更好地维持前环的稳定性,有利于患者肢体功能的恢复。但同时也要知道,经皮耻骨支螺钉植入也有固有的缺点,首先耻骨支细小,且它周围存在重要的血管神经,结构复杂,所以它的安全通道就小,手术风险高,再者术中需要 C 形臂 X 线全程监控,术者辐射量大^[10-11]。

笔者考虑将骶髂关节螺钉联合耻骨支螺钉的固定方式应用于部分 Tile B 型骨盆骨折中,是因为首先在前环固定中耻骨支螺钉具有微创、简单快捷、低风险、有利于骨折愈合、作用力臂小、固定强度大等优势,可以说它兼顾了钢板内固定及外固定架、钉棒系统外固定的优点,有效恢复骨盆前环生物力学稳定性,从而缩短患者术后卧床时间,能提早下地功能锻炼,减少了深静脉血栓等诸多卧床并发症,提高了患者整体生活质量;且术后出现钉道感染、松动的概

率相对较低^[12];随着社会的进步和医学科学的发展,对于骨折的治疗不能简单地着眼于手术入路选择及内植物的安装,更应该追求患者的康复及生活质量的提高,也就是良好的社会效益。因此,综合分析后,笔者认为经皮耻骨支螺钉固定具有更高的临床和社会整体价值,是一种更为合理、有效、可取的骨盆前环固定方式。

当然笔者还认识到骶髂关节螺钉及经皮耻骨支螺钉固定还存在它固有的缺点,首先部分移位大,术前复位效果欠佳或存在骶骨 II、III 区骨折的后环损伤就可能需要切开复位后再行内固定;再者对于耻骨支移位大,存在耻骨联合严重分离的前环损伤,经皮耻骨支螺钉也不太适合^[13]。所以它适用于部分不稳定的 Tile B 型骨盆骨折中,且耻骨支的移位术前或术中可以获得部分复位,此外对于前环的固定并不着眼于骨折端的位置,而在于对后环固定强度的加强。对于完全不稳定的 Tile C 骨盆骨折可能需采用骶髂关节螺钉及前环钛板内固定的方式,以获得更大的固定强度^[11]。

总之,对于术前或术中可以获得良好复位的部分 Tile B 型骨盆骨折患者,采用骶髂关节螺钉联合耻骨支螺钉前环内固定具有手术创伤小、术后疼痛程度低、下地时间早和骨盆功能评分高等优点,同时可以减少外固定架带来的不便。然而,经皮螺钉对术者操作水平具有较高要求,有一定的适应证和禁忌证,在临床中采用何种治疗方式,应根据患者具体情况充分考虑,选择最佳的手术方式。

参考文献

- [1] Davarinos N, Ellanti P, Morris S, et al. Epidemiology of pelvic and acetabular trauma in a Dublin tertiary hospital: a 10-year experience[J]. *Ir J Med Sci*, 2012, 181(2): 243-246.
- [2] Müller FJ, Stosiek W, Zellner M, et al. The anterior subcutaneous internal fixator (ASIF) for unstable pelvic ring fractures: clinical and radiological mid-term results[J]. *Int Orthop*, 2013, 37(11): 2239-2245.
- [3] Majeed SA. Grading the outcome of pelvic fractures[J]. *J Bone Joint Surg Br*, 1989, 71(2): 304-306.
- [4] 高博, 项舟, 方跃. 导航下经皮微创螺钉内固定治疗骨盆骨折[J]. *中国骨伤*, 2012, 25(1): 70-73.
GAO B, XIANG Z, FANG Y, et al. Percutaneous screw fixation for pelvic fractures with fluoroscopy-based navigation[J]. *Zhongguo Gu Shang/China J Orthop Trauma*, 2012, 25(1): 70-73. Chinese with abstract in English.
- [5] Gírdlez-Sánchez MA, Lúzaró-González A, Martínez-Reina J, et al. Percutaneous iliosacral fixation in external rotational pelvic fractures. A biomechanical analysis[J]. *Injury*, 2015, 46(2): 327-332.
- [6] Zhang L, Peng Y, Du C, et al. Biomechanical study of four kinds of percutaneous screw fixation in two types of unilateral sacroiliac joint dislocation: a finite element analysis[J]. *Injury*, 2014, 45(12): 2055-2059.

- [7] 陈红卫,赵钢生,张根福,等. 骶骨骨折合并骶神经损伤的手术治疗[J]. 中国骨伤,2011,17(1):69-71.
CHEN HW,ZHAO GS,ZHANG GF,et al. The treatment for sacral fractures combined with sacral nerve injury[J]. Zhongguo Gu Shang/China J Orthop Trauma,2011,17(1):69-71. Chinese with abstract in English.
- [8] Vaidya R,Colen R,Vigdorchik J,et al. Treatment of unstable pelvic ring injuries with an internal anterior fixator and posterior fixation: initial clinical series[J]. J Orthop Trauma,2012,26(1):1-8.
- [9] Xu P,Wang H,Liu ZY,et al. An evaluation of three-dimensional image-guided technologies in percutaneous pelvic and acetabular lag screw placement[J]. J Surg Res,2013,185(1):338-346.
- [10] 祖罡,毕大卫,曹奇勇,等. 髂前下棘椎弓根钉棒内固定技术在骨盆骨折中的应用[J]. 中国骨伤,2016,29(4):369-372.
ZU G,BI DW,CAO QY,et al. Application of supra-acetabular spinal pedicle screws and a subcutaneous connecting rod (INFIX) of anterior inferior iliac spine in the treatment of pelvic fractures [J]. Zhongguo Gu Shang/China J Orthop Trauma,2016,29(4):369-372. Chinese with abstract in English.
- [11] Cole PA, Gauger EM, Anavian J, et al. Anterior pelvic external fixator versus subcutaneous internal fixator in the treatment of anterior ring pelvic fractures[J]. J Orthop Trauma, 2012, 26(5): 269-277.
- [12] Hesse D, Kandmir U, Solberg B, et al. Femoral nerve palsy after pelvic fracture treated with INFIX: a case series[J]. J Orthop Trauma, 2015, 29(3): 138-143.
- [13] Eagan M, Kim H, Manson TT, et al. Internal anterior fixators for pelvic ring injuries: Do monaxial pedicle screws provide more stiffness than polyaxial pedicle screws[J]. Injury, 2015, 46(6): 996-1000.

(收稿日期:2016-12-20 本文编辑:王玉蔓)

《中国骨伤》杂志 2017 年重点专题征稿通知

《中国骨伤》杂志本着坚持中西医并重原则,突出中西医结合特色的办刊宗旨,如期发布 2017 年征稿的通知。以下是《中国骨伤》杂志 2017 年重点专题征稿的范围,欢迎广大的读者和作者踊跃投稿。

- | | |
|----------------------------|-----------------------------|
| 1. 上颈椎创伤与脱位的保守和手术治疗的并发症与预防 | 12. 关节镜在关节创伤、软骨及滑膜病变中的诊断与治疗 |
| 2. 颈肩腰腿痛非药物疗法的临床研究 | 13. 髌臼骨折术后并发症的处理 |
| 3. 退变性脊柱侧凸的非手术及手术治疗的选择 | 14. 陈旧性足踝部骨折的非融合治疗 |
| 4. 青少年特发性脊柱侧凸的非手术及手术治疗的选择 | 15. 四肢开放性骨折伴软组织缺损的处理 |
| 5. 创伤性和非创伤性脊髓损伤的临床诊治 | 16. 老年骨折围手术期感染的预防和处理 |
| 6. 人工关节置换术后感染翻修和并发症的处理 | 17. 骨与软组织肿瘤的诊断治疗和预后 |
| 7. 关节软骨损伤的修复及软骨移植的相关研究 | 18. 脊柱感染(包括结核感染)的诊断与治疗 |
| 8. 关节内骨折术后感染的预防和处理 | 19. 四肢关节结核的诊断与治疗 |
| 9. 人工关节远期疗效及患者满意度的评估 | 20. 脊柱转移性肿瘤的诊断与治疗 |
| 10. 髋关节发育不良的诊断与治疗 | 21. 手法治疗在脊柱、关节和创伤疾病中的应用和探讨 |
| 11. 关节置换特殊假体的应用 | 22. 中医药在脊柱、关节、创伤疾病中的应用和探讨 |

《中国骨伤》杂志社