

· 临床研究 ·

经皮椎体成形术与开放性椎体成形术治疗脊柱转移瘤

赵锡江, 齐新生, 茅治湘, 王全明, 高翔彬, 张贤俊

(江南大学附属医院 无锡市第四人民医院骨科, 江苏 无锡 214062)

【摘要】 目的:探讨经皮椎体成形术与开放性椎体成形术在脊柱转移瘤治疗中的临床应用。方法:对 2012 年 1 月至 2016 年 3 月行手术并获得随访的 126 例脊柱转移性肿瘤患者进行回顾性分析,126 例患者依据手术方式不同分为两组,转移性肿瘤进入椎管压迫脊髓、神经根的患者,行开放性手术治疗(开放手术组,43 例);无明显脊髓或神经根受压,或不适宜开放手术者行经皮椎体成形术治疗(PVP 组,83 例)。采用 VAS 评分、ECOG 分级、Frankel 分级分别对患者的疼痛、功能状况和脊髓功能进行评价;出院后每 3 个月门诊随访 1 次,行 X 线、CT 或 MRI 检查,每次随访均进行疼痛、神经功能和活动能力的评估。结果:PVP 组治疗 112 个椎体,基本无出血,中位手术时间 50 min;术后 2 d 时 VAS 评分即有显著降低,并持续至术后 1 个月;ECOG 分级在术后 1 个月时有显著降低;除了无症状的骨水泥渗漏(44/112)外,未发生神经损伤或肺栓塞等严重并发症;中位生存时间为 16 个月。开放手术组中位手术时间 160 min,中位出血量 1 000 ml;术后 1 个月时 VAS 评分显著降低;ECOG 分级在术后 1 个月有显著降低;术前 41 例有脊髓功能障碍患者中有 36 例术后 Frankel 分级得到提高(87.8%);40 例运动功能不完全丧失患者中有 29 例完全恢复(76.3%)。术后 12 例出现并发症(27.9%),中位生存时间为 11 个月。结论:对脊柱转移瘤患者选择合适方式的椎体成形术可以有效重建脊柱稳定性,减轻疼痛,提高患者的生活质量。

【关键词】 脊柱; 肿瘤转移; 椎体成形术

DOI:10.3969/j.issn.1003-0034.2017.02.005

Percutaneous vertebroplasty and open vertebroplasty for metastatic spinal tumor ZHAO Xi-jiang, QI Xin-sheng, MAO Zhi-xiang, WANG Quan-ming, GAO Xiang-bin, and ZHANG Xian-jun. Department of Orthopaedics, the Affiliated Hospital of Jiangnan University, the 4th People's Hospital of Wuxi, Wuxi 214062, Jiangsu, China

ABSTRACT Objective: To explore the clinical application and therapeutic effect of percutaneous vertebroplasty (PVP) and open vertebroplasty for metastatic spinal tumor. **Methods:** The clinical data of 126 patients with metastatic spinal tumor underwent surgery and obtained follow-up from January 2012 to March 2016 were retrospectively analyzed. These 126 cases were divided into two groups according to different operative methods. The metastatic tumor of 43 cases encroached vertebral canal oppressing spinal cord and nerve root, they were treated with open operation (open vertebroplasty group); and other 83 cases without obviously spinal cord or nerve root compression, or unfit for open operation, were treated with PVP (percutaneous vertebroplasty group). VAS score, ECOG and Frankel grade were used to evaluate the pain and neurofunction in two groups. All out-hospital patients were followed up every 3 months for 1 time. X-ray, CT, MRI were examined in follow-up. **Results:** A total of 112 vertebrae underwent PVP with the median surgical time of 50 min; VAS scores decreased significantly at 2 days after operation, which maintained till 1 month later; ECOG grade at 1 month decreased significantly; 44 of 112 vertebrae suffered from asymptomatic bone cement leakage, no complications such as nerve injury or pulmonary embolism was found; the median survival time was 16 months. While for open vertebroplasty group, the median surgical time was 160 min and blood loss was 1 000 ml; postoperative VAS scores and ECOG grade at 1 month decreased significantly. Postoperative Frankel grade of 36 patients got improvement in 41 patients with spinal cord functional disturbance (87.8%); and 29 of 40 patients with incompleteness out of motor function were full recovery (76.3%); 12 cases (27.9%) occurred complications and the median survival time was 11 months. **Conclusion:** The different vertebroplasty treatments can be selected for patients with metastatic spinal tumor, which can relieve the pain, improve the nerve function, reconstruct the spinal stabilization, maintain the local control and raise the life quality.

KEYWORDS Spine; Neoplasm metastasis; Percutaneous vertebroplasty

Zhongguo Gu Shang/China J Orthop Trauma, 2017, 30(2): 115-120 www.zggszz.com

通讯作者:赵锡江 E-mail:zhaoxijiangruilet@aliyun.com

Corresponding author: ZHAO Xi-jiang E-mail:zhaoxijiangruilet@aliyun.com

随着现代肿瘤治疗的发展、患者带瘤生存时间的延长及肿瘤诊断技术的提高，脊柱转移性肿瘤的发病率逐年增加。骨骼系统是转移性肿瘤最易侵犯的部位，研究发现 50%~70% 的癌症患者死亡前都发生了骨转移，如果是乳腺癌患者，这一比例将上升到 85%，而高达 10% 伴有症状的脊椎转移瘤患者可采用手术治疗^[1]。笔者对 2012 年 1 月至 2016 年 3 月在我院接受治疗并获得随访的 126 例脊柱转移性肿瘤患者进行了回顾性分析，现报告如下。

1 资料与方法

1.1 一般资料

本组 126 例，43 例接受经后路开放性椎体成形术治疗(开放手术组)，男 26 例，女 17 例；年龄 33~65 岁，平均 50.9 岁；甲状腺癌 4 例，胃癌 1 例，乳腺癌 8 例，前列腺癌 8 例，肝癌 4 例，肺癌 12 例，不明来源腺癌转移 6 例。转移性肿瘤进入椎管压迫脊髓、神经根。体力功能状态采用美国东部肿瘤协作组(eastern cooperative oncology group, ECOG)分级系统进行分级(表 1)^[2]：术前 3 级 33 例，4 级 10 例。83 例接受椎体成形术(percutaneous vertebroplasty, PVP)治疗(PVP 组)，男 45 例，女 38 例；年龄 45~76 岁，平均 63.5 岁；甲状腺癌 2 例，胃癌 3 例，乳腺癌 30 例，前列腺癌 8 例，肝癌 4 例，肺癌 32 例，4 例患者未发现原发灶，活检病理为转移性腺癌。无明显脊髓或神经根受压，术前 ECOG 分级 2 级 58 例，3 级 25 例。总计 112 个椎体节段进行了治疗，单椎体 16 例，双椎体 25 例，3 个椎体 10 例，4 个椎体的 4 例。其中颈椎 10 个，胸椎 64 个，腰椎 35 个，骶椎 3 个。126 例患者术前均有不同程度的背痛或腰痛。

表 1 ECOG 分级系统

Tab.1 The performance status of ECOG grade

级别	体力功能状态
0 级	活动能力完全正常，与起病前无任何差异
1 级	能自由走动及从事轻体力活动，包括一般家务或办公室工作，但不能从事较重体力活动
2 级	能自由走动及生活自理，但已丧失工作能力，日间不少于一半时间可以起床活动
3 级	生活仅能部分自理，日间一半以上时间卧床或坐轮椅
4 级	卧床不起，生活不能自理

1.2 治疗方法

1.2.1 术前准备 术前常规检查凝血功能及各主要脏器的功能，评估患者对手术的耐受情况。摄以病椎为中心的 X 线片、CT、MRI 及 ECT 骨扫描，确定脊

椎的破坏范围、稳定程度及脊髓马尾受压情况。

1.2.2 手术方法 (1)开放性手术：全麻，俯卧位，后路手术时首先于病椎上下椎体 1~2 节段常规置入椎弓根钉，将一侧椎弓根螺钉与棒连接并紧缩固定，初步矫正后凸畸形。在上下正常椎板切开黄韧带，行椎板咬除，暴露椎管，渐进向病椎推进，到达病椎后，切除后方(涉及肿瘤的)椎弓、小关节，全部或部分刮除或大块切除椎体肿瘤，直视下椎体内注射骨水泥或骨水泥联合钛网，保护硬膜。术前常规血管栓塞以减少术中出血。(2)经皮椎体成形术：局麻，基础监护。C 形臂 X 线机透视下经单侧或双侧椎弓根穿刺至椎体前 1/3 部位，注射时注意观察骨水泥的弥散情况，控制注射速度避免骨水泥进入椎旁，骨水泥干固后拔出穿刺针，局部压迫 5 min 止血，加压包扎。部分病例首先沿通道取活检，之后透视监视下注射骨水泥 1~5 ml；病变位于颈椎时经前路局麻或颈丛麻醉，辅以小切口穿刺。对多发转移患者同时进行 2~3 个椎体的操作

1.3 观察项目与方法

随访：术后每月 1 次，3 个月后每半年 1 次，术后 3 年每半年 1 次。对两组患者的疼痛、神经功能及体力功能状态进行评估。疼痛评估采用视觉模糊评分(visual analog scale, VAS)分级法^[3]；神经损害情况采用 Frankel 分级法^[4]；体力功能状态采用 ECOG 分级系统^[2]。

1.4 统计学处理

用 SPSS 13.0 统计软件包进行分析。治疗前后的定量资料比较采用两独立样本 *t* 检验或配对样本 *t* 检验，组内各时间点比较采用重复测量方差分析；计数资料组间比较采用 χ^2 检验或者 Fisher 确切概率法；检验水准 $\alpha=0.05$ 。

2 结果

2.1 一般情况

术中无肺栓塞、截瘫或围手术期死亡患者。开放手术组中位手术时间 160 min(90~200 min)，中位出血量 1 000 ml(500~2 500 ml)，PVP 手术组基本无出血，中位手术时间 50 min(30~100 min)。

开放手术组疼痛在术后 1 个月后明显改善，PVP 组疼痛在术后第 3 天即获得明显改善。VAS 评分术后各时间点与术前相比，差异均有统计学意义($P<0.05$)，见表 2。开放手术组 ECOG 分级 3 级 33 例中 30 例改善为 2 级，3 例无明显改善；4 级 10 例中 1 例改善为 3 级，9 例无明显改善。PVP 组 ECOG 分级 3 级 25 例中有 20 例改善为 2 级，5 例无明显改善；2 级 58 例者，其中 34 例改善为 1 级，24 例无明显改善。

表 2 两组脊柱转移性肿瘤患者手术前后 VAS 评分比较
($\bar{x} \pm s$, 分)

Tab.2 Comparison of VAS of patients with metastatic spinal tumor between two groups before and after operation
($\bar{x} \pm s$, score)

时间	PVP 组(例数=83)	开放手术组(例数=43)
术前	6.4±1.4	7.5±1.2
术后 3 d	2.7±1.3	-
术后 1 个月	2.9±0.9	2.9±1.1
F 值	14.80	18.53
P 值	0.000	0.000

开放手术组术前 41 例有脊髓功能障碍(Frankel 分级 A-D 级)患者中有 36 例术后 Frankel 分级得到改善(87.8%), 见表 3, 手术前后差异有统计学意义($P < 0.05$)。5 例未恢复(12.2%)。40 例运动功能不完全丧失患者中有 29 例完全恢复(76.3%)。PVP 组手术前后均为 E 级。典型病例见图 1-2。

2.2 临床效果

开放手术组 12 例出现并发症(27.9%), 无围手术期死亡; 术后切口不愈合 4 例, 经换药、抗感染治疗 4 周后愈合; 切口积液 6 例, 脑脊液漏 2 例, 予以

表 3 开放手术组手术前后 Frankel 分级(例)

Tab.3 Comparison of Frankel grade in open vertebroplasty group before and after operation(case)

术前 Frankel 分级	例数	术后 Frankel 分级			
		B 级	C 级	D 级	E 级
B 级	3	1	2	0	0
C 级	7	0	1	5	1
D 级	31	0	0	3	28
E 级	2	0	0	0	2

穿刺或加压包扎后好转。PVP 组经术后 X 线检查 112 个椎体中有 44 个椎体发生轻微骨水泥渗漏(39.3%), 但患者均无明显症状。未发生穿刺副损伤、脊髓或神经根压迫、椎管内血肿、感染及肺栓塞等严重并发症。无手术死亡病例。术中患者感局部轻中度胀痛, 生命体征平稳。开放手术组随访期内有 37 例患者死亡, 6 例存活, 中位生存时间 11 个月(3~36 个月)。PVP 组随访期内有 65 例患者死亡, 18 例存活, 中位生存时间 16 个月(12~48 个月)。

3 讨论

3.1 手术适应证及手术方法的选择

转移癌患者大多具有有限的预期寿命。原发性

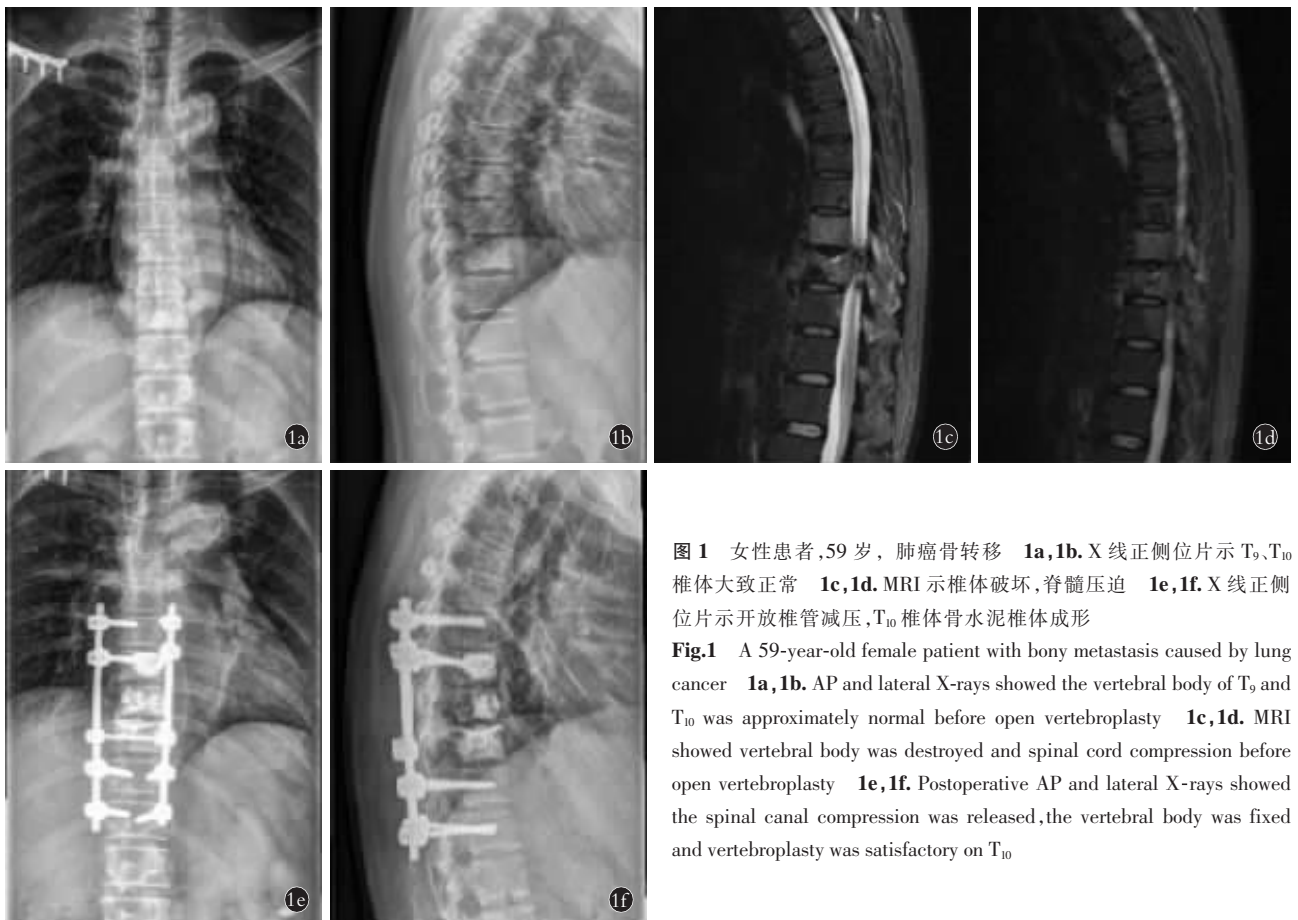


图 1 女性患者, 59 岁, 肺癌骨转移 1a, 1b. X 线正侧位片示 T₉、T₁₀ 椎体大致正常 1c, 1d. MRI 示椎体破坏, 脊髓压迫 1e, 1f. X 线正侧位片示开放椎管减压, T₁₀ 椎体骨水泥椎体成形

Fig.1 A 59-year-old female patient with bony metastasis caused by lung cancer 1a, 1b. AP and lateral X-rays showed the vertebral body of T₉ and T₁₀ was approximately normal before open vertebroplasty 1c, 1d. MRI showed vertebral body was destroyed and spinal cord compression before open vertebroplasty 1e, 1f. Postoperative AP and lateral X-rays showed the spinal canal compression was released, the vertebral body was fixed and vertebroplasty was satisfactory on T₁₀

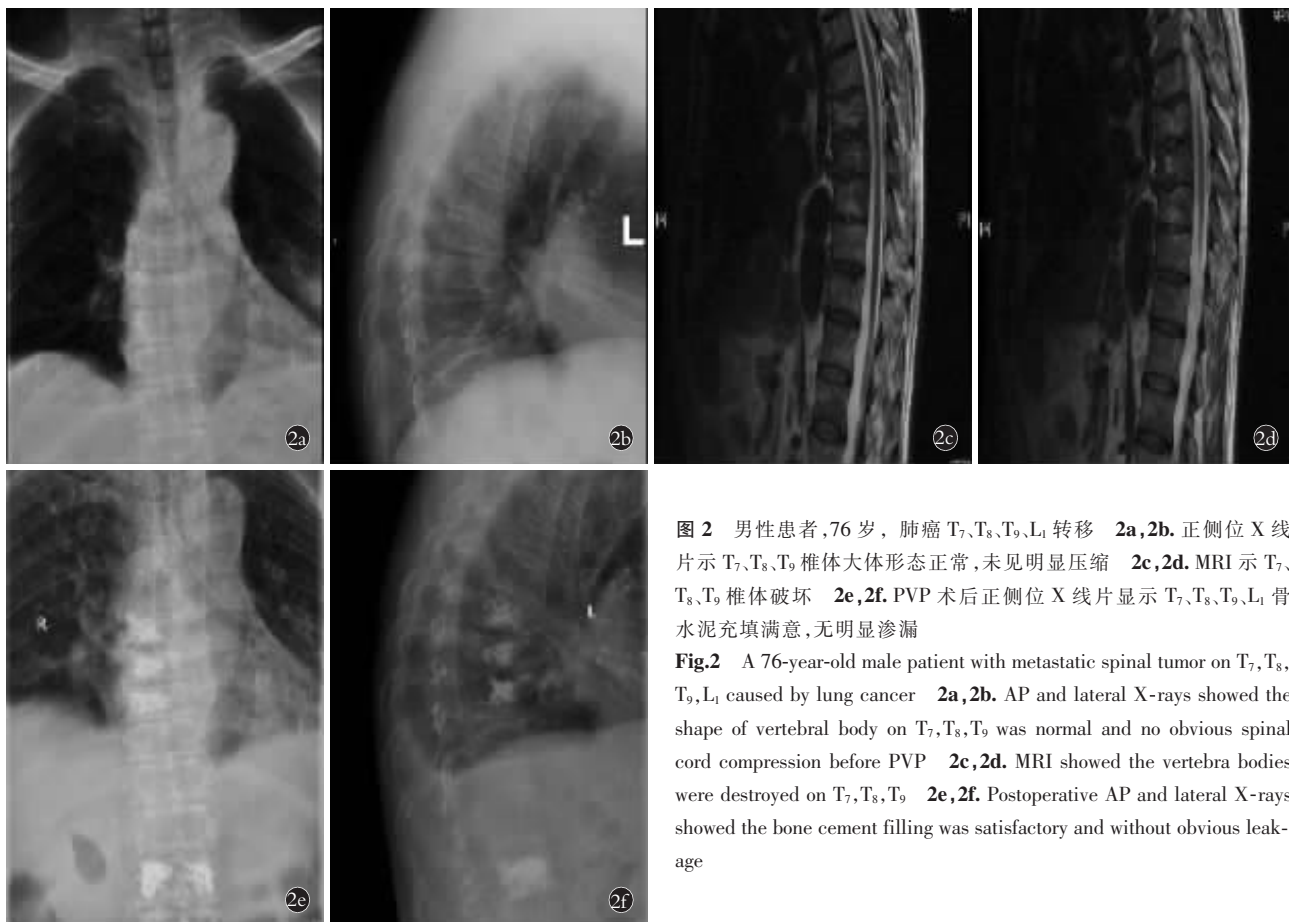


图 2 男性患者,76 岁,肺癌 T₇、T₈、T₉、L₁ 转移 **2a,2b**. 正侧位 X 线片示 T₇、T₈、T₉ 椎体大体形态正常,未见明显压缩 **2c,2d**. MRI 示 T₇、T₈、T₉ 椎体破坏 **2e,2f**. PVP 术后正侧位 X 线片显示 T₇、T₈、T₉、L₁ 骨水泥充填满意,无明显渗漏

Fig.2 A 76-year-old male patient with metastatic spinal tumor on T₇, T₈, T₉, L₁ caused by lung cancer **2a,2b**. AP and lateral X-rays showed the shape of vertebral body on T₇, T₈, T₉ was normal and no obvious spinal cord compression before PVP **2c,2d**. MRI showed the vertebra bodies were destroyed on T₇, T₈, T₉ **2e,2f**. Postoperative AP and lateral X-rays showed the bone cement filling was satisfactory and without obvious leakage

肺癌若是已经扩散到远处器官,平均生存时间只有 6 个月,乳腺癌、肾脏或前列腺癌转移后的平均生存时间更少,平均 1.5~2 年,转移性肾癌只有不到 10% 患者生存超过 2 年^[5]。恶性肿瘤的患者大多接受过化疗或放疗或两者同时治疗。这些治疗很多情况下减缓了疾病的进展。令人遗憾的是,在许多情况下,患者都出现了肿瘤转移的症状,即使患者在初始治疗里表现出良好的反应,仍然不可避免的发生了转移。脊柱是转移性肿瘤的好发部位,这类疾病的治疗方法需要综合考虑。它和患者本身肿瘤的性质,肿瘤患者的生存预期,脊柱受肿瘤侵袭的程度,患者的神经受压症状,患者身体的一般情况等等有关。对于转移性脊柱肿瘤患者的姑息性治疗主要是提高患者的生活质量。重塑脊柱的稳定性,减少疼痛,预防神经功能的进一步恶化这些都可以影响患者的生存质量。脊柱转移性肿瘤手术的目标一般包括以下几个因素:恢复神经功能,保护脊柱稳定,减少脊柱肿瘤相关的疼痛和矫正脊柱畸形^[6]。因此,以患者肿瘤相关症状和生活质量的改善为目的的姑息性治疗是提供手术治疗的主要原因。外科处理主要是以解决那些难治的非手术治疗的症状,如疼痛和神经衰落^[7]。由于脊柱转移性手术不是肿瘤根治手术,必须根

据患者的功能状态和预期寿命考虑手术的方式、风险及收益。对于那些预期寿命小于 1 年的转移性脊柱肿瘤患者,广泛的肿瘤切除手术是不适合的。姑息性手术、减瘤和重建脊柱稳定性是比较好的建议^[8]。无论如何,大多数作者认为转移性肿瘤患者预期生存至少有 12 周,才应考虑行姑息性手术,同时还有许多其他因素需要权衡,包括患者的整体健康、营养状况、原发肿瘤的侵袭性及术前神经功能缺损的程度等等^[9]。

转移性脊柱肿瘤手术方式是姑息干预包括经后路椎板减压,恢复椎体丢失的水泥增强技术(椎体或后凸成形术),以及通过前路和后路全脊椎切除的技术^[10]。椎体后凸成形术的微创手术方法对于治疗转移性脊柱肿瘤稳定作用效果良好^[11-12]。

骨水泥椎体成形主要适用于溶骨性骨转移瘤破坏椎体或椎体病理性压缩骨折,椎体成形的绝对禁忌证为椎体感染、无法纠正的凝血和出血倾向^[13]。如果并存脊髓、神经根的压迫和椎体塌陷高度超过 75%,单纯经皮椎体成形术是禁忌证^[14]。本组病例中发生椎管占位,且有神经功能损害表现的患者,单纯的椎体成形术是不适合的。开放性椎体成形术于 1999 年由 Wenger 等^[15]首次应用于治疗骨质疏松性

骨折,报道中 10 例手术患者 7 例发生骨水泥椎管内渗漏,但没有出现临床症状,手术优点是术中直视下可以及时清除椎管内骨水泥。经后路椎板切除术的标准技术已为脊柱外科医生所熟知,椎管减压转移瘤的操作基本相同,硬脊膜应在整个手术过程中加以保护,椎间孔的侵犯应在处理椎板减压时评估,并做好随后的处理。解压后,脊柱的重建可使用多种不同的方式,椎弓根螺钉系统使用最为广泛。脊柱转移性肿瘤若累计前柱,在处理前柱肿瘤后遗留的空腔可使用骨水泥重构,金属支撑可以纵向放置跨越缺陷,当骨水泥在面团状态成形,这些金属支撑可以是克氏针或钛网或碳纤维,其可以填充有水泥或骨的椎骨之间。螺丝孔道不稳也可以通过在拧入螺钉前注入额外的骨水泥辅助加固。这些操作中需小心,避免骨水泥接触硬脊膜。此外,放置骨水泥时椎体前缘也须注意,避免外渗水泥进入腹膜后导致的血管损伤。一旦骨水泥成形后就可以提供一种有效的前柱支撑,再结合后路椎弓根螺钉系统达到了稳定脊柱的目的。

3.2 手术对患者生存质量的影响

脊柱转移性肿瘤可以有很多临床表现方式。疼痛几乎存在于所有的情况下,严重时可以使基本活动如行走都变得不可能。显著骨质破坏可导致椎体的骨折、不稳定和畸形。病理性骨折引发的脊髓压迫是最可怕的并发症,会导致脊髓的直接侵袭。常见的原发癌扩散到骨的有肺癌、乳腺癌、肾癌、前列腺癌和甲状腺癌。对于男性来说肺是最常见的原发肿瘤,而乳腺癌则是女性最常见的原发肿瘤。对于脊柱转移性肿瘤来说,转移灶偏爱于椎体的松质骨,然后再侵及椎体后部(椎弓根),少部分情况下,肿瘤可以从椎体的前壁延伸至后柱,这样对于外科医生来说就更难规划肿瘤的切除范围。早期的转移性肿瘤带来疼痛的症状,椎体主要是松质骨的破坏,椎体成形术可以在稳定椎体的同时达到止痛作用,临床有较好的效果。若是肿瘤累计椎体后缘及后柱开放性手术具有较好的效果,后路手术切除肿瘤后采用人工椎体或骨水泥灌注不失为一种较好的方法。

本组患者行 PVP 治疗术后 3 d 疼痛缓解,患者术后生活功能状况获得改善,ECOG 分级得到提高。患者术后疼痛减轻,由卧床到可耐受坐轮椅。对于无法耐受全麻和开放椎管减压内固定的虚弱患者,可以达到减轻疼痛,避免长期卧床,提高生存质量的作用。虽然本组经皮椎体成形术骨水泥渗漏率较高(39.3%),但本组均没有引起严重的并发症。由于恶性肿瘤血供丰富和骨皮质破坏,骨水泥渗漏发生率高,导致脊髓或神经根压迫以及肺栓塞的风险高,术

中要严密透视监视骨水泥渗漏情况。

开放手术后患者疼痛缓解满意,本组术后 1 个月疼痛缓解,28%患者术后 1 个月生活功能状况获得明显改善,87.8%术前有神经功能障碍的患者术后神经功能得到改善,运动功能不完全丧失患者中有 76.3%术后神经功能完全恢复。由于脊柱解剖结构的特殊性,开放手术绝大多数为经瘤手术,术后需要有效的抗肿瘤治疗以减少复发,切口相关并发症影响患者后继治疗。

为脊柱转移性肿瘤选择正确的操作常常是困难的,因为它依赖于许多因素,包括预期寿命和手术带来的危险性和对提高患者生存质量的可能性之间的平衡。一些预测分数的制订有利于帮助临床医生决定手术方式,但什么是最好的选择仍然存在争议,手术方式的决定有时还和手术医生的手术习惯,主观经验有关。全球脊柱肿瘤学习小组(Global Spine Tumour Study Group, GSTSG)建议使用富田和 Tokunashi 分期系统,因为这是比较简单的使用和解释。然而,评估这些分数的有效性却比较困难。例如,整块切除的患者可能收到良好预测分数,而姑息处理的患者会收到预后不良的分数,因此,很难说是由预后分数或手术方式影响到患者的生存^[16]。

高达 25%的脊柱转移瘤患者术后会出现并发症,最常见的是伤口感染^[17]。患者的预期寿命通常由肿瘤转移性的整体程度决定的,选取手术方式的目的是提高患者的生活质量。然而,并发症的发生率增加了转移瘤手术操作的复杂性和难度,因此,某些程度上说,必须有一个手术风险和收益之间的权衡^[17]。由于不同患者的异质性,手术带来的结果也不同,因此难以达到一个普遍接受的广泛结论。笔者希望能有多中心的病例统计以得出具有前瞻性的、对脊柱转移性肿瘤患者手术方式选择有帮助的意见。

参考文献

- [1] Aboulafia AJ, Levine AM. Musculoskeletal and Metastatic Tumors. In: Fardon DF, Garfin SR. OKU: Spine 2, Rosemont [M]. American Academy of Orthopaedic Surgeons, 2002: 411-431.
- [2] Oken MM, Creech RH, Torrey DC, et al. Toxicity and response criteria of the eastern cooperative oncology group [J]. Am J Clin Oncol, 1982, 5(6): 649-655.
- [3] The value of postural reduction in internal management of closed injuries of spine with paraplegia and tetraplegia [J]. Paraplegia, 1969, 7: 179.
- [4] Jensen MP, Karoly P, Braver S. The measurement of clinical pain intensity: a comparison of six methods [J]. Pain, 1986, 27(1): 117-126.
- [5] Sundaresan N, Scher H, DiGiacinto GV, et al. Surgical treatment of spinal cord compression in kidney cancer [J]. J Clin Oncol, 1986, 4(2): 1851-1856.
- [6] Berger AC. Introduction: role of surgery in the diagnosis and man-

agement of metastatic cancer[J]. Semin Oncol, 2008, 35(2): 98-99.

[7] Feiz-Erfan I, Rhines LD, Weinberg JS. The role of surgery in the management of metastatic spinal tumors[J]. Semin Oncol, 2008, 35(2): 108-117.

[8] Choi D, Crockard A, Bungler C, et al. Review of metastatic spine tumour classification and indications for surgery: the consensus statement of the Global Spine Tumour Study Group[J]. Eur Spine J, 2010, 19(2): 215-222.

[9] Heary RF, Bono CM. Metastatic spinal tumors[J]. Neurosurg Focus, 2001, 11(6): E1.

[10] Tomita K, Kawahara N, Kobayashi T, et al. Surgical strategy for spinal metastases[J]. Spine (Phila Pa 1976), 2001, 26(3): 298-306.

[11] Dalbayrak S, Onen MR, Yilmaz M, et al. Clinical and radiographic results of balloon kyphoplasty for treatment of vertebral body metastases and multiple myelomas[J]. J Clin Neurosci, 2010, 17(2): 219-224.

[12] Gerszten PC, Monaco EA 3rd. Complete percutaneous treatment of vertebral body tumors causing spinal canal compromise using a transpedicular cavitation, cement augmentation, and radiosurgical technique[J]. Neurosurg Focus, 2009, 27(6): E9.

[13] 燕太强, 郭卫. 脊柱转移瘤的微创外科治疗进展[J]. 中国脊柱脊髓杂志, 2011, 21(3): 244-247.
YAN TQ, GUO W. Advances in minimally invasive surgical treatment of spinal metastases[J]. Zhongguo Ji Zhu Ji Sui Za Zhi, 2011, 21(3): 244-247. Chinese.

[14] Fuentes S, Métellus P, Pech-Gourg G, et al. Open kyphoplasty for management of metastatic and severe osteoporotic spinal fracture. Technical note[J]. J Neurosurg Spine, 2007, 6(3): 284-288.

[15] Wenger M, Markwalder TM. Surgically controlled, transpedicular methyl methacrylate vertebroplasty with fluoroscopic guidance[J]. 1999, 141(6): 625-631.

[16] Choi D, Crockard A, Bungler C, et al. Review of metastatic spine tumour classification and indications for surgery: the consensus statement of the Global Spine Tumour Study Group[J]. Eur Spine J, 2010, 19(2): 215-222.

[17] Wise JJ, Fischgrund JS, Herkowitz HN, et al. Complication, survival rates, and risk factors of surgery for metastatic disease of the spine[J]. Spine (Phila Pa 1976), 1999, 24(18): 1943-1951.
(收稿日期: 2016-09-19 本文编辑: 王宏)

《中国骨伤》杂志 2017 年重点专题征稿通知

《中国骨伤》杂志本着坚持中西医并重原则,突出中西医结合特色的办刊宗旨,如期发布 2017 年征稿的通知。以下是《中国骨伤》杂志 2017 年重点专题征稿的范围,欢迎广大的读者和作者踊跃投稿。

1. 上颈椎创伤与脱位的保守和手术治疗的并发症与预防
2. 颈肩腰腿痛非药物疗法的临床研究
3. 退变性脊柱侧凸的非手术及手术治疗的选择
4. 青少年特发性脊柱侧凸的非手术及手术治疗的选择
5. 创伤性和非创伤性脊髓损伤的临床诊治
6. 人工关节置换术后感染翻修和并发症的处理
7. 关节软骨损伤的修复及软骨移植的相关研究
8. 关节内骨折术后感染的预防和处理
9. 人工关节远期疗效及患者满意度的评估
10. 髋关节发育不良的诊断与治疗
11. 关节置换特殊假体的应用
12. 关节镜在关节创伤、软骨及滑膜病变中的诊断与治疗
13. 髌骨骨折术后并发症的处理
14. 陈旧性足踝部骨折的非融合治疗
15. 四肢开放性骨折伴软组织缺损的处理
16. 老年骨折围手术期感染的预防和处理
17. 骨与软组织肿瘤的诊断治疗和预后
18. 脊柱感染(包括结核感染)的诊断与治疗
19. 四肢关节结核的诊断与治疗
20. 脊柱转移性肿瘤的诊断与治疗
21. 手法治疗在脊柱、关节和创伤疾病中的应用和探讨
22. 中医药在脊柱、关节、创伤疾病中的应用和探讨

《中国骨伤》杂志社