

·临床研究·

# 自稳型颈椎融合器在颈椎前路融合手术中的临床应用

江兵,曹燕庆,潘宏,朱成润,章小军,陶岳峰,刘镇,袁维诚  
(安徽医科大学附属安庆医院骨科,安徽 安庆 246003)

**【摘要】** 目的:探讨自稳型颈椎融合器在颈椎前路融合手术中应用的临床效果。方法:2011 年 1 月至 2014 年 1 月,采用椎间盘切除,自体髂骨植骨自稳型颈椎融合器椎间融合术治疗颈椎疾患 50 例,其中男 32 例,女 18 例;年龄 30~79 岁,平均 53.30 岁;颈椎病 22 例,外伤性颈椎间盘突出症 26 例,颈椎失稳 2 例;单节段 32 例,双节段 15 例,3 节段 3 例。采用日本骨科协会评定标准(Japan Orthopedic Association,JOA)对神经功能进行评估;采用 Otani 分级方法对疗效进行评定;定期拍摄颈椎正侧位 X 线片和动力位 X 线片观察颈椎曲度和骨融合情况以及有无内固定相关并发症;采用 Suk 法评估骨融合情况。结果:50 例患者均获得随访,时间 6~36 个月,平均 20 个月。术后未见明显的手术相关并发症,均达到骨性融合,平均融合时间 4.30 个月。JOA 评分术后 1 周为 16.10±2.20,术后 6 个月为 16.40±2.35,较术前的 10.60±3.00 均明显提高( $P<0.05$ )。采用 Otani 分级方法进行疗效评定,优 40 例,良 9 例,可 1 例。随访期间未出现明显的吞咽困难、融合器移位等内固定相关并发症。结论:在颈椎前路融合手术中使用自稳型颈椎融合器疗效满意,且手术创伤小,能减少手术相关并发症的发生,是颈椎前路融合手术中一种较好的融合方法。

**【关键词】** 椎间盘移位; 脊椎融合术; 颈椎

DOI: 10.3969/j.issn.1003-0034.2015.04.002

**Clinical application of stand-alone MC+PEEK cage in the anterior cervical fusion** JIANG Bing, CAO Yan-qing, PAN Hong, ZHU Cheng-run, ZHANG Xiao-jun, TAO Yue-feng, LIU Zhen, and YUAN Wei-cheng. Department of Orthopaedics, the Affiliated Anqing Hospital of Anhui Medical University, Anqing 246003, Anhui, China

**ABSTRACT** **Objective:** To explore the effect of clinical application of stand-alone MC+PEEK cage in anterior cervical fusion. **Methods:** From January 2011 to January 2014, 50 patients were treated with the MC+PEEK cage filled with autogenous cancellous illic-bone graft after anterior cervical discectomy. There were 22 patients with cervical spondylosis, 26 patients with traumatic cervical disc herniation, 2 patients with cervical instability in these patients. There were 32 males and 18 females, aged from 30 to 79 years old with an average of 53.30 years old. There were 32 patients with single segment, 15 patients with double segments and 3 patients with three segments. Cervical AP and lateral and the flexion-extension X-rays were regularly taken in order to assess the cervical physiological curvature, the graft fusion and internal fixation related complications. Nerve function, clinical effect and bone fusion were respectively evaluated according to Japan Orthopedic Association (JOA), Otani grade and Suk method. **Results:** All patients were followed up from 6 to 36 months with an average of 20 months. No correlated surgical complications were found and all patients obtained bony fusion with an average time of 4.30 months. JOA score had significantly improvement after surgery ( $P<0.05$ ). The JOA score was 10.60±3.00 before surgery and 16.10±2.20, 16.40±2.35 at one week and six months after surgery respectively. According to Otani grade, 40 cases got excellent results, 9 good, 1 fair. No significant dysphagia and internal fixation related complications such as displacement of cages were found during the follow-up period. **Conclusion:** Using this cage in anterior cervical fusion can obtain satisfactory clinical effect with less operation injury and reduce the complications. It is a better fusion method in anterior cervical fusion.

**KEYWORDS** Intervertebral disc displacement; Spinal fusion; Cervical vertebrae

Zhongguo Gu Shang/China J Orthop Trauma, 2015, 28(4):294-299 www.zggszz.com

目前标准的颈前路融合手术方法有: 颈椎前路

钢板加大块带有三面皮质骨的自体髂骨; 颈椎前路钢板加颈椎融合器; 颈椎前路钢板加钛网。自体髂骨植骨融合术由于术中需要取大块髂骨且需修整髂骨块形状, 使手术时间延长, 术中出血增多, 麻醉风险增加, 且存在取骨区并发症: 如供骨区血肿形成, 骨盆骨折等, 有文献报道其发生率高达 39%<sup>[1]</sup>。由于目

基金项目: 安徽医科大学基金项目(编号: 2013xkj062)  
Fund program: Anhui Medical University Fund Project(No.2013xkj062)  
通讯作者: 江兵 E-mail: jiangbing0619@163.com  
Corresponding author: JIANG Bing E-mail: jiangbing0619@163.com

前标准的颈前路融合手术中均使用钢板, 可以达到术后即刻稳定、促进融合、减少假关节形成等优点, 但是由于使用了颈椎前方钢板, 术中暴露范围需要进一步扩大, 因而增加了手术创伤, 且存在内固定相关并发症<sup>[2-5]</sup>: 如内固定松动移位断裂, 内固定与食管神经摩擦产生发音和吞咽困难, 有时产生食管瘘甚至危及生命; 而且即使使用了钢板, 有时也存在大块髂骨块、融合器或钛网的下沉、移位等, 有时导致压迫颈髓的严重并发症发生。为了在保证颈椎融合手术的安全性和有效性的同时减少和避免以上内固定相关并发症的发生, 我科经过医院伦理委员会批准, 患者知情同意, 于 2011 年 1 月至 2014 年 1 月在颈椎前路融合手术中单独采用自稳型颈椎融合器(法国 LDR 公司, 产品批号: 32759)治疗, 取得了良好的临床效果, 现报告如下。

## 1 资料与方法

### 1.1 一般资料

本组 50 例, 男 32 例, 女 18 例; 年龄 30~79 岁, 平均 53.30 岁; 颈椎病 22 例, 外伤性颈椎间盘突出症 26 例, 颈椎失稳 2 例; 采用椎间盘切除, 自体髂骨植骨椎间融合术治疗。其中单节段 32 例: C<sub>3,4</sub> 5 例, C<sub>4,5</sub> 7 例, C<sub>5,6</sub> 11 例, C<sub>6,7</sub> 9 例; 双节段 15 例: C<sub>3,4</sub>, C<sub>4,5</sub> 3 例, C<sub>4,5</sub>, C<sub>5,6</sub> 7 例, C<sub>5,6</sub>, C<sub>6,7</sub> 5 例; 3 节段 3 例均为 C<sub>4,5</sub>, C<sub>5,6</sub>, C<sub>6,7</sub>。患者入院时一般情况良好, 血压呼吸等生命特征平稳, 有外伤者入院时未发现有胸腹部合并伤, 患者入院时均存在肢体不同程度的感觉与肌力减退等神经损害表现, 有外伤病史者受伤前无明显神经受压表现, 受伤后均存在神经损害的临床症状。术前 JOA 评分<sup>[6]</sup>为 10.60±3.00。

### 1.2 治疗方法

**1.2.1 术前准备** 术前常规行颈椎正侧位 X 线、CT、MRI 检查, 了解颈椎骨质有无骨折与增生, 颈椎曲度和椎间隙的情况, 颈椎椎间盘突出位置和突出情况, 颈髓受压的情况, 颈椎后纵韧带有无钙化和椎管有无狭窄等情况, 并行肌电图检查(有明确外伤病史者在外伤 2 周后检查), 根据以上情况确定临床表现是否与影像学等检查相吻合, 术前常规行气管推移训练。

**1.2.2 手术方法** 均采用气管插管全身麻醉, 取仰卧位, 项背部垫高使颈轻度后伸, 取颈右斜切口, 经血管与肌肉间隙钝性分离软组织直达前纵韧带, C 形臂 X 线术中定位椎间隙后“Z”字形切开椎前筋膜, 置入椎体钉, 撑开椎间隙, 切开前纵韧带, 彻底清除纤维环和髓核组织及软骨终板等组织, 保护骨性终板。试模、参照邻近椎体椎间隙大小并结合 C 形臂 X 线透视确认融合器大小合适后, 取自体髂骨松质

骨少许植入颈椎融合器并将融合器上的嵌片击入下位椎体并缝合椎前筋膜, 所有病例术中均使用甲强龙和切口旁放置负压引流球。

**1.2.3 术后处理** 术后预防性使用抗生素 24~48 h, 并同时使用地塞米松、甘露醇、神经营养药物等对症治疗, 术后前 3 d 进食温凉流质饮食, 避免进食过热食物, 逐渐过度到正常饮食, 术后常规雾化治疗, 当负压引流球引流量低于 10 ml/d 时予以拔除, 术后第 2 天开始鼓励患者下床活动。

### 1.3 观察项目与方法

分别于术后 1 周、6 个月时采用 JOA 评分评估神经功能恢复情况; 术后行颈椎 MRI 检查了解脊髓减压情况, 并定期行 X 线检查了解颈椎曲度和骨融合情况, 以及有无融合器移位等内固定相关并发症发生, 其中融合情况采用 Suk 等<sup>[7]</sup>法判断; 采用 Otani 等<sup>[8]</sup>分级方法对疗效进行评定。

### 1.4 统计学处理

采用 SPSS 17.0 统计软件进行分析, 计量资料以均数±标准差( $\bar{x}\pm s$ )表示, 手术前后的 JOA 评分比较进行 *t* 检验。以  $P<0.05$  为差异有统计学意义。

## 2 结果

本组手术均取得成功, 手术时间 50~120 min, 平均 68 min, 术中出血量 30~190 ml, 平均 105 ml。所有患者术后未出现切口感染, 颈部血肿, 融合器移位, 吞咽困难, 食管瘘和下肢深静脉血栓形成等手术和内固定相关并发症。术后 MRI 检查提示减压彻底, 术后患者双上肢麻木无力等症状逐渐消失。50 例均获得随访, 时间 6~36 个月, 平均 20 个月。术后 1 周 JOA 评分为 16.10±2.20, 术后 6 个月为 16.40±2.35, 术后 1 周与术后 6 个月的 JOA 评分差异无统计学意义, 但均较术前的 10.60±3.00 提高( $P<0.05$ ), 见表 1。术后定期随访患者颈椎 X 线, 随访期间颈椎生理性曲度存在, 椎间隙高度恢复正常, 未出现明显的融合器下沉移位等并发症, 随访期间患者未诉有发音困难和明显的吞咽困难等并发症。融合情况采用 Suk 法判断, 术后 3~6 个月均获得骨性融合, 平均融合时间为 4.30 个月。采用 Otani 分级方法进行疗效评定, 优 40 例, 良 9 例, 可 1 例。典型病例术前术后影像学资料见图 1-3。

## 3 讨论

### 3.1 本术式的优点

(1) 自稳型颈椎融合器上面为锯齿状, 可以嵌入上位椎体下面终板软骨下皮质骨中从而防止融合器滑动<sup>[9]</sup>, 同时有一个将被插入下位椎体上的嵌片, 防止了融合器任何移位的可能性, 该嵌片即相当于颈椎前路钢板, 避免了使用颈椎前路钢板所引起的相

表 1 颈椎前路融合手术 50 例患者手术前后 JOA 评分结果 (x±s, 分)

Tab.1 JOA scores of 50 patients performed anterior cervical fusion before and after operation(x±s, score)

项目	术前	术后 1 周	术后 6 个月
上肢运动功能	2.02±0.57	3.49±0.57	3.62±0.59
下肢运动功能	3.20±0.79	3.86±0.46	3.94±0.65
感觉功能	3.28±0.71	5.88±0.56	5.91±0.57
膀胱功能	2.10±0.86	2.87±0.54	2.93±0.46
总分	10.60±3.00	16.10±2.20*	16.40±2.35**

注:与术前比较,\*t=10.45,P<0.05; \*\*t=10.76,P<0.05  
Note:Compared with preoperative data,\*t=10.45,P<0.05; \*\*t=10.76,P<0.05

关内固定并发症的发生。(2)该方法具有微创性,术

中避免了因使用钢板所导致手术暴露范围的进一步扩大,减少了手术创伤和术中出血量;术中仅需取少量髂骨松质骨或无须取髂骨,使用颈椎前方增生骨,减少或避免了取骨区并发症的发生;经典手术术中为了避免螺钉进入椎间隙,钢板位置偏斜等情况,需要反复 X 线透视,不但增加了患者麻醉、手术时间和出血量,而且增加了患者和医务人员的放射线损伤;避免了椎体次全切除的手术创伤大,术中和术后出血多,术后易形成血肿,压迫脊髓<sup>[10]</sup>等问题。(3)其前缘高后缘低,能够维持颈椎生理弧度和椎间隙高度。颈椎生理曲度和椎间高度的恢复和维持意义十分重大,有助于颈椎的远期稳定和恢复其正常的生物力学功能,减少因力学性能的改变造成的退变加速等并发症<sup>[11]</sup>,直接影响患者的疗效,当椎间隙高度减少 3 mm,相应的神经根管面积减少 32%~45%<sup>[12]</sup>。

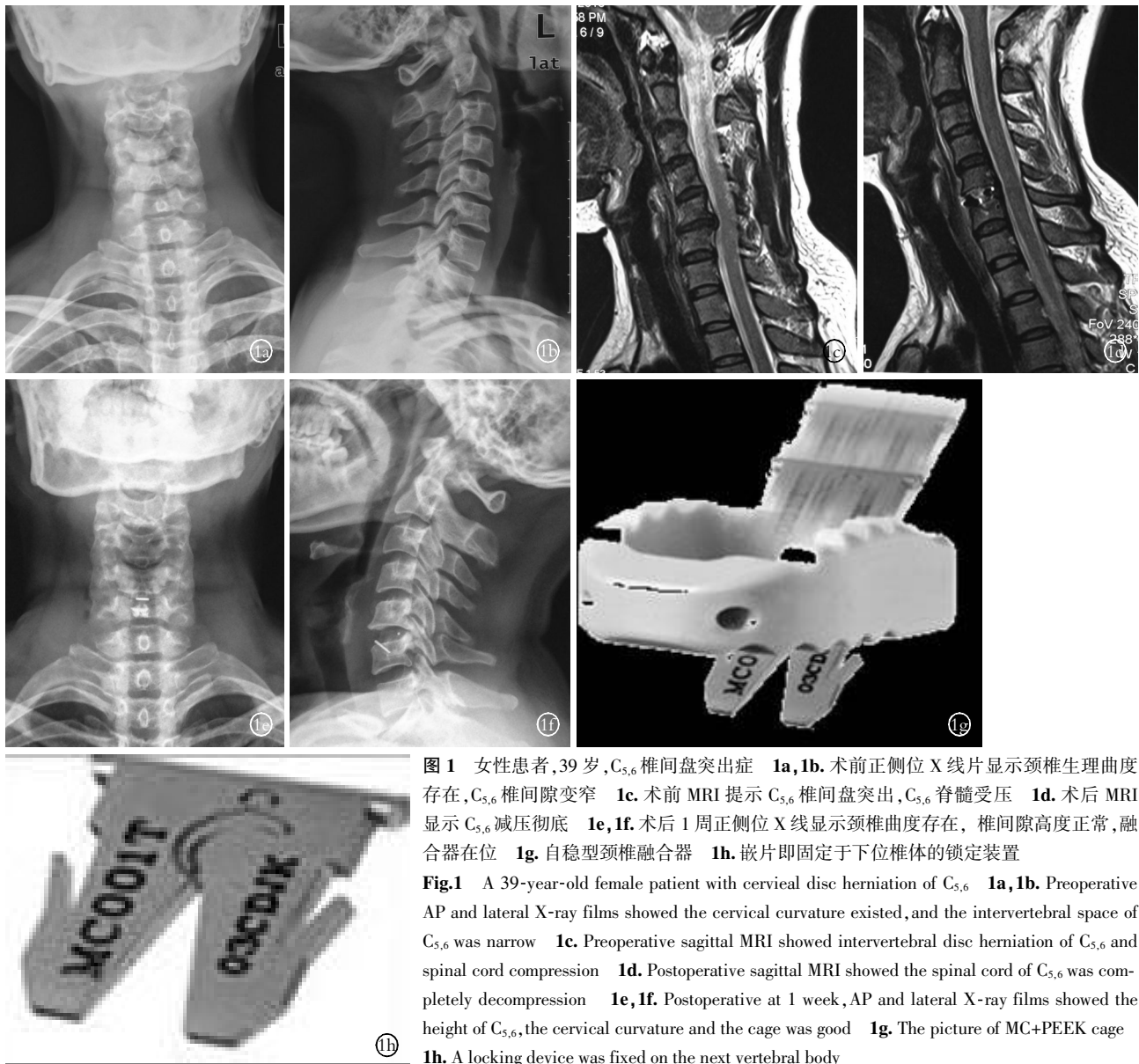
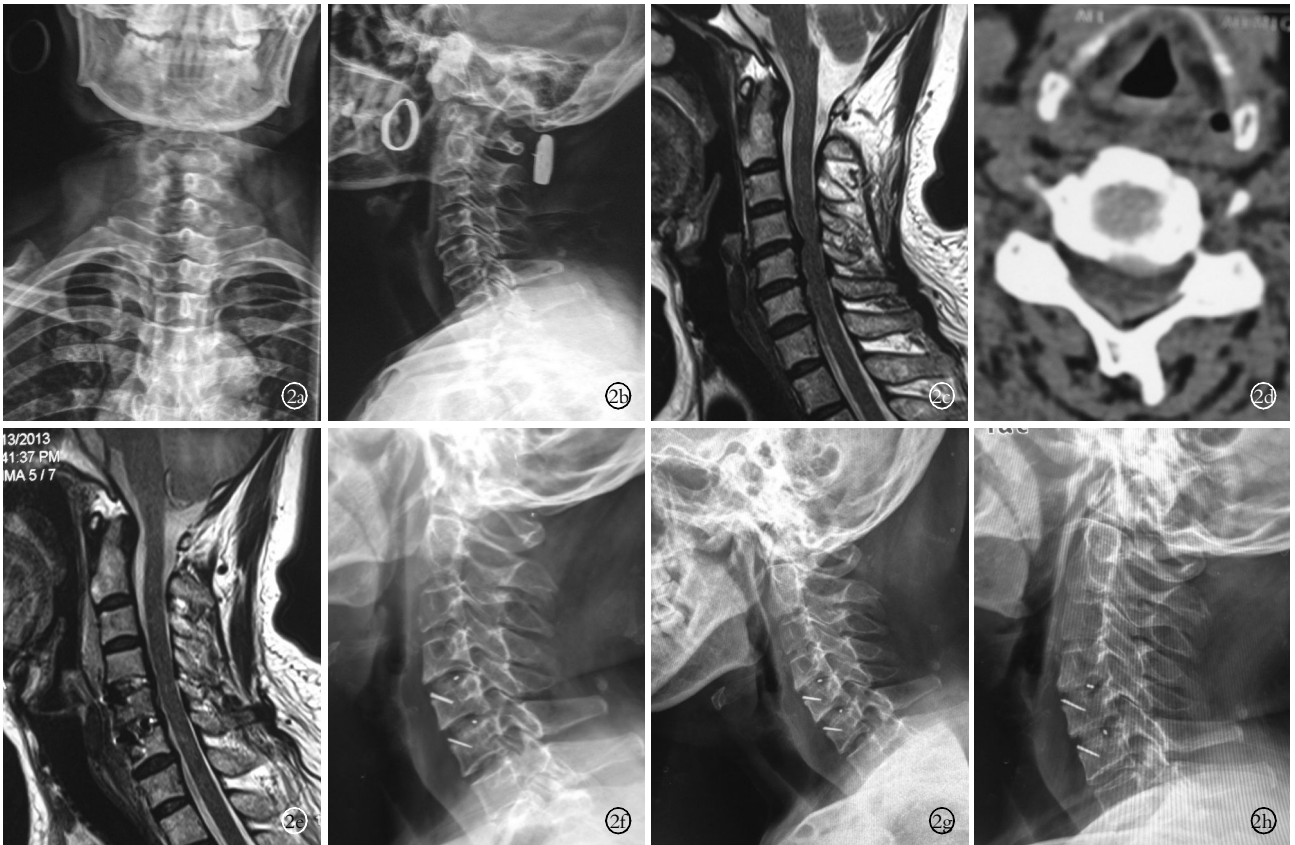

图 1 女性患者,39 岁,C<sub>5,6</sub> 椎间盘突出症 1a,1b. 术前正侧位 X 线片显示颈椎生理曲度存在,C<sub>5,6</sub> 椎间隙变窄 1c. 术前 MRI 提示 C<sub>5,6</sub> 椎间盘突出,C<sub>5,6</sub> 脊髓受压 1d. 术后 MRI 显示 C<sub>5,6</sub> 减压彻底 1e,1f. 术后 1 周正侧位 X 线显示颈椎曲度存在,椎间隙高度正常,融合器在位 1g. 自稳型颈椎融合器 1h. 嵌片即固定于下位椎体的锁定装置  
Fig.1 A 39-year-old female patient with cervical disc herniation of C<sub>5,6</sub> 1a,1b. Preoperative AP and lateral X-ray films showed the cervical curvature existed,and the intervertebral space of C<sub>5,6</sub> was narrow 1c. Preoperative sagittal MRI showed intervertebral disc herniation of C<sub>5,6</sub> and spinal cord compression 1d. Postoperative sagittal MRI showed the spinal cord of C<sub>5,6</sub> was completely decompression 1e,1f. Postoperative at 1 week, AP and lateral X-ray films showed the height of C<sub>5,6</sub>,the cervical curvature and the cage was good 1g. The picture of MC+PEEK cage 1h. A locking device was fixed on the next vertebral body



**图 2** 女性患者,50 岁,C<sub>4,5</sub>、C<sub>5,6</sub> 椎间盘突出症 **2a,2b.** 术前正侧位 X 线片显示颈椎生理曲度存在,颈椎骨质增生 **2c.** 术前 MRI 提示 C<sub>4,5</sub>、C<sub>5,6</sub> 椎间盘突出和脊髓受压 **2d.** 术前 CT 显示椎间盘突出和脊髓受压,但未见后纵韧带钙化 **2e.** 术后 MRI 显示减压彻底 **2f.** 术后 3 个月侧位 X 线片提示颈椎曲度存在,达到骨性融合 **2g,2h.** 术后 3 个月动力位 X 线片显示融合节段骨小梁通过,融合节段无移位

**Fig.2** A 50-year-old female patient with cervical disc herniation of C<sub>4,5</sub> and C<sub>5,6</sub> **2a,2b.** Preoperative AP and lateral X-ray films showed the cervical physiological curvature existed and cervical hyperosteoegeny **2c.** Preoperative sagittal MRI showed intervertebral disc herniation of C<sub>4,5</sub>、C<sub>5,6</sub> and spinal cord compression **2d.** Preoperative CT showed the intervertebral disc herniation and spinal cord compression, but no posterior longitudinal ligament calcification was found **2e.** Postoperative sagittal MRI showed spinal cord of C<sub>4,5</sub>、C<sub>5,6</sub> were completely decompression **2f.** Postoperative at 3 months, lateral X-ray films showed the cervical curvature existed and C<sub>4,5</sub>、C<sub>5,6</sub> segments obtained bony fusion **2g,2h.** Postoperative at 3 months, flexion-extension X-ray films showed bone trabeculae pass through the vertebral body and no displacement of the vertebral body was found

有学者<sup>[13-14]</sup>认为术后维持良好的颈椎高度和曲度是防止神经症状恶化的重要因素之一。术中椎间隙过撑致椎间隙高度增高往往导致术后颈部轴性症状;如颈肩部的疼痛、酸胀、无力等症状以及椎体后部结构过度牵拉导致的稳定性下降等<sup>[15]</sup>同样引起术者的重视。(4)其弹性模量与皮质骨接近,并具有良好的生物相容性<sup>[16-17]</sup>。弹性模量是颈椎融合器材料选择的重要参考指标之一,弹性模量过大可引起应力遮挡,使骨量减少,材料与骨组织界面应力集中,不利于两者的接合。(5)有内植物标记,术中可以安全定位,避免了融合器植入过深,导致压迫脊髓的严重并发症的发生。

### 3.2 自稳型颈椎融合器的适应证

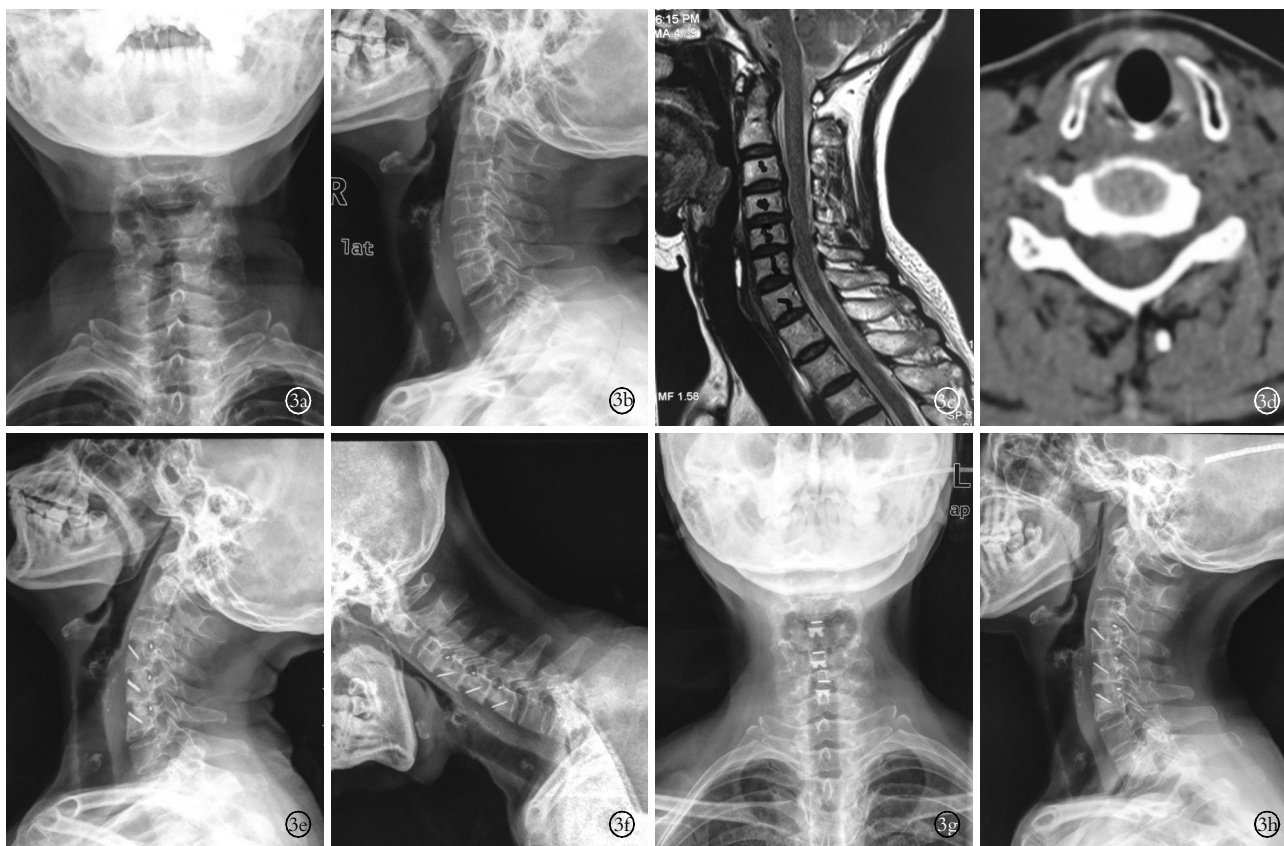
(1) 单纯椎间隙减压能够解决临床症状的颈椎病、颈椎间盘突出症患者。术前应该常规行 CT 和 MRI 检查,排除椎管狭窄并了解责任椎间隙后纵韧

带有无骨化,如果责任椎间隙后纵韧带有骨化,则应更改手术方案。(2)颈椎不稳。

### 3.3 笔者的一些体会

(1)维持椎间隙合适的高度:术前测量邻近上下椎间隙的大小,取其均数为术中植入融合器的估计大小;术中务必保留骨性终板,避免术后融合器的下沉所导致的椎间隙狭窄;结合术中 C 形臂 X 线机透视了解植入融合器的情况。(2)避免术后吞咽困难的发生:术前常规行气管推移训练<sup>[18]</sup>;术中每 30 min 须松开气管拉钩,避免使用暴力牵拉;术中尽量缝合椎前筋膜<sup>[19]</sup>;椎体前方骨赘尽量咬除;术后 3 d 进食温凉流质饮食,逐渐过度到普食;术中术后使用激素,术后常规雾化治疗。

总之,在颈椎前路融合手术中使用自稳型颈椎融合器,不仅手术创伤小,医疗费用降低,而且还避免了内固定相关并发症的发生,因此笔者认为颈



**图 3** 女性患者, 63 岁, C<sub>3,4</sub>, C<sub>4,5</sub>, C<sub>5,6</sub> 椎间盘突出症 **3a, 3b**. 术前正侧位 X 线片显示颈椎骨质增生 **3c**. 术前 MRI 提示 C<sub>3,4</sub>, C<sub>4,5</sub>, C<sub>5,6</sub> 椎间盘突出, 脊髓受压 **3d**. 术前 CT 显示脊髓受压, 未见后纵韧带钙化 **3e, 3f**. 术后 3 个月动力位 X 线片显示融合节段骨小梁通过, 融合节段无移位, 融合器在位 **3g, 3h**. 术后 1 年正侧位 X 线片显示颈椎曲度存在, 未见融合器移位

**Fig.3** A 63-year-old female patient with cervical disc herniation of C<sub>3,4</sub>, C<sub>4,5</sub>, C<sub>5,6</sub> **3a, 3b**. Preoperative AP and lateral X-ray films showed cervical bone hyperosteoegeny **3c**. Preoperative sagittal MRI showed intervertebral disc herniation of C<sub>3,4</sub>, C<sub>4,5</sub>, C<sub>5,6</sub> and spinal cord compression **3d**. Preoperative CT showed spinal cord compression and no posterior longitudinal ligament calcification was found **3e, 3f**. Postoperative at 3 months, flexion-extension X-ray films showed bone trabeculae pass through the vertebral body, the cage position was well and no displacement of the vertebral body was found **3g, 3h**. Postoperative at 1 year, AP and lateral X-ray films showed the cervical curvature existed and no displacement of the cage was found

椎前路融合手术中的一种较好的方法, 但是此项新技术临床观察时间不长, 其远期疗效有待于多中心大样本临床进一步证实。

参考文献

[1] Higgins TF, Rothberg DL, Daubs MD. Spinopelvic dissociation as a complication of iliac crest bone graft harvest using an acetabular reamer[J]. J Spinal Disord Tech, 2012, 25(6): 345-349.

[2] 江兵, 刘立明, 曹燕庆, 等. 无前方钢板的嵌片+聚醚醚酮复合材料融合器用于外伤性颈椎间盘突出症融合术治疗的效果观察[J]. 中华全科医师杂志, 2012, 11(9): 682-684.

Jiang B, Liu LM, Cao YQ, et al. Clinical observations of stand-alone MC + polyetheretherketone cage without anterior cervical plating in traumatic disc herniation[J]. Zhonghua Quan Ke Yi Shi Za Zhi, 2012, 11(9): 682-684. Chinese.

[3] Fountas KN, Kapsalaki EZ, Nikolakakos LG, et al. Anterior cervical discectomy and fusion associated complications[J]. Spine(Phila Pa 1976), 2007, 32: 2310-2317.

[4] Zhou J, Xia Q, Dong J, et al. Comparison of stand-alone polyetheretherketone cages and iliac crest autografts for the treatment of cervical degenerative disc diseases[J]. Acta Neurochir, 2011, 153:

115-122.

[5] Lied B, Roenning PA, Sundseth J, et al. Anterior cervical discectomy with fusion in patients with cervical disc degeneration; a prospective outcome study of 258 patients(181 fused with autologous bone graft and 77 fused with a peek cage)[J]. BMC Surgery, 2010, 10: 10.

[6] Japanese Orthopaedic Association. Assessment of surgical treatment of low back pain[J]. J Jpn Orthop Assoc, 1984, 58(12): 1183.

[7] Suk SI, Lee CK, Kim WJ, et al. Adding posterior lumbar interbody fusion to pedicle screw fixation and posterolateral fusion after decompression in spondylolytic spondylolisthesis[J]. Spine(Phila Pa 1976), 1997, 22(2): 210-219.

[8] Otani K, Yoshida M, Fuji E, et al. Thoracic disc herniation; Surgical treatment in 23 patients[J]. Spine(Phila Pa 1976), 1988, 13(11): 1262-1267.

[9] 江兵, 潘宏, 曹燕庆, 等. 椎弓根螺钉结合椎间融合术治疗单节段巨大中央型腰椎间盘突出症 20 例疗效观察[J]. 解剖与临床, 2013, 18(4): 324-326.

Jiang B, Pan H, Cao YQ, et al. Clinical observations of lumbar Interbody fusion plus pedicle screw fixation in the treatment of 20 patients with huge central lumbar disc herniation in mono-segment[J].

- Jie Pou Yu Ling Chuang, 2013, 18(4): 324-326. Chinese.
- [10] Uribe JS, Sanga la JR. Comparison between anterior cervical discectomy fusion and cervical corpectomy fusion using titanium cages for reconstruction; analysis of outcome and long-term follow-up[J]. Eur Spine J, 2009, 5: 654-662.
- [11] 张明才, 石印玉, 王翔, 等. 颈椎生理曲度异常对颈椎病发病作用的病例对照研究[J]. 中国骨伤, 2010, 23(10): 746-749. Zhang MC, Shi YY, Wang X, et al. Case control study on the association between abnormality curvature of cervical spine and pathogenesis of cervical spondylosis[J]. Zhongguo Gu Shang/China J Orthop Trauma, 2010, 23(10): 746-749. Chinese with abstract in English.
- [12] Lu J, Ebraheim NA, Huntoon M, et al. Cervical intervertebral disc space narrowing and size of intervertebral foramina[J]. Clin Orthop Relat Res, 2000, (370): 259-264.
- [13] Goto S, Mochizuki M, Kita T, et al. Anterior surgery in four consecutive technical phases cervical spondylotic myelopathy[J]. Spine (Phila Pa 1976), 1993, 18(14): 1968-1973.
- [14] 徐良丰, 周景和, 水小龙, 等. 颈前路手术治疗双节段脊髓型颈椎病的疗效及预后因素分析[J]. 中国骨伤, 2011, 24(2): 149-153. Xu LF, Zhou JH, Shui XL, et al. Analysis of outcome and prognostic factors of anterior approach for two-level cervical spondylotic myelopathy[J]. Zhongguo Gu Shang/China J Orthop Trauma, 2011, 24(2): 149-153. Chinese with abstract in English.
- [15] 鲍达, 马远征, 陈兴, 等. 锚定式颈椎椎间融合器临床应用初步报告[J]. 中国修复重建外科杂志, 2009, 23(4): 389-392. Bao D, Ma YZ, Chen X, et al. Preliminary clinical study of anchoring cervical intervertebral[J]. Zhongguo Xiu Fu Chong Jian Wai Ke Za Zhi, 2009, 23(4): 389-392. Chinese.
- [16] 江兵, 刘立明, 曹燕庆, 等. MC+PEEK 融合器在颈椎间盘突出症手术中的临床应用[J]. 中国骨与关节损伤杂志, 2012, 27(11): 7-9. Jiang B, Liu LM, Cao YQ, et al. Clinical application of MC+PEEK cage in cervical disc herniation[J]. Zhongguo Gu Yu Guan Jie Sun Shang Za Zhi, 2012, 27(11): 7-9. Chinese.
- [17] 江兵, 刘立明, 曹燕庆, 等. 自稳型颈椎椎间融合器在外伤性颈椎间盘突出症中的临床应用[J]. 中华医学杂志, 2012, 92(41): 2909-2912. Jiang B, Liu LM, Cao YQ, et al. Clinical application of MC+PEEK cage in traumatic cervical disc herniation[J]. Zhonghua Yi Xue Za Zhi, 2012, 92(41): 2909-2912. Chinese.
- [18] 杨迪, 邵海宇, 张骏, 等. 零切迹颈椎前路椎间融合固定系统治疗单节段颈椎间盘突出症[J]. 中国骨伤, 2014, 27(5): 379-384. Yang D, Shao HY, Zhang J, et al. Zero-profile implant for anterior cervical discectomy and fusion in treating single cervical disc herniation[J]. Zhongguo Gu Shang/China J Orthop Trauma, 2014, 27(5): 379-384. Chinese.
- [19] 江兵, 朱成润, 曹燕庆, 等. 颈椎前路手术早期并发症及防范措施[J]. 疑难病杂志, 2014, 13(1): 67-69. Jiang B, Zhu CR, Cao YQ, et al. Prevention and treatment of early complications of anterior cervical surgery[J]. Yi Nan Bing Za Zhi, 2014, 13(1): 67-69. Chinese.

(收稿日期: 2014-11-14 本文编辑: 王宏)

·读者·作者·编者·

## 本刊关于参考文献著录的要求

本刊参考文献按 GB/T 7714-2005《文后参考文献著录规则》采用顺序编码著录, 依照其在文中出现的先后顺序用阿拉伯数字标出, 并将序号置于方括号中, 排列于文后。中文参考文献要求用英汉双语著录; 用英文著录时, 作者姓名用缩写形式(姓全拼, 名为各自的首字母); 刊名用汉语拼音拼写。参考文献中的作者, 1-3 名全部列出, 3 名以上只列前 3 名, 后加“等”。题名后标注文献类型标志对电子文献是必选著录项目, 文献类型和电子文献载体标志代码参照 GB 3469《文献类型与文献载体代码》。外文期刊名称用缩写, 以 Index Medicus 中的格式为准; 中文期刊用全名。每条参考文献均须著录起止页。每年连续编码的期刊可以不著录期号。①期刊: [序号]作者. 题名[J]. 刊名, 年, 卷(期): 起止页码。②专著: [序号]著者. 书名[M]. 出版地: 出版者, 出版年: 起止页码。③论文集中析出文献: [序号]作者. 题名[C]. // 编者. 文集名. 出版地: 出版者, 出版年. 起止页码。④学位论文: [序号]作者. 题名[D]. 授予学位地: 授予学位单位, 出版年。⑤电子文献: [序号]作者. 题名[EB/OL]. (发表或更新日期). [引用日期]. 网址。

《中国骨伤》杂志社