

· 临床研究 ·

颈椎人工间盘置换与前路减压融合术治疗单节段颈椎间盘突出症的疗效

柳达, 贾长青, 许晓军, 梁峰, 巴根, 付勤

(中国医科大学附属盛京医院骨科, 辽宁 沈阳 110004)

【摘要】 目的:探讨 Mobi-C 颈椎人工间盘置换(cervical artificial disc replacement, CADR)与传统颈椎前路减压融合术(anterior cervical decompression and fusion, ACDF)治疗颈椎间盘突出症的临床疗效。方法:对 2009 年 6 月至 2012 年 6 月收治的 27 例单节段颈椎间盘突出症患者进行回顾性分析,男 18 例,女 9 例,年龄 30~62 岁,平均 46.7 岁。其中 12 例采用 CADR 治疗(CADR 组),15 例采用 ACDF 治疗(ACDF 组)。所有患者有颈肩部及上肢疼痛麻木,病程 1~13 个月,平均 2.4 个月。术前、术后 1 周、末次随访时均进行全面的临床评价和生活质量问卷调查。应用 Odom 标准评价术后疗效,采用视觉模拟疼痛量表(VAS)记录疼痛级别,用颈椎功能障碍指数(NDI)和健康状况调查问卷 SF-36 对患者生活质量进行综合评定。结果:27 例患者无神经血管并发症发生,均获得随访,平均随访时间 16 个月(6~30 个月)。术后 1 周 CADR 组优 10 例,良 2 例,ACDF 组优 5 例,良 10 例,两组疗效差异有统计学意义($\chi^2=6.75, P=0.019$);末次随访时 CADR 组优 10 例,良 2 例,ACDF 组优 12 例,良 3 例,两组疗效差异无统计学意义($\chi^2=0.049, P=1.000$)。术后 1 周及末次随访时两组患者的上肢 VAS 评分均明显缓解($P<0.05$)。术后 1 周:CADR 组颈部 VAS 评分由术前的 3.58 ± 0.79 下降至 0.58 ± 0.51 ($P<0.05$),NDI 指数由术前的 (23.42 ± 6.36) 分下降至 (5.42 ± 1.68) 分($P<0.05$),而 ACDF 组下降不明显。末次随访时:两组患者的颈部 VAS 评分、NDI 指数及 SF-36 生活质量与术前比较均有明显改善($P<0.05$)。结论:Mobi-C CADR 保留了减压节段的运动,允许患者迅速恢复正常的活动,术后早期即可显示明显疗效,且疗效稳定维持,患者的生活质量明显提高。

【关键词】 颈椎人工间盘置换; 颈椎前路减压融合术; 椎间盘移位

DOI: 10.3969/j.issn.1003-0034.2015.01.006

Analysis of clinical effects of cervical artificial disc replacement or anterior cervical decompression and fusion for the treatment of single cervical disc herniation LIU Da, JIA Chang-qing, XU Xiao-jun, LIANG Feng, BA Gen, and FU Qin.

Department of Orthopaedics, the Affiliated Shengjing Hospital of China Medical University, Shenyang 110004, Liaoning, China

ABSTRACT **Objective:** To explore the clinical effects of Mobi-C cervical artificial disc replacement (CADR) and anterior cervical decompression and fusion (ACDF) in treating single cervical disc herniation. **Methods:** From June 2009 to June 2012, the clinical data of 27 patients with single cervical disc herniation were retrospectively analyzed. There were 18 males and 9 females, aged from 30 to 62 years old with an average of 46.7 years. Of them, 12 patients were treated with CADR (CADR group) and 15 patients with ACDF (ACDF group). All patients had pain and numbness in neck, shoulder and upper limbs, and courses of disease was from 1 to 13 months with an average of 2.4 months. The data of clinical evaluation and questionnaire survey about quality of life were collected before operation, postoperative at 1 week and final follow-up. Odom criterion was used to evaluate postoperative effect. Visual analogue scale (VAS) was used to record pain levels. Neck disability index (NDI) and health questionnaire SF-36 were used to assess the quality of life. **Results:** No complications about nerve and blood vessel were found and the patients were followed up from 6 to 30 months, with an average of 16 months. One week after operation, 10 cases got excellent results and 2 good in CADR group; 5 cases got excellent results and 10 good in ACDF group; there was significant difference between two groups ($P<0.05$). At final follow-up, 10 cases got excellent results and 2 good in CADR group; 12 cases got excellent results and 3 good in ACDF group; there was no significant difference between two groups ($P>0.05$). Pain of upper limbs had obviously relieved between two groups at 1 week after operation and final follow-up ($P<0.05$). VAS of neck and NDI in CADR group had decreased respectively from preoperative $3.58\pm 0.79, 23.42\pm 6.36$ to $0.58\pm 0.51, 5.42\pm 1.68$ at 1 week after operation ($P<0.05$); but the index in ACDF group was no obvious at 1 week after operation. At

基金项目:辽宁省自然科学基金资助项目(编号:2013021054)

Fund program: Natural Science Foundation of Liaoning Province (No. 2013021054)

通讯作者:柳达 E-mail: spinecmu@163.com

Corresponding author: LIU Da E-mail: spinecmu@163.com

final follow-up, VAS of neck and NDI and SF-36 score were obviously improved than preoperation ($P<0.05$) between two groups. **Conclusion:** Mobi-C CADR retains the movement unit in the decompression segment and can quickly recover normal action for patients. Using CADR method has a good curative effect in the early phase, and the clinical effect is reliable, may improve the quality of life.

KEYWORDS Cervical artificial disc replacement; Anterior cervical decompression and fusion; Intervertebral disk displacement

Zhongguo Gu Shang/China J Orthop Trauma, 2014, 28(1):21-25 www.zggszz.com

颈椎间盘突出症与神经根型颈椎病有许多相似之处,但是它们有不同的病因病理,是完全不同的疾病。颈椎间盘突出症是在外界因素作用下,纤维环发生不同程度的破裂,导致髓核突出甚至脱出。突出的髓核组织压迫脊神经根和脊髓,引起肢体及躯干疼痛麻木、四肢无力不灵活、步态不稳等症。颈椎前路减压融合术 (anterior cervical decompression and fusion, ACDF)^[1-2] 是治疗颈椎间盘突出症的标准术式,尽管疗效确切,但融合可能造成颈椎活动受限及相邻节段退变加速等并发症^[3-4]。颈椎人工间盘置换 (cervical artificial disc replacement, CADR) 可较好地避免颈椎融合所造成的不利影响,既能改善神经受压症状,又能提高生活质量^[5-6]。以往有关 CADR 和 ACDF 的比较研究多集中在对于颈椎病的治疗,而对单纯颈椎间盘突出症进行治疗未见相关临床报道。笔者自 2009 年 6 月至 2012 年 6 月收治单节段颈椎间盘突出症 27 例,分别采用 CADR 和 ACDF 治疗,现将治疗结果进行回顾性分析,报告如下。

1 资料与方法

1.1 一般资料

本组 27 例,男 18 例,女 9 例,年龄 30~62 岁。患者均有颈、肩、背部及上肢疼痛麻木症状,同时合并上肢无力不灵活 10 例,躯干及下肢麻木 8 例,行走不稳 4 例。其中 12 例采用 Mobi-C (LDR medical, Troyes, France) CADR 治疗 (CADR 组), 15 例采用 ACDF 治疗 (ACDF 组)。两组患者治疗前临床资料经统计学分析差异无统计学意义 ($P>0.05$), 具有可比性,见表 1。

1.2 治疗方法

1.2.1 手术方法 CADR 手术取右颈部相应水平

横行切口,纵向分开颈阔肌,在胸锁乳突肌内侧分离颈动脉鞘和甲状腺之间的间隙,直达椎体前方。C 形臂 X 线定位,暴露病变的椎体间隙。确定颈椎中线位置,用平行撑开器撑开两椎体, Caspar 撑开器维持撑开。彻底去除椎间盘,摘除游离髓核,处理 Luschka 关节和椎体后缘骨赘,切除后纵韧带。测量椎间隙宽度、深度、高度后选择相应型号假体, C 形臂 X 线观察人工椎间盘大小、位置满意后,用 Caspar 撑开器做椎体间加压。ACDF 手术方法与 CADR 相似,应用 cage (Bengal, DePuy Spine) 或取自体髂骨做椎间融合,椎体前方钉板系统固定 (Slim-Loc, DePuy Spine; Atlantis Vision, Medtronic)。

1.2.2 围手术期处理 术前 2~3 d 指导患者进行气管推移训练,手术卧姿训练,肺部功能锻炼。术前 2 d 至术后 2 周口服 NSAIDS 类药物,用于超前镇痛及预防异位骨化。CADR 组术后当日佩戴颈托,术后第 1 天摘掉颈托离床活动,术后 3 周内避免跌倒及颈椎过度活动。ACDF 组术后颈托固定 2~3 个月。

1.3 观察项目与方法

采用 Odom 等^[7]标准评价术后疗效,分为优、良、可、差 4 级。优,术前颈椎病症全部缓解,可进行日常活动;良,仍残留很少的不适症状,但没有明显影响工作;可,术前症状有部分改善,但日常活动显著受到限制;差,症状无改善或临床状况恶化。采用视觉模拟疼痛量表 (visual analogue scale, VAS) 记录手术前后和末次随访时上肢和颈部的疼痛级别^[8]。采用颈椎功能障碍指数 (neck disability index, NDI) 评价颈痛对患者日常生活的影响^[9]。包括颈痛及相关的症状 (疼痛的强度、头痛、集中注意力和睡眠) 和日常生活能力 (个人护理、提起重物、阅读、工作、驾驶

表 1 两组颈椎间盘突出症患者术前临床资料比较

Tab.1 Comparison of clinical data of patients with cervical disc herniation between two groups

组别	例数	性别(例)		年龄($\bar{x}\pm s$, 岁)	病程($\bar{x}\pm s$, 月)	手术节段分布(例)		
		男	女			C _{4,5}	C _{5,6}	C _{6,7}
CADR 组	12	9	3	43.75±7.56	2.20±0.90	3	8	1
ACDF 组	15	9	6	49.07±6.32	2.60±1.10	3	9	3
检验值	-	$\chi^2=0.675$		$t=1.992$	$t=1.477$	$u=3$		
P 值	-	0.683		0.057	0.152	0.700		

表 2 两组颈椎间盘突出症患者治疗前后 VAS 评分及 NDI 指数的变化($\bar{x}\pm s$, 分)

Tab.2 Changes of VAS and NDI of patients with cervical disc herniation before and after surgery in two groups($\bar{x}\pm s$, score)

组别	例数	上肢 VAS 评分			颈部 VAS 评分			NDI 指数		
		术前	术后 1 周	末次随访	术前	术后 1 周	末次随访	术前	术后 1 周	末次随访
CADR 组	12	6.33±0.98	0.58±0.67*	0.83±0.58*	3.58±0.79	1.58±0.67*	0.58±0.51*	23.42±6.36	5.42±1.68*	2.67±0.89*
ACDF 组	15	6.67±1.18	0.87±0.64*	0.8±0.68*	3.67±0.72	3.53±0.74	0.73±0.46*	22.13±4.93	19.87±2.67	3.06±1.16*

注:每组的 3 个时间点比较。CADR 组上肢 VAS 评分: $F=217.29, P=0.000$;颈部 VAS 评分: $F=62.64, P=0.000$;NDI: $F=103.82, P=0.000$ 。ACDF 组上肢 VAS 评分: $F=227.11, P=0.000$;颈部 VAS 评分: $F=96.03, P=0.000$;NDI: $F=149.09, P=0.000$ 。与术前比较, * $P<0.05$

Note: Comparison among three time points. In CADR group, the VAS of upper limb, $F=217.29, P=0.000$; the VAS of neck, $F=62.64, P=0.000$; NDI: $F=103.82, P=0.000$. In ACDF group, the VAS of upper limb, $F=227.11, P=0.000$; the VAS of neck, $F=96.03, P=0.000$; NDI: $F=149.09, P=0.000$. Compared with preoperative data, * $P<0.05$

表 3 两组颈椎间盘突出症患者治疗前后 SF-36 生活质量量表生理健康与心理健康评分($\bar{x}\pm s$, 分)

Tab.3 Physical and mental health scale in SF-36 health survey of patients with cervical disc herniation before and after surgery between two groups($\bar{x}\pm s$, score)

组别	例数	生理健康		心理健康	
		术前	末次随访	术前	末次随访
CADR 组	12	37.10±4.74	91.25±5.28*	48.41±6.03	89.18±5.91**
ACDF 组	15	36.22±4.51	91.9±4.45#	48.45±5.60	87.67±6.10 ^{##}

注:与术前比较, * $t=26.44, P=0.000$; ** $t=34.01, P=0.000$ 。# $t=16.73, P=0.000$; ## $t=18.35, P=0.000$

Note: Compared with preoperative data, * $t=26.44, P=0.000$; ** $t=34.01, P=0.000$ 。# $t=16.73, P=0.000$; ## $t=18.35, P=0.000$

和娱乐)两部分,由受试对象根据自己的情况填写。分值 0~5 分,分数越高表示功能障碍程度越重。采用健康状况调查问卷 SF-36^[10]对患者生活质量进行综合评定。SF-36 作为简明健康调查问卷,它从生理机能、生理职能、躯体疼痛、一般健康状况、精力、社会功能、情感职能以及精神健康等 8 个方面全面概括了被调查者的生存质量。

1.4 统计学处理

统计学分析均应用 SPSS 11.5 软件处理。计量资料采用均数±标准差($\bar{x}\pm s$)表示,两组患者的年龄、病程、手术前后 SF-36 的变化采用两独立样本 t 检验。术前、术后 1 周及末次随访时的上肢 VAS、颈部 VAS 及 NDI 的变化采用单因素方差分析,不同时间段两两比较采用 Dunnett- t 检验。计数资料包括患者的性别、Odom 术后疗效和手术节段分布,其中前两者采用卡方检验 Fisher 确切概率法进行统计,后者采用非参数秩和检验 Mann-Whitney U 检验。以 $P<0.05$ 为差异有统计学意义。

2 结果

27 例患者均获随访,时间 6~30 个月,平均 16 个月。无神经血管并发症发生。采用 Odom 标准:术后 1 周 CADR 组优 10 例,良 2 例;ACDF 组优 5 例,良 10 例,两组疗效差异有统计学意义 ($\chi^2=6.75, P=0.019$)。末次随访时 CADR 组优 10 例,良 2 例;

ACDF 组优 12 例,良 3 例,两组疗效差异无统计学意义($\chi^2=0.049, P=1.000$)。术后 1 周及末次随访时两组患者的上肢 VAS 评分均明显下降($P<0.05$)。术后 1 周:CADR 组颈部 VAS 评分由术前的 3.58±0.79 下降至 0.58±0.51($P<0.05$),NDI 指数由术前的(23.42±6.36)分下降至(5.42±1.68)分($P<0.05$),而 ACDF 组下降不明显。末次随访时:两组患者的颈部 VAS 评分、NDI 指数及 SF-36 生活质量与术前比较均有明显改善($P<0.05$)。见表 2-3。两组手术前后患者典型的影像学资料见图 1-2。

3 讨论

3.1 CADR 与 ACDF 的临床应用

ACDF 手术的关键是减压,手术效果也由减压是否充分决定,进行融合的原因是因为减压造成了颈椎不稳定。应用 ACDF 治疗单节段颈椎间盘突出症,融合并不是治疗目的,融合仅是弥补颈椎不稳的措施。颈椎部分节段融合后会出现颈椎活动受限,融合区域邻近节段过度运动和应力集中,导致相邻椎间盘退变加速。文献报道 ACDF 术后有临床症状的邻近间盘退变的发生率每年以 1.5%~3% 的速度增长^[11]。因此,迫切需要一种技术既能保证减压的良好效果,又能维持病变节段的正常活动。

颈椎关节置换术开始于 20 世纪 90 年代末的欧洲^[12-13],目前已经有 9 种不同的颈椎人工间盘产品

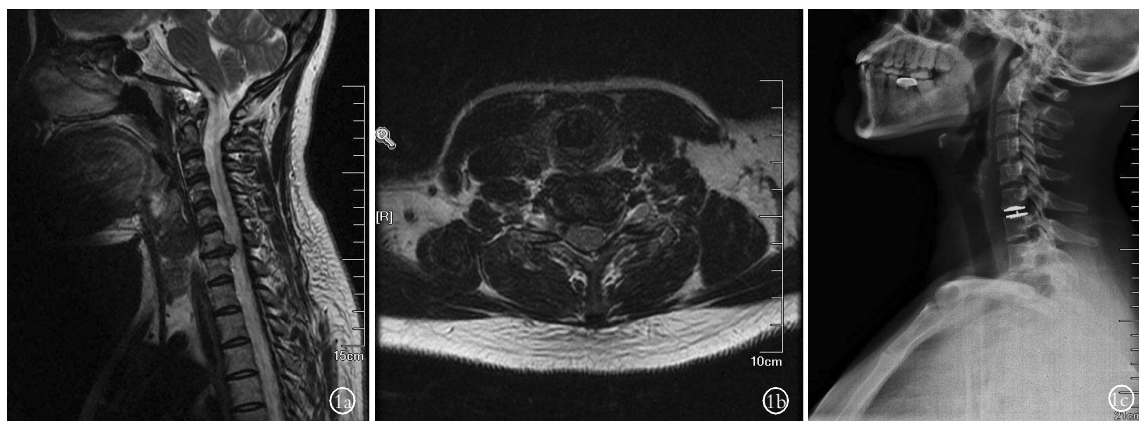


图 1 患者,女,42 岁,颈椎间盘突出症(C_{6,7}),采用 CADR 治疗 1a,1b. 术前颈椎 MRI 矢状位和轴位像 1c. 术后第 2 天的颈椎侧位 X 线片
 Fig.1 A 42-year-old female patient with cervical disc herniation in C_{6,7} treated by CADR 1a,1b. The sagittal and axial MRI before surgery 1c. The lateral X-ray film on the 2nd after surgery

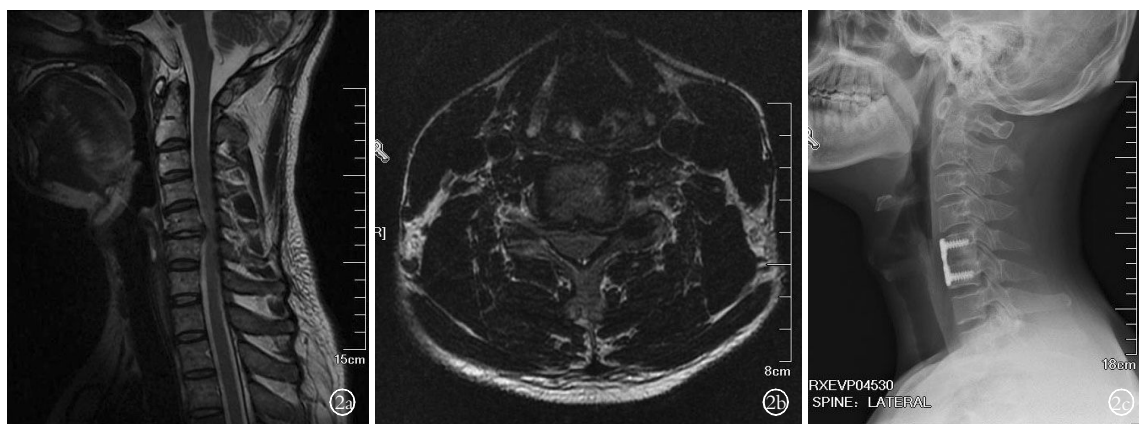


图 2 患者,男,43 岁,颈椎间盘突出症(C_{5,6}),采用 ACDF 治疗 2a,2b. 术前颈椎 MRI 矢状位和轴位像 2c. 术后第 2 天颈椎侧位 X 线片
 Fig.2 A 43-year-old male patient with cervical disc herniation in C_{5,6}, treated by ACDF 2a,2b. The sagittal and axial MRI before surgery 2c. The lateral X-ray film on the 2nd after surgery

完成了 FDA 要求的研制装置的关键性试验。Mobi-C 颈椎人工间盘^[14]是法国 LDR 医疗公司研制,2009 年初在我国开始应用,其操作简单受到了广泛认可。Mobi-C CADR 保留了减压节段的运动,避免了融合,允许患者迅速恢复日常活动,并且邻近节段正常活动的维持避免了间盘退变加速。

2002 年比利时神经外科医生 Goffin 等^[13]进行了一项前瞻性的多中心研究,报道了应用 Bryan 颈椎人工间盘假体治疗单节段颈椎病。60 例患者经 6 个月随访优良率为 86%,其中 30 例 1 年随访优良率为 90%。人工间盘装置稳定性良好,且可以保持 1°~21°的活动。2010 年此作者又发表了长期随访的结果,发现单节段颈椎人工间盘置换可以长时间地维持很好的颈椎活动度,4 年随访结果是 7.3°,6 年随访结果是 7.7°^[15]。孙宇等^[16]报道了 57 例 Bryan 颈椎人工椎间盘置换术后 5 年的随访结果,无论在临床症状的改善方面,还是在手术节段活动度的保留

方面,都取得了令人鼓舞的结果。人工间盘装置良好活动度的维系是避免邻近间盘退变的基础,但该术式术后发生异位骨化和假体融合的报道也有一定比例,这无疑有悖于该技术的目的和宗旨,可能正确地把握手术适应证及规范的手术操作会减少这些并发症的发生^[17]。

3.2 CADR 提高患者的术后疗效和生活质量

本研究中两组患者的上肢疼痛术后 1 周即明显缓解,症状的改善持续至末次随访。可能的原因为,本组患者症状持续时间较短,症状主要与神经根受压有关,而因脊髓受压所造成的症状较少。所以,经过彻底的减压后,短期的根性症状可以得到立竿见影的缓解。但是,颈肩部疼痛 VAS 评分和 NDI 指数出现了时间上的不同步改善。在术后 1 周时 CADR 组有显著性改善 ($P < 0.05$),ACDF 组有改善但不显著。随着时间的延长在末次随访时,这 2 个参数与术前比较均有显著性改善 ($P < 0.05$)。这种时间上的不

同步性也体现在患者对术后疗效的主观评价上,尽管两组患者在末次随访时优良率相同,但在术后 1 周时 CADR 组优秀的比例明显高于 ACDF 组。这表明 CADR 术后早期即能有效减轻颈椎间盘突出症患者的疼痛症状,改善颈部功能和工作、生活能力,疗效稳定持续至末次随访。CADR 组症状消失较快,患者满意度高,这与颈托固定时间短,患者没有颈部受束缚的感觉,颈椎可以轻柔的活动,可以自由走动有关。这在一定程度上给康复中的患者增加了信心,有助于改善疼痛症状,提高患者的生活质量。

随着社会的进步,医学模式的转变,用生活质量这一概念来综合评价治疗效果已被广泛接受。因此,本研究采用 SF-36 对患者手术前后的生存质量进行综合评定。Choi 等^[18]回顾性分析了使用 PCM 颈椎人工间盘治疗 1 个或 2 个节段的颈椎病患者,随访 2 年,SF-36 评分显示随着时间的推移,心理健康方面改善明显,生理健康维度改善不明显。本研究的结果与它有部分的差异,笔者观察到无论生理健康评分还是心理健康评分均得到了显著的改善。末次随访时生理健康评分 CADR 组提高了 54.15 分,ACDF 组提高了 55.68 分,心理健康评分 CADR 组提高了 40.77 分,ACDF 组提高了 39.22 分。差异产生的原因之一可能是 SF-36 调查问卷的填写方式,SF-36 患者需要自行填写,本研究患者均是在病房或门诊填写,填写过程认真,遇到不懂的问题可以向医生咨询。而 Choi 等^[18]的研究中此调查问卷是通过邮寄的方式交给患者,返还率为 68%,那些没有返还调查问卷的患者很有可能有更好的临床疗效,他们恢复到正常的工作中,认为没有必要填写关于随访的调查问卷了。其他的原因还有文化差异、人群差异、生活环境差异,这些差异可以导致同样的生活质量有不同的评判分数。

本研究纳入病例较少,随访时间较短,5~10 年的大样本前瞻性队列研究更有意义。病变节段活动的维持和邻近节段退变的减少能否最终带来再手术发生率的减少,还需要进一步的随访。

参考文献

- [1] Bose B. Anterior cervical fusion using Caspar plating: analysis of results and review of the literature[J]. Surg Neurol, 1998, 49(1): 25-31.
- [2] Yue WM, Brodner W, Highland TR. Long-term results after anterior cervical discectomy and fusion with allograft and plating: a 5-to 11-year radiologic and clinical follow-up study[J]. Spine (Phila Pa 1976), 2005, 30(19): 2138-2144.
- [3] Matsumoto M, Okada E, Ichihara D, et al. Anterior cervical decompression and fusion accelerates adjacent segment degeneration: comparison with asymptomatic volunteers in a ten-year magnetic resonance imaging follow-up study[J]. Spine (Phila Pa 1976), 2010, 35(1): 36-43.
- [4] Elsawaf A, Mastronardi L, Roperto R, et al. Effect of cervical dynamics on adjacent segment degeneration after anterior cervical fusion with cages[J]. Neurosurg Rev, 2009, 32(2): 215-224.
- [5] Fekete TF, Porchet F. Overview of disc arthroplasty - past, present and future[J]. Acta Neurochir (Wien), 2010, 152(3): 393-404.
- [6] Heller JG, Sasso RC, Papadopoulos SM, et al. Comparison of Bryan cervical disc arthroplasty with anterior cervical decompression and fusion: clinical and radiographic results of a randomized, controlled, clinical trial[J]. Spine (Phila Pa 1976), 2009, 34(2): 101-107.
- [7] Odom GL, Finney W, Woodhall B. Cervical disk lesions[J]. J Am Med Assoc, 1958, 166(1): 23-28.
- [8] Philip BK. Parametric statistics for evaluation of the visual analog scale[J]. Anesth Analg, 1990, 71(6): 710.
- [9] Vernon H, Mior S. The Neck Disability Index: a study of reliability and validity[J]. J Manipulative Physiol Ther, 1991, 14(7): 409-415.
- [10] Ware JE Jr, Sherbourne CD. The MOS 36-item short-form health survey (SF-36). I. Conceptual framework and item selection[J]. Med Care, 1992, 30(6): 473-483.
- [11] Fountas KN, Kapsalaki EZ, Nikolakakos LG, et al. Anterior cervical discectomy and fusion associated complications[J]. Spine (Phila Pa 1976), 2007, 32(21): 2310-2317.
- [12] Cummins BH, Robertson JT, Gill SS. Surgical experience with an implanted artificial cervical joint[J]. J Neurosurg, 1998, 88(6): 943-948.
- [13] Goffin J, Casey A, Kehr P, et al. Preliminary clinical experience with the Bryan cervical disc prosthesis[J]. Neurosurgery, 2002, 51(3): 840-847.
- [14] Yi S, Kim KN, Yang MS, et al. Difference in occurrence of heterotopic ossification according to prosthesis type in the cervical artificial disc replacement[J]. Spine (Phila Pa 1976), 2010, 35(16): 1556-1561.
- [15] Goffin J, van Loon J, van Calenbergh F, et al. A clinical analysis of 4- and 6-year follow-up results after cervical disc replacement surgery using the Bryan cervical disc prosthesis[J]. J Neurosurg Spine, 2010, 12(3): 261-269.
- [16] 孙宇, 赵衍斌, 周非非, 等. Bryan 颈椎人工椎间盘置换术后 5 年随访结果[J]. 中国脊柱脊髓杂志, 2012, 22(1): 1-7.
Sun Y, Zhao YB, Zhou FF, et al. Bryan cervical disc replacement, a five-year follow-up results[J]. Zhongguo Ji Zhu Ji Sui Za Zhi, 2012, 22(1): 1-7. Chinese.
- [17] 蓝旭, 许建中, 刘雪梅, 等. Bryan 人工颈椎间盘置换术后疗效评价及并发症分析[J]. 中国骨伤, 2013, 26(3): 182-185.
Lan X, Xu JZ, Liu XM, et al. Curative effect evaluation and complication analysis of Bryan artificial cervical disc replacement [J]. Zhongguo Gu Shang/China J Orthop Trauma, 2013, 26(3): 182-185. Chinese with abstract in English.
- [18] Choi D, Petrik V, Fox S, et al. Motion preservation and clinical outcome of porous coated motion cervical disk arthroplasty [J]. Neurosurgery, 2012, 71(1): 30-37.

(收稿日期: 2013-10-13 本文编辑: 王宏)