

· 基础研究 ·

小针刀减张法对大鼠股薄肌受压迫后肌张力和神经末梢影响的研究

王永志¹, 董福慧², 钟红刚², 王德龙², 王萱²

(1.首都医科大学附属北京友谊医院, 北京 100050; 2.中国中医科学院望京医院骨伤科研究所)

【摘要】目的:探讨骨骼肌受压后肌张力的变化及肌组织内神经末梢形态学改变,观察小针刀针刺的影响。方法:采用大鼠股薄肌 70 kPa 受压 2 h 模型,60 只大鼠分为空白组、压迫组和针刀组。除空白组 6 只外,其余 54 只大鼠左侧设为压迫组,右侧设为针刀组,分别给予单独压迫,压迫后小针刀针刺处理。于处理后第 1、2、3 天每组随机处死 9 只。采用电子万能试验机在不同拉伸比率下观察股薄肌张力曲线变化情况,同时,对肌组织病理及神经末梢的形态学改变进行观察。**结果:**肌组织的张力在长时间临界压强下逐渐增加,压迫组股薄肌能量消耗比率与针刀组相比,差异有统计学意义($P<0.01$);肌组织形态学发生相应病理改变,神经末梢形态学未见明显变化。**结论:**小针刀减张法的应用有效降低了肌组织的张力增高,对整个肌组织材料持续集中的力学负荷起到了改善作用。

【关键词】 小针刀; 肌张力; 神经末梢; 肌,骨骼

DOI:10.3969/j.issn.1003-0034.2011.12.013

Effects of tension relaxation by small needle knife on muscle tension and nerve endings after compression of gracilis muscle in rats WANG Yong-zhi*, DONG Fu-hui, ZHONG Hong-gang, WANG De-long, WANG Xuan. *Youyi Hospital Affiliated to Capital Medical University, Beijing 100050, China

ABSTRACT Objective: To determine the effect of tension relaxation by small needle knife on the muscle tension and morphology changes of nerve terminals when sustained pressure was applied to muscular tissue. **Methods:** Rat gracilis muscles were exposed to pressure in vivo at 70 kPa for 2 hours. Sixty rats were divided into three groups: normal, control and experiment group respectively. In all rats except the six normal ones, the lower legs were considered as the control group, and the right left as experiment group. At day 1, 2 and 3, 9 rats from the two groups were randomly selected and sacrificed in order to determine the muscle tension change. At the same time, muscle histology and morphology changes of nerve terminals were observed. **Results:** Abnormal tension increased in muscles under compression of 70 kPa. At the 1st and 2nd days, there were no significant differences between the two groups. Compared with control group, the tension was lower in experiment group, and there was statistically significant difference ($P<0.01$) between the two groups. Exposure of striated muscle tissue to intensive and prolonged compression may pathologically alter its microstructure. Histological evaluation showed that this stiffening accompanied extensive necrotic damage. The changes could not be found in the nerve terminals. **Conclusion:** Deep muscle tissue that undergoes prolonged compression may significantly increase its stiffness during acute injury. Tension relaxation applied by small needle knife can effectively reduce the mechanical load which is harmful to the whole tissue.

KEYWORDS Small needle knife; Muscle tonus; Nerve endings; Muscle, skeletal

Zhongguo Gu Shang/China J Orthop Trauma, 2011, 24(12): 1020-1023 www.zggszz.com

当身体处于静态姿势时,不同的组织在支持层和骨性突起之间受到挤压而变形,受损的组织中以骨骼肌最为敏感和严重,同时常使通过其中的神经受卡压、牵张或摩擦以致产生慢性局部疼痛或感觉异常。运用小针刀局部软组织减张法,疼痛的症状能缓解,说明张力增高可能是软组织疾患的原因之一,

但其致病、致痛机制不清。本研究采用小针刀减张法对大鼠股薄肌受压迫后肌张力和神经末梢的影响进行观察,探讨减张法与肌张力的相关性。

1 材料与方 法

1.1 主要仪器与实验动物 电子万能试验机(长春市非金属试验机厂),大鼠股薄肌软组织夹,中国中医科学院骨伤科研究所改制。60 只 SD 大鼠,雌雄各半,体重(200±10) g,由中国中医科学院针灸研究所动物中心提供。

1.2 实验动物模型的制备与分组方法 采用改良的 Ganz 方法^[1],使用标准为 70 kPa 的软组织夹对大

基金项目:国家自然科学基金项目资助(编号:81001590)

Fund programs: Supported by National Natural Science Foundation of China (No.81001590)

通讯作者: 王永志 Tel: 010-63138328 E-mail: wangyongzhi-1978@hotmail.com

鼠股薄肌实施压迫 2 h。54 只大鼠进行双侧股薄肌 70 kPa 压迫,其中左侧股薄肌为压迫组,右侧为针刀组,于第 1、2、3 天每组随机处死 9 只。另有 6 只大鼠设为空白组,未进行压迫。分别对能量消耗比率 (energy dissipation ratio, EDR)、肌组织病理及神经末梢形态学改变进行观察。

1.3 观测指标与方法

1.3.1 肌组织学观察 戊巴比妥钠深麻下,剪开大鼠大腿内侧皮肤、皮下组织,暴露肌组织,取股薄肌固定于 10% 甲醛液内,4 ℃ 冰箱保存 24 h,流水冲洗 30 min,冰冻切片 20 μm ,直接贴片于经明胶处理的玻片上,自然干燥后置 -20 ℃ 冰箱内。采用 HE 法,苏木精染色,1% 盐酸乙醇分化,伊红染色,氨水蓝化,乙醇脱水,二甲苯透明,中性树胶封片。

1.3.2 神经末梢形态学观察 麻醉下,打开大鼠胸腔,经左心室向升主动脉插管快速灌注生理盐水冲洗血液,4% 多聚甲醛磷酸缓冲液灌注、滴注。取股薄肌固定于 10% 钙甲醛液内,4 ℃ 冰箱保存,流水冲洗,冰冻切片 20 μm ,贴片自然干燥后置 -20 ℃ 冰箱内备用。采用神经末梢快速染色法,入乙醇吡啶液,20% 硝酸银染色,氨水溶解沉淀,甲醛液洗片至棕黄色为止。乙醇脱水,二甲苯透明,中性树胶封片。

1.3.3 肌组织生物力学检测 深麻下手术暴露大鼠股薄肌,顺肌纤维走行方向尽量向外下、内上多分离软组织,直至股薄肌的起止点,分别剥离出两端的

骨组织。钝性分离股薄肌,连同两侧骨组织同时剪下,投入 37 ℃ 的 0.9% 盐水溶液内,入恒温培养箱内暂存,备用。大鼠股薄肌试样进行单轴纵向拉伸测试。在装夹后肌组织自然伸展状态下对试样几何长度 L 进行测量,加载伸长量 ΔL 分别为 L 的 30%、40% 和 50%,分别对各组肌组织的 EDR 进行对比。

1.4 统计分析 数据以均数 \pm 标准差表示,采用 SPSS 12.0 软件包,采用一般线性模型重复测量设计单变量方差分析对组间数据差异进行比较。

2 结果

2.1 肌组织病理学改变 肌纤维形态学对比 (图 1),正常大鼠骨骼肌肌细胞为多核细胞,细胞核分布于外周,肌纤维排列整齐紧密,胞浆致密 (图 1a)。肌组织在压迫后,肌纤维出现肿胀现象,胞浆疏松淡染甚至透明 (图 1b, 1c)。长时间压迫后,肌纤维明显萎缩,胞浆丢失,发生嗜酸性变,直径变小,胞核缩小,肌纤维排列稀疏,局部可见有血细胞渗出,同时可见变性、坏死现象 (图 1d)。小针刀针刺后,肌纤维排列较压迫组整齐,局部肌纤维肿胀,胞核增大,核膜崩解消失,镜下可见大量血细胞在局部渗出 (图 1e, 1f)。

2.2 神经末梢形态学观察结果 银染是神经纤维的特异性染色方法,正常组神经纤维及终末均呈黑色,其余成分为浅棕色。镜下观察两组神经纤维连续完整,排列整齐,局部神经纤维或终末呈团状交织在

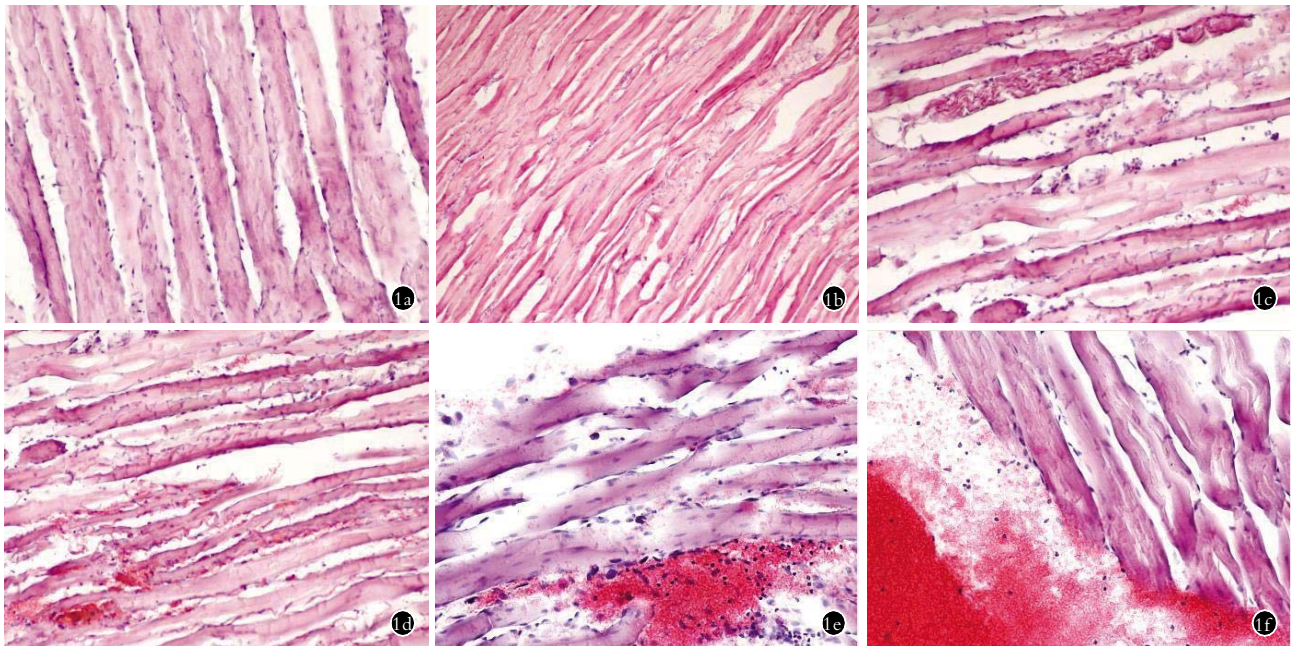


图 1 肌纤维形态学对比 (HE 染色, $\times 200$) **1a.** 空白组肌纤维排列整齐紧密 **1b, 1c.** 压迫组于第 1、2 天肌纤维分别出现纤维肿胀现象,胞浆疏松淡染、透明 **1d.** 压迫组于第 3 天可见变性、坏死现象,少量血细胞渗出 **1e, 1f.** 针刀组第 2、3 天肌纤维排列较压迫组整齐,局部肌纤维肿胀,胞核增大,镜下可见大量血细胞在局部渗出

Fig. 1 Muscle histology of three groups (HE, $\times 200$) **1a.** Muscle fibers in normal group **1b, 1c.** Fibers swelled and cell light dyeing plasm in the control group at day 1 and day 2 **1d.** Degeneration, necrosis and effusion of the fibers in control group at the 3rd day **1e, 1f.** local swelled fibers and large nuclei of the experiment group at the 2nd and the 3rd days. Blood cells effused out of vessels

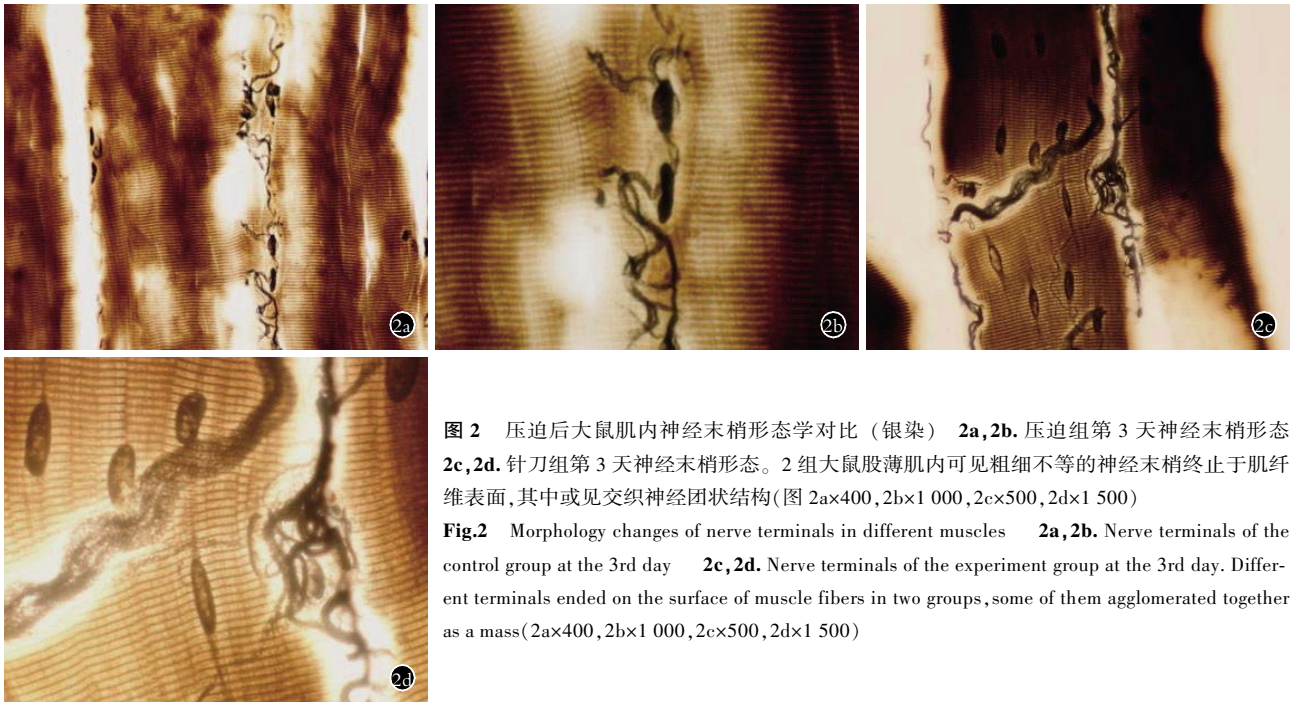


图 2 压迫后大鼠肌内神经末梢形态学对比(银染) 2a,2b. 压迫组第 3 天神经末梢形态 2c,2d. 针刀组第 3 天神经末梢形态。2 组大鼠股薄肌内可见粗细不等的神经末梢终止于肌纤维表面,其中或见交织神经团状结构(图 2a×400,2b×1 000,2c×500,2d×1 500)

Fig.2 Morphology changes of nerve terminals in different muscles 2a,2b. Nerve terminals of the control group at the 3rd day 2c,2d. Nerve terminals of the experiment group at the 3rd day. Different terminals ended on the surface of muscle fibers in two groups, some of them agglomerated together as a mass(2a×400,2b×1 000,2c×500,2d×1 500)

表 1 2 组肌组织不同拉伸比率下 EDR 对比表(% , $\bar{x}\pm s$)

Tab.1 Comparison of EDR at different days(% , $\bar{x}\pm s$)

分组	鼠数(只)	1 d			2 d			3 d		
		30%	40%	50%	30%	40%	50%	30%	40%	50%
压迫组	9	54.6±12.5	60.4±18.7	66.7±15.7	60.3±8.9	64.8±16.6	64.1±13.7	57.6±11.8	47.2±11.3	55.8±9.4
针刀组	9	55.3±10.3	56.2±13.6	61.2±13.9	62.9±12.3	62.1±11.5	59.3±12.5	75.8±22.6	63.5±20.6	74.5±22.6

注:与压迫组比较, $F=9.78, P<0.01$

Note: Compared with control group, $F=9.78, P<0.01$

一起。两组间形态学观察未见明显不同(图 2)。

2.3 肌组织生物力学检测结果 肌组织的张力在长时间临界压强下逐渐增加,压迫组股薄肌能量消耗比率与针刀组相比,差异有统计学意义(见表 1)。

3 讨论

3.1 肌肉张力与肌硬度 骨骼肌长时间受牵拉、挤压,肌组织的超微结构会发生病理改变。250 kPa 作用于大鼠肌组织,2 h 后局部肌纤维横纹明显缺失、炎细胞浸润,两者均提示组织的细胞坏死^[1]。这一点与临床观察相符,大多数骨骼肌损伤患者病变部位处于骨性突起的深部肌组织层内。肌组织内部病理变化一般较为严重且难于治疗,而且有可能累及组织表层^[2]。生物力学研究中,由于应力松弛的现象,黏弹性体加载与卸载时,会遵循不同的应力应变路径,而出现所谓的迟滞现象,其中所包含的区域即有滞后环^[3]。滞后环面积的大小与软组织材料的软硬相关,面积越大,则说明材料从整体上变得越柔软,即 EDR 数值愈高,则表示试验的肌组织从整体上越柔软。

本次实验结果显示,在急性期内随着时间的增加,肌组织的硬度在长时间临界压强下逐渐增加,这

一点与其他学者的实验结果相符合^[4]。本实验是在大量预实验、预加载的基础上,以 3 个十分稳定的比率为准,以期将组内、组间的误差降为最小。与压迫组比较,针刀组肌组织在第 1、2 天内硬度未见明显改善,而在第 3 天肌组织的整体柔软性则有所提高,即在短期内(3 d),小针刀针刺确实可以有效地减少肌组织张力增高的趋势,一定程度上减少肌组织持续集中的力学负荷。有研究表明 6 h 13 kPa 的内部力学负荷压强不足以导致肌组织发生形态上的改变,4 h 4.6 kPa 及 1 h 25.3 kPa 下肌组织均显示正常形态。与本实验一样,组织间液压传感器和小针刀的刺入均在一定程度上造成了组织的局部损伤,造成局部出血现象。同样使用组织间液压传感器检测,应用 10 kPa 或 70 kPa 的压强进行 2 h 或 6 h 的组织压迫^[1],HE 染色显示横纹肌局部有缺损现象,未用传感器的正常对照组则没有发生组织的损伤,此结果与本实验的第 1、2 天组有类似之处。在压强进一步增加到 250 kPa 的情况下,组织开始损伤,同时对组织的锐性侵入加剧了损伤的程度。虽然小针刀等锐性侵入造成了局限性组织学上的破坏,但从力学角度看,对整个组织材料持续集中的力学负荷起到

了改善作用,防止潜在的未受损区域受到应力的影响。

3.2 局部张力对神经末梢的影响 已有的临床和实验证据表明,激活小直径传入(感觉)纤维就能引出肌肉局部疼痛,骨骼肌内的小直径传入纤维的末梢(包括所有伤害性感受器)主要终止于小动脉外膜内,而毛细血管无这些末梢,本实验也显示了这一点,即肌纤维内没有见到神经着色现象,而只现于纤维之间。游离神经末梢对化学刺激非常敏感,尤其是伴随微循环紊乱时,可能与它们位于血管壁上或壁内有关。长时间增高的肌张力造成组织局部缺血、缺氧^[5],这不仅会影响受体末梢,也会影响传入纤维。在检查局灶低氧受累肌肉的研究中,对诊断为 Myogelosen(肌硬结病)的患者背肌紧张硬结中发现^[6]:探针感受器推进的最初 5~8 mm 内组织氧分压正常随机变化,在紧张结节外再持续进针,当探针接近硬结可触边界时,组织氧分压增加,提示缺氧区周围存在代偿性充血;达到峰值后,组织氧分压突然下降到几乎为零,表明硬结中心区明显缺氧。与缺氧有关的能量缺乏可能导致轴突膜的进一步去极化,这样当膜电位靠近阈电位时,就会引起短暂的激活,引起疼痛。组胺、5-羟色胺(5-HT)、缓激肽(BK)和前列腺素 E(PGE)等可能包含在缺血肌肉的伤害感受器中,缺血期间,以上物质大量释放出来^[7],同时,这些物质也通过神经调节,在损伤附近使伤害感受器致敏。另外,伤害感受器活性增加与神经末梢物质的释放有关,例如 P 物质和降钙素基因相关肽等。

本实验中,依靠银染方法对软组织内,即受压迫后肌组织内的神经末梢进行观察。实验表明,分布于肌组织内的神经末梢在短期内其形态学未见明显变化,不同的张力或压力可能通过局部缺血缺氧机制影响神经功能。临床上小针刀治疗能够有效改善疼痛症状,可能与降低肌张力有关,而是否通过改善缺氧缺血状态达到这一疗效则值得进一步研究。

参考文献

- [1] Bosboom EM, Bouten CV, Oomens CW, et al. Quantification and localization of damage in rat muscles after controlled loading: a new approach to study the aetiology of pressure sores [J]. Med Eng Phys, 2001, 23(3): 195-200.
- [2] Bliss MR. Acute pressure area care: sir james paget's legacy [J]. Lancet, 1992, 339: 221-223.
- [3] Ratner BD, Schoen FJ, Lemons JE. Biomaterials science: an introduction to materials in medicine [M]. 2nd Edition. California: Elsevier Academic Press, 2004: 86-87.
- [4] Blackburn JT, Padua DA, Guskiewicz KM. Muscle stiffness and spinal stretch reflex sensitivity in the triceps surae [J]. J Athl Train, 2008, 43(1): 29-36.
- [5] Bylund - Fellenius AC, Walker PM, Elander A, et al. Energy metabolism in relation to oxygen partial pressure in human skeletal muscle during exercise [J]. Biochem J, 1981, 200(2): 247-255.
- [6] Conley KE, Esselman PC, Jubrias SA. Ageing, muscle properties and maximal O₂ uptake rate in humans [J]. J Physiol, 2000, 526 (Pt 1): 211-217.
- [7] Meini S, Cucchi P, Bellucci F, et al. Comparative antagonist pharmacology at the native mouse bradykinin B2 receptor: radioligand binding and smooth muscle contractility studies [J]. Br J Pharmacol, 2007, 150(3): 313-320.

(收稿日期: 2011-06-20 本文编辑: 连智华)

第一届上海肢体延长与畸形矫正新理论新技术学习班通知

上海市第六人民医院骨科是国内早研发骨外固定技术的单位之一,近年来在广泛应用外固定器治疗四肢创伤的基础上,开展了外固定或内/外固定相结合进行肢体延长与畸形矫正,积累了丰富的病例资料和教学经验,并出版多部相关专著。为了普及和推广肢体延长与畸形矫正的新理论新技术,上海市第六人民医院骨科定于 2012 年 3 月 24-25 日主办继续教育项目“第一届上海肢体延长与畸形矫正新理论与新技术学习班”。学习班将邀请国内及俄罗斯、日本、韩国、香港、台湾等地的肢体延长与矫形专家就该领域的基本理论、技术和操作方法的最新进展进行传授和探讨,欢迎广大骨科医生踊跃参会,特别欢迎参会者携带疑难病例现场教学互动讨论。学员在课程结束后可获得 I 类继续教育学分 8 分。

授课内容: ①下肢畸形测量、术前计划与矫正的 Paley 原则; ② Ilizarov 技术基本原则与方法; ③ Taylor 空间支架、Orthofix 支架和 Ilizarov 外固定器的使用方法; ④创伤后肢体骨不连、骨髓炎、骨缺损的骨搬运治疗; ⑤外固定器治疗四肢先天畸形与疾病(佝偻病、侏儒症、膝内/外翻、先天性胫骨假关节、先天性马蹄内翻足、成人先髌、短趾/指症、成骨不全等); ⑥下肢美容矫形的基本概念与治疗策略; ⑦骨代谢性畸形矫正手术后的内科辅助治疗; ⑧支具与矫形器在肢体畸形矫正和康复中的作用。

时间: 2012 年 3 月 23 日报到, 24-25 日开会。地点: 上海市宜山路 600 号骨科大楼 1 楼学术报告厅。费用: 教学书籍及资料费 1 000 元。授课方式: 大堂讲授、教学录像和模具操作。食宿自理, 宾馆有多种规格可供学员选择, 五星级每天 300 元/每人床, 三星级每天 160 元/每人床, 普通宾馆每天 100 元/每人床。

联系人: 张长青, 柴益民, 康庆林。联系电话: 18930177298, 13120742195。E-mail: orthokang@yahoo.com.cn, orthokang@163.com。上海宾馆紧张, 本次学习班限定人数为 80 人, 请尽早确定参会人数和住宿标准。