

· 临床研究 ·

Pilon 骨折的 CT 分型及其临床指导意义

贾斌, 张勇, 李郑林, 曹国庆, 刘彦勋
(深圳平乐骨伤科医院创伤骨科, 广东 深圳 518000)

【摘要】 目的: 介绍一种 Pilon 骨折的三柱分型方法及其分柱固定治疗, 评价其临床疗效。方法: 2007 年 6 月至 2010 年 3 月采用“三柱分型”及分柱固定治疗 Pilon 骨折 27 例 29 踝, 男 26 例, 女 1 例; 年龄 23~59 岁, 平均 33.1 岁。根据三柱分型选择手术入路及内固定方法, 采用前内侧、前侧、后外侧、后内侧等入路进行显露, 以 1/3 半管形钢板或螺钉分柱固定, 术后随访评价临床效果。结果: 随访时间 5~33 个月, 平均 17.5 个月。按 Mazur 标准: 优 20 踝, 良 4 踝, 可 5 踝。2 踝部分皮缘坏死切口延迟愈合, 经清洁换药后愈合, 无创口裂开、深部感染、骨髓炎、骨不连、关节僵硬及关节不稳等并发症, 无因创伤性关节炎而行关节融合术。结论: 基于三柱理论进行 Pilon 骨折的分型及分柱固定, 使 Pilon 骨折的治疗更具条理性, 治疗方法的选择更为可靠。

【关键词】 Pilon 骨折; 骨折固定术, 内; 骨科手术方法; 体层摄影术, X 线计算机

DOI: 10.3969/j.issn.1003-0034.2011.06.009

Classification of Pilon fractures by computed tomography and its guide to clinical treatment JIA Bin, ZHANG Yong, LI Zheng-lin, CAO Guo-qing, LIU Yan-xun. Shenzhen Pingle Orthopaedic Hospital, Shenzhen 518000, Guangdong, China

ABSTRACT **Objective:** To introduce a method of three-column classifications for Pilon fractures and observe clinical utility on column fixation. **Methods:** From June 2007 to March 2010, a total of 27 patients (29 ankles, 26 males and 1 female, ranging in age from 23 to 59 years, with an average of 33.1 years) with Pilon fractures were treated through column fixation by using semitubular plates or screws with anteromedial, anterior, posterolateral, posteromedial approach. And postoperative follow up were carried out. **Results:** The mean follow up was 17.5 months (ranged, 5 to 33 months). According to the Mazur ankle grading system, the outcome was excellent in 20, good in 4 and fair in 5 ankles. Patients in this group did not have complications of wound dehiscence, deep infection, osteomyelitis, nonunion, ankylosis, and joint instability. **Conclusion:** Based on the three-column classification, the clinical results for the treatment of Pilon fractures demonstrate the rationality and efficiency of this method. **KEYWORDS** Pilon fracture; Fracture fixation, internal; Orthopaedics operative methods; Tomography scanners, X-ray computed

Zhongguo Gu Shang/China J Orthop Trauma, 2011, 24(6): 470-473 www.zggszz.com

Pilon 骨折是指累及负重关节面和干骺端的胫骨远端骨折, 是最具有挑战性的骨折难题之一, 其特征为踝关节上干骺端具有典型的压缩、粉碎以及高度的不稳定。关节软骨的原发性损伤致永久性关节不平整, 导致预后不良, 特别是源于高能量损伤的复杂 Pilon 骨折, 除骨折严重粉碎外, 一般合并严重软组织损伤, 这无疑给治疗带来更大困难。临床上常用的 Pilon 骨折分型为基于二维 X 线片的 Rüedi-Allgöwer 分型和 AO/OTA 分型, 不能全面反映 Pilon 骨折特征, 缺乏临床指导价值。2007 年 6 月至 2010 年 3 月采用基于 CT 的“Pilon 骨折三柱分型”, 并给予相应的手术切口及分柱固定治疗 Pilon 骨折 27 例 29 踝, 效果满意, 报告如下。

1 临床资料

1.1 一般资料 本组 27 例 29 踝, 男 26 例, 女

1 例; 年龄 23~59 岁, 平均 33.1 岁; 左踝 8 例, 右踝 17 例, 双踝 2 例; 闭合性 24 例, 开放性 3 例 (Gustilo I 型 2 例, II 型 1 例)。受伤原因: 坠落伤 21 例, 交通伤 6 例。

1.2 分型方法 根据胫腓骨远端的解剖特点将胫腓骨远端分为 3 个柱: 胫骨远端关节面有一钝性矢状面走向的骨嵴, 在骨嵴的两侧有内、外侧沟, 以此骨嵴为界限将胫骨远端分为中柱及内侧柱。内侧柱包括内踝, 三角韧带和内侧沟; 中柱包括胫骨远端中间的骨嵴部分, 外侧沟和胫腓联合; 外侧柱包括腓骨 (见图 1)。

所有病例行踝关节 CT 平扫及矢状位、额状位重建, 各柱骨折在 CT 片上的表现分别为: 腓骨骨折为外侧柱骨折; 前外侧的 Tillaux-Chaput 骨块、后唇的 Volkmann 三角骨块及位于中央的压缩骨块 (die-punch) 为中柱骨折 (仅有前外侧骨折的为中前柱骨折, 仅有后唇骨折的为中后柱骨折); 内踝骨折块与

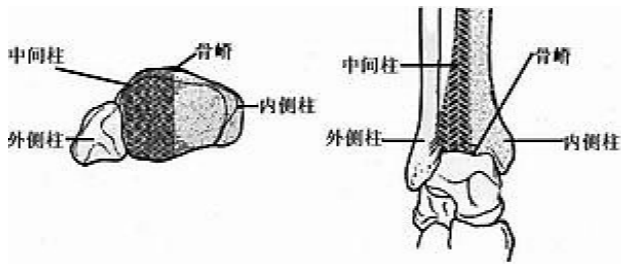


图 1 Pilon 骨折三柱分型示意图

Fig.1 Three-column classification of Pilon fracture

胫骨近端明显失去连续性的为内柱骨折。按照“三柱分型”将 Pilon 骨折分为:三柱骨折(外侧柱、中柱、内侧柱均有骨折),双柱骨折(外侧柱加中柱,中柱加内侧柱骨折),单纯的内侧柱骨折及中柱骨折(又分为中前柱及中后柱骨折)。所有病例按照 Rüedi-Allgöwer 分型及“三柱分型”进行分型。Rüedi-Allgöwer 分型: I 型 2 踝, II 型 15 踝, III 型 12 踝。三柱分型: 内侧柱 3 踝, 中前柱 3 踝, 中后柱 2 踝, 内侧柱加中柱 5 踝, 外侧柱加中柱 9 踝, 三柱骨折 7 踝。

2 治疗方法

2.1 手术方法 开放性骨折给予急诊清创缝合术, 术后患肢抬高, 静脉点滴抗生素; 闭合性骨折一般在伤后 7~12 d 肢体肿胀明显消退后进行手术。术前拍标准 X 线正侧位片, 根据 CT 平扫及冠状面、矢状面的重建判断骨折类型并制定手术计划(图 2)。手术入路的选择根据三柱分型来选择, 常用的手术入路有: 后外侧入路、前内侧入路、后内侧入路及前侧入路。后外侧入路适用于外侧柱及中后柱骨折的双柱骨折或单独的中后柱骨折, 前内侧入路适用于内侧柱及中柱的双柱骨折及单独的内侧柱骨折, 后内侧入路适用于内侧柱或中后柱骨折。根据骨折类型选择联合入路或单一入路, 一般情况下前内侧入路适合内侧柱或中柱合并内侧柱的双柱骨折, 前侧入路适合于中前柱骨折, 后内侧入路适合于中后柱骨折, 后

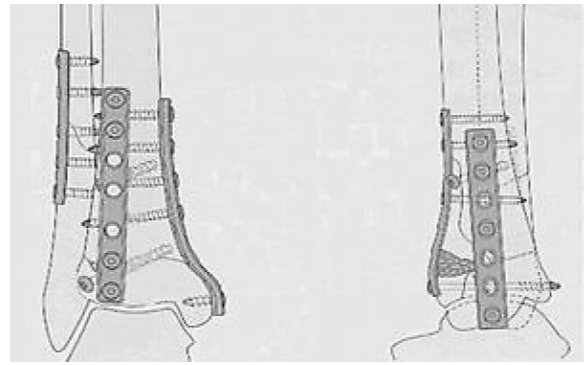


图 2 Pilon 骨折分柱固定示意图

Fig.2 Pilon fractures was fixed on different columns

外侧入路适合于外侧柱骨折。

所有手术由同一组医师完成。采用硬膜外麻醉, 患者取仰卧位, 大腿根部上气压止血带, 同时选对侧髌骨备用。骨折的复位及固定顺序由相对完整的柱侧开始, 以中柱的复位及固定为重。在对中柱骨折的复位及固定中, 充分暴露骨折端与踝关节面, 首先翻开内踝骨折块, 作为对中柱骨折复位及固定的观察窗。将距骨置于中立位, 以距骨顶关节面为模板, 直视下将中柱的前侧骨块(Tillaux-Chaput 骨块)与后侧骨块(Volkman 骨块)进行解剖复位, 注意要在牙科钩的辅助下由后向前对位, 恢复胫骨远端前部穹窿对距骨良好的包容性, 避免由于复位后胫骨远端关节面后倾而产生距骨前移, 并以塑形良好的 1/3 半管形钢板将中柱固定。对于中央压缩骨块复位后, 以克氏针临时固定, 待内侧柱复位后依靠干骺端的植骨进一步提供其稳定。中柱的复位和固定是手术的关键, 务必做到良好的复位及有效固定。中柱完整性的恢复基本奠定了踝关节的形态, 距小腿关节亦具备了初步的稳定性, 由于此时内踝骨折块尚未复位, 提供了良好的观察窗口, 可以极好地观察中柱关节面的复位及距小腿关节的对合情况, 建议术中结

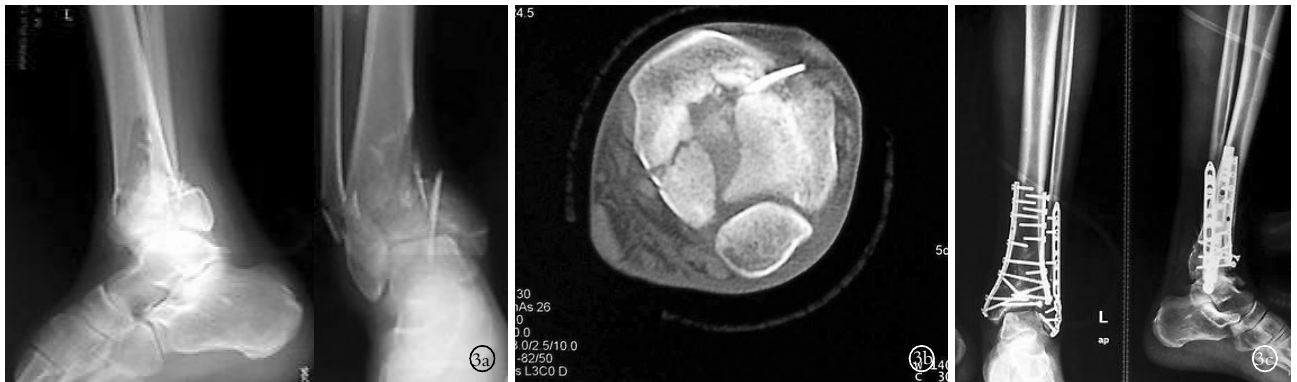


图 3 男, 35 岁, 左侧三柱 Pilon 骨折 3a. 术前侧位及正位 X 线片示胫腓骨远端均为粉碎性骨折 3b. 水平面 CT 扫描可见属于内侧柱的内踝骨折块、属于中柱的前外侧和后唇骨折块 3c. 术后正侧位 X 线片示骨折解剖复位并于三柱上分别给予钢板固定, 关节面平整

Fig.3 A 35-year-old male with left three-columns Pilon fracture 3a. Preoperative AP and lateral X-ray showed comminuted fracture of distal tibia and fibula 3b. CT scan showed different fracture block belong to the inner and middle column 3c. Postoperative lateral and AP X-ray film showed anatomical reduction and fixation with the plate on different columns, articular facet was smooth

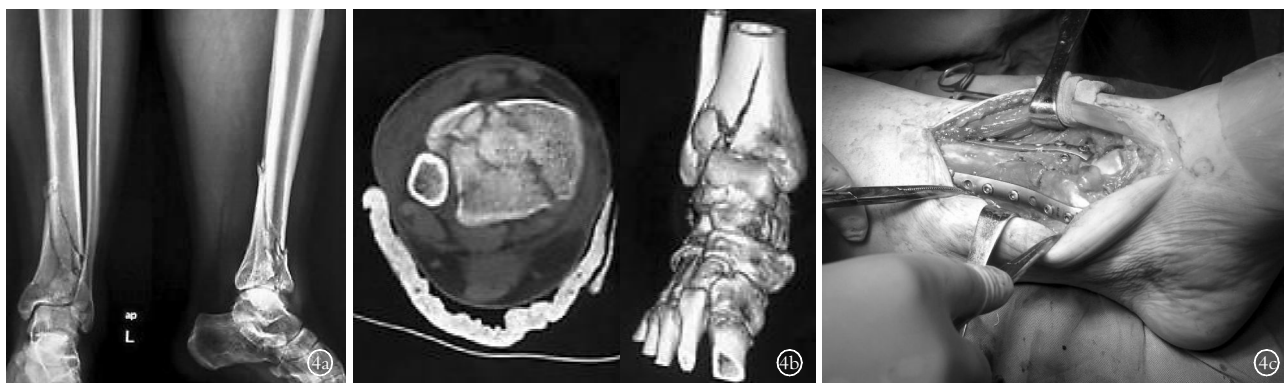
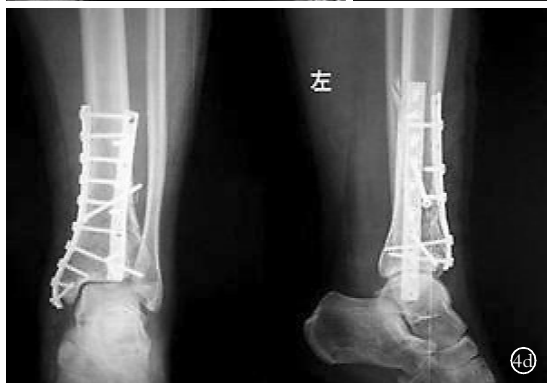
图 4 男, 41 岁, 左侧双柱 Pilon 骨折 4a. 术前正侧位 X 线片示胫骨远端粉碎性骨折, 属于外侧柱的腓骨完整 4b. CT 平扫及表面重建示内侧柱及中柱有明显骨折 4c. 手术入路及 1/3 半管形钢板分柱固定 4d. 术后正侧位 X 线片示双柱 Pilon 骨折对位、对线良好

Fig. 4 A 41-year-old male with left double-columns Pilon fracture 4a. Preoperative AP and lateral X-ray showed comminuted fractures of distal tibia, but complete fibula 4b. CT scan and surface reconstruction showed double-columns Pilon fracture 4c. Different columns was fixed with 1/3 semi-tubular plate 4d. Lateral and AP X-ray film after operation showed the position and alignment of double-columns Pilon fracture was good



合 C 形臂 X 线机进行观察。对于内侧柱(内踝骨块)的固定, 如果复位后与胫骨的近端可以形成良好的连续, 无明显骨缺损, 可以用螺钉固定于固定好的中柱上; 如果有骨缺损则用 1/3 半管形钢板作为支撑钢板固定(图 3-4)。干骺端或关节面下有明显的骨质缺损, 视情况植入自体骨。外侧柱的骨折可以采用后外侧切口切开复位后, 以 1/3 半管形钢板固定。如果软组织条件较差, 其他柱的骨折能够准确复位并有效固定, 可以考虑对外侧柱进行闭合复位经皮钢板或外固定架固定(本组经皮钢板固定 1 例, 外固定架固定 2 例)。发生于不同柱上的单柱骨折, 按照三柱骨折的手术方法及技巧进行复位及采用 1/3 半管形钢板或螺钉给予固定。

2.2 术后处理 术后患肢抬高, 无须外固定。常规使用 20% 甘露醇 125 ml, 每日 2 次, 静脉点滴。术后 3 d 开始踝关节屈伸活动为主的功能锻炼, 术后 2~3 周拆线。术后每月复查 1 次, 复查内容包括: 踝关节正侧位 X 线片(观察骨折愈合情况, 直至骨折愈合), 踝关节活动度, 功能恢复情况, 疼痛情况等。

3 结果

3.1 疗效评分标准 采用 Mazur 等^[1]制定的评分标准评价术后功能。评分标准包括疼痛 50 分, 功能 40 分, 活动度 10 分, 满分为 100 分。优 > 92 分, 踝关节无肿胀, 正常步态活动自如; 良 87~92 分, 踝关节轻度肿胀, 正常步态, 活动度可达正常的 3/4; 可 65~86 分, 活动时疼痛, 活动度仅为正常的 1/2, 正常步态; 差 < 65 分, 行走或静息痛, 活动度为正常的 1/2,

跛行, 踝关节肿胀。术后 6 个月给予 Mazur 踝关节评分。

3.2 疗效结果 本组患者均获随访, 时间 5~33 个月, 平均 17.5 个月。骨折愈合时间 2.5~5 个月, 平均 3.2 个月。按照 Mazur 评分: 疼痛(47.84±1.37)分, 功能(34.40±2.93)分, 活动度(7.18±1.06)分, 总分(91.39±5.72)分。本组疗效结果: 优 20 踝, 良 4 踝, 可 5 踝。29 踝中 2 踝切口延迟愈合, 经清洁换药后愈合, 无创口裂开、深部感染、骨髓炎、骨不连、关节僵硬及关节不稳等并发症。

4 讨论

4.1 研究背景 临床上最常用的 Pilon 骨折的分型是基于 X 线片的 Rüedi-Allgöwer 分型和 AO/OTA 分型。由于 X 线片上骨折块之间无法避免地出现重叠与遮挡, 无法对错综复杂的 Pilon 骨折块进行全面详尽地了解, 影响了治疗方案的制定, 对手术切口和内植物的选择没有明确的指导意义。CT 检查可以清晰地显示 Pilon 骨折中各骨折块的形态、分离及压缩情况, 与 X 线相比, 可以更加清楚、全面地了解 Pilon 骨折的类型。Topliss 等^[2]分析 108 例 Pilon 骨折关节面 CT 平扫发现: 关节面骨折分为 6 个主要骨折块, 分别是前侧、后侧、内侧骨块, 以及前外侧、后外侧和中央的压缩骨块。Pilon 骨折虽然粉碎程度严重, 骨折线形态千差万别, 但经过大量的临床观察, 其骨折块也具有一定的规律^[3], 如内踝、前外侧(Tillaux-Chaput)和后唇(Volkman 三角)3 个主要骨折块一般都会很好地得以保留, 成为复位及固定的可靠参

照物。这些规律的发现,为 Pilon 骨折的 CT 分型及“三柱”治疗理论奠定了基础。

4.2 Pilon 骨折三柱分型临床指导意义 关节面表面不完整和关节不稳是创伤性关节炎主要原因^[4-6]。Pilon 骨折与踝关节其他类型骨折的区别就在于关节面的高度粉碎以及因为干骺端的骨质压缩引起的高度不稳定,这些特点决定了 Pilon 骨折治疗中恢复纵向结构,即干骺端的完整性是稳定关节面的关键。长期以来,Rüedi 和 Allgöwer^[7]提出的 Pilon 骨折切开复位内固定的四项基本原则被临床医生广泛采用,但该原则仅仅是对手术顺序及一般性原则作了初步指导,对胫骨远端关节面的复位及固定技巧没有相应的论述。笔者认为,错综复杂的 Pilon 骨折需要的是个性化的治疗方案,首先对腓骨复位并固定未必是必须的;应该是首先复位骨折类型相对简单并可以完整固定的柱,进而完成其他柱的复位及固定。术中强调中柱的重要性,某些情况下外侧柱(腓骨)或内侧柱(内踝)的治疗可以以经皮钢板(螺钉)或外固定架代替,减少了传统的双切口对软组织的广泛剥离,降低了创口裂开、皮缘坏死、表浅感染等软组织并发症的发生率,本组仅有 2 踝发生了手术创口延迟愈合,无其他软组织并发症。通过基于 CT 的“三柱”分型,给手术入路的选择带来了极大的方便,切口选择的原则为:显露充分,固定方便,尽量用最少的切口进行多柱固定。

以往在 Pilon 骨折的治疗当中,对干骺端的连接多采用内侧的支撑钢板进行固定^[8-9]。这样的内固定方式无法使所有的主要骨折块都获得有效的纵轴支撑,故极易出现距骨的前、后脱位或倾斜。锁定钢板虽然具有防止干骺端骨折移位的力学优势^[10],但其锁定螺钉的方向惟一性并不适合于骨折块及骨折线千变万化的 Pilon 骨折。我们在临床工作中,基于 CT 检查对 Pilon 骨折进行了“三柱”分型,并据此设计了分柱复位并分别给予钢板内固定的手术方式,使每个柱上的骨折均得到有针对性的固定,其稳定程度大大增加,手术的条理性也更加清晰。该方法虽然增加了内固定物的数量,与目前治疗高能量损伤 Pilon 骨折的有限固定加外固定的治疗原则不符合。但是,由于采用了小而薄的 1/3 半管形钢板进行 70°~90°交锁固定,充分发挥了钢板固定的力学优势,避免了粗厚钢板的使用,反而减小了内固定物的体积,从而

既保障了有效的固定,又避免了因为切口创缘张力过大而出现皮缘坏死、切口裂开等并发症。

总之,基于 CT 检查的 Pilon 骨折的“三柱”分型,具备指导治疗、便于记忆的优势,为 Pilon 骨折的有效补充分型。分柱复位及固定,使手术治疗条理性更强,步骤更简化,并且因为手术技巧可重复性强,故更便于推广。

参考文献

- [1] Mazur JM, Schwartz E, Simon SR. Ankle arthrodesis. Long-term follow-up with gait analysis[J]. J Bone Joint Surg Am, 1979, 61: 964-975.
- [2] Topliss CJ, Jackson M, Atkins RM. Anatomy of Pilon fractures of the distal tibia[J]. J Bone Joint Surg Br, 2005, 87: 692-697.
- [3] 汪滋民, 王秋根, 王谦, 等. CT 在 Pilon 骨折术前评估中的意义[J]. 中华创伤骨科杂志, 2006, 8(5): 438-441.
Wang ZM, Wang QG, Wang Q, et al. Computed tomography in pre-operative assessment for Pilon fractures[J]. Zhonghua Chuang Shang Gu Ke Za Zhi, 2006, 8(5): 438-441. Chinese.
- [4] Horisberger M, Valderrabano V, Hintermann B. Posttraumatic ankle osteoarthritis after ankle-related fractures[J]. J Orthop Trauma, 2009, 23(1): 60-67.
- [5] Martin A, Wohlgenannt O, Prens M, et al. Post-traumatic osteoarthritis of the knee; special indication for navigated TKA[J]. Unfallchirurg, 2008, 111(9): 754-758.
- [6] Martin RL, Stewart GW, Conti SF. Post-traumatic ankle arthritis: an update on conservative and surgical management[J]. J Orthop Sports Phys Ther, 2007, 37(5): 253-259.
- [7] Rüedi T, Allgöwer M. Fractures of the lower end of the tibia into the ankle joint: results 9 years after open reduction and internal fixation[J]. Injury, 1973, 5(2): 130-134.
- [8] 纪益魁, 周飞翔, 徐煜, 等. 钢板内固定治疗高能量 Pilon 骨折[J]. 中国骨伤, 2008, 21(2): 141-142.
Ji YK, Zhou FX, Xu Y, et al. Steel plate internal fixation for the high-energy Pilon fractures[J]. Zhongguo Gu Shang/China J Orthop Trauma, 2008, 21(2): 141-142. Chinese.
- [9] 刘春杰, 张伟增, 褚鹏程, 等. 胫骨 Pilon 骨折治疗方法探讨[J]. 中国骨伤, 2010, 23(2): 128-130.
Liu CJ, Zhang WZ, Zhu PC, et al. Surgical treatment of tibia Pilon fractures[J]. Zhongguo Gu Shang/China J Orthop Trauma, 2010, 23(2): 128-130. Chinese with abstract in English.
- [10] 孙辽军, 陈华. 延期锁定加压接骨板加植骨治疗高能量 Pilon 骨折[J]. 中国骨伤, 2009, 22(1): 56-57.
Sun LJ, Chen H. Lock compression plate combined with bone transplantation for the treatment of high energy Pilon fracture at a delayed-stage[J]. Zhongguo Gu Shang/China J Orthop Trauma, 2009, 22(1): 56-57. Chinese.

(收稿日期: 2010-12-28 本文编辑: 连智华)