

· 临床研究 ·

Coflex 棘突间动态内固定治疗退行性腰椎间盘疾病的临床分析

都芳涛

(泰山医学院附属聊城市第二人民医院骨一科, 山东 临清 252600 E-mail: dufangtao9@yahoo.com.cn)

【摘要】 目的:比较 Coflex 棘突间动态内固定和后路腰椎椎体间融合(PLIF)术治疗退行性椎间盘疾病的临床疗效。**方法:**对 2007 年 1 月至 2010 年 1 月收治的 42 例退行性椎间盘疾病患者进行回顾性分析,其中男 19 例,女 23 例;年龄 33~62 岁,平均(46.5±8.5)岁;病程 6 个月~7 年,平均 36 个月。X 线片或 CT 影像学显示 42 例患者均为 L_{4,5} 单节段病变,其中单纯腰椎间盘突出症 14 例,合并腰椎管狭窄症 28 例。42 例患者分别采用 Coflex 棘突间动态内固定(非融合组,21 例)和 PLIF 术(融合组,21 例)进行治疗。采用日本整形外科学会(JOA)评分和 ODI 指数对临床疗效进行评价,通过 X 线片测量腰椎各间隙活动度(ROM),并比较两组的手术时间、出血量、术后住院时间。**结果:**两组患者均获得随访,时间至少 10 个月,非融合组 10 个月随访时 JOA 评分由术前 13.8±3.7 提高至 24.6±4.6($P<0.01$),ODI 由术前 65.8±7.5 降低至 25.6±5.1($P<0.01$),L_{4,5} 节段活动度由术前 4.2±0.7 增加至 5.3±0.6($P<0.01$)。而融合组 10 个月随访时 JOA 评分由术前 13.2±3.2 提高至 24.5±4.3($P<0.01$),ODI 由 65.5±8.2 降低至 26.5±6.1($P<0.01$),L_{4,5} 节段活动度丧失。非融合组手术时间(71.2±12.8) min、出血量(56.6±25.5) ml、术后住院天数(4.4±1.3) d 同融合组手术时间(121.0±23.2) min、出血量(135.8±19.8) ml 及术后住院天数(12.6±2.4) d 相比,均存在统计学差异($P<0.01$)。随访期间未发现与 Coflex 装置本身的并发症。**结论:**与后路腰椎椎体间融合术相比,Coflex 棘突间动态内固定治疗退行性椎间盘疾病具有安全性高、创伤小、能够保留一定的腰椎活动度,在预防相邻节段椎间盘退变方面有一定作用。

【关键词】 腰椎; 退行性疾病; 脊柱融合术; 脊柱非融合术; 动态固定

DOI: 10.3969/j.issn.1003-0034.2011.04.007

Clinical analysis of interspinous dynamic internal fixation with the Coflex system in treating lumbar degenerative disease DU Fang-tao. Department of the First Orthopaedics, the Affiliated Second People's Hospital of Liaocheng of Taishan Medical College, Linqing 252600, Shandong, China

ABSTRACT Objective: To compare the clinical effects between interspinous dynamic internal fixation with Coflex system and posterior lumbar interbody fusion in treating lumbar degenerative disease. **Methods:** From Jan. 2007 to Jan. 2010, 42 patients with lumbar degenerative disease were treated with interspinous dynamic internal fixation with Coflex system (non-fusion group, 21 cases) and posterior lumbar interbody fusion (fusion group, 21 cases), including 19 males and 23 females with an average age of (46.5±8.5) years (range, 33 to 62 years). The range of course of disease was from 6 to 84 months with an average of 36 months. All pathological changes were single segment in L_{4,5} by X-ray films or CT scanning, among them, single lumbar disc herniation was in 14 cases, combined with lumbar spinal stenosis in 28 cases. The clinical effects of all patients were evaluated according to Japanese orthopaedic association (JOA, 29 points) and Oswestry disability index (ODI); range of motion (ROM) of lumbar segments were measured by X-ray films; operative time, intraoperative blood loss, hospital stay were compared between two groups. **Results:** All patients were followed up for 10 months at least. In non-fusion group, JOA increased from 13.8±3.7 preoperatively to 24.6±4.6 at final follow-up ($P<0.01$); ODI decreased from 65.8±7.5 to 25.6±5.1 ($P<0.01$), ROM improved from 4.2±0.7 to 5.3±0.6 at L_{4,5} ($P<0.01$). In fusion group, JOA increased from 13.2±3.2 preoperatively to 24.5±4.3 at final follow-up ($P<0.01$); ODI decreased from 65.5±8.2 to 26.5±6.1 ($P<0.01$); all ROM at L_{4,5} had lose (decreased from 4.2±3.2 to 0). There were significant differences in the operative time, intraoperative blood loss, hospital stay between two groups ($P<0.01$), in non-fusion group was respectively (71.2±12.8) min, (56.6±25.5) ml, (4.4±1.3) d and in fusion group was respectively (121.0±23.2) min, (135.8±19.8) ml, (12.6±2.4) d. No complications were found with the Coflex system. **Conclusion:** Interspinous dynamic internal fixation with Coflex system in treating lumbar degenerative disease is better than that of posterior lumbar interbody fusion in some aspects. Coflex system have high safety, less trauma, and can reserve lumbar mobility, which is effective in preventing adjacent intervertebral disc degeneration.

KEYWORDS Lumbar vertebrae; Degenerative disease; Spinal fusion; Spinal non-fusion; Dynamic fixation

Zhongguo Gu Shang/China J Orthop Trauma, 2011, 24(4): 291-294 www.zggszz.com

退行性椎间盘疾病 (degenerative disc disease, DDD)是脊柱外科常见疾病,固定融合术是其疗效确切的治疗方法,但融合后相邻节段退变可引起新的椎管狭窄,关节突关节退变,获得性脊椎滑脱、不稳等^[1]。近年来越来越多的学者关注脊柱的非融合固定技术发展,其中 Coflex 棘突间动态内固定,采用非融合的方法,有效减少了融合并发症及邻椎病的发生^[2]。现对我科自 2007 年 1 月至 2010 年 1 月分别采用 Coflex 棘突间动态内固定和后路腰椎椎体间融合(PLIF)术治疗的退行性椎间盘疾病 42 例,进行回顾性分析,报告如下。

1 资料与方法

1.1 临床资料 本组 42 例,男 19 例,女 23 例;年龄 33~62 岁,平均(46.5±8.5)岁;病程 6 个月~7 年,平均 36 个月。本组患者纳入标准,①X 线片或 CT 影像学显示 L_{4,5} 单节段病变;②退行性腰椎间盘疾病,包括腰椎间盘突出症、腰椎管狭窄症;③经正规保守治疗半年以上无效。排除标准:①非腰椎退变性疾病;②腰椎滑脱;③既往腰椎手术史;④棘突长度 < 2.5 cm;⑤严重的骨质疏松症(T 值 < -2.5);⑥马尾神经损害。术前患者均有不同程度的下腰痛、或下肢根性痛、或间歇性跛行,或三主症相互伴随。其中 21 例采用 Coflex 棘突间动态内固定治疗(非融合组),21 例采用 PLIF 术治疗(融合组),两组患者的年龄、性别构成、病程等一般资料比较无统计学差异($P>0.05$),具有可比性(见表 1)。

表 1 两组患者的一般资料

Tab.1 The general data of patients between two groups

组别	性别(例)		年龄 ($\bar{x}\pm s$, 岁)	病程 ($\bar{x}\pm s$, 月)	椎间盘突出症/ 椎管狭窄症(例)
	男	女			
非融合组	8	13	45.3±5.6	35.4±5.6	8/13
融合组	11	10	47.7±7.8	37.1±4.5	6/15
检验值	$\chi^2=0.86$		$t=1.15$	$t=1.08$	$\chi^2=0.14$
<i>P</i>	>0.05		>0.05	>0.05	>0.05

1.2 治疗方法

1.2.1 手术方法 非融合组:全麻后取俯卧位,腰椎轻度后突,C 形臂 X 线机透视定位,以手术椎间隙 L_{4,5} 为中心,取后正中纵行切口,切口长 4~5 cm,逐

层切开皮肤、皮下组织,剥离椎旁肌,显露椎板,剥离黄韧带后行椎板开窗椎管减压,用椎板咬骨钳咬除上位椎板下缘的 1/3 和下位椎板上缘的 1/4,向外至小关节内侧,咬除黄韧带直达硬膜,松解神经根管,摘除明显突出的椎间盘髓核组织,探查神经根松解后修整 L₄ 棘突下缘和 L₅ 棘突上缘,选用试模置入满意后用相同型号 Coflex 固定,透视 Coflex 位置良好,顶端离硬膜约 5 mm,矢状位上没有偏斜后夹紧两翼,复位棘上韧带并原位固定,冲洗切口置引流管后分层缝合。上韧带复位并缝合固定在棘突上。融合组:减压后进行标准 PLIF 手术,用自体髂骨植入椎体间,椎板切除所得自体骨行关节突融合。

1.2.2 术后处理 术后常规甘露醇脱水及对症治疗,使用抗生素 4~5 d 至体温、血象正常。术后次日即可进行肌肉收缩锻炼,逐渐加大伸屈活动范围。术后 2 周拆线,带腰围下地,逐渐行功能锻炼,腰围佩带 2~3 个月。

1.3 观察项目与方法 采用定期门诊或电话联系的方式,对患者进行随访,本组均获得至少 10 个月的随访,随访内容包括临床疗效及影像学评价。采用日本整形外科学会评分(JOA,29 分法)^[3]及功能障碍指数问卷表(ODI)^[4]评价临床疗效。并计算 JOA 改善率,改善率=[(治疗后评分-治疗前评分)/(29 分-治疗前评分)]×100%。改善率 ≥ 75% 为显效,25%~74% 为有效,≤ 24% 为无效。通过腰椎正侧位及过伸过屈位 X 线片,测量各椎间的活动度(ROM)进行影像学评价。并对两组患者手术时间、术中出血量、术后住院天数进行比较。

1.4 统计学处理 采用 SPSS 13.0 统计软件,ROM、JOA 评分和 ODI 功能障碍指数及手术时间、出血量、术后住院天数用均数±标准差表示,应用配对 *t* 检验进行统计学比较,两组疗效比较采用 Ridit 分析进行统计学处理。 $P<0.05$ 为差异有统计学意义。

2 结果

2.1 疗效评定结果 两组患者术后 10 个月随访时的 JOA、ODI 评分均较术前有明显改善($P<0.01$),见表 2。根据 JOA 评分计算改善率:非融合组(73.3±3.4)%,融合组(71.5±4.7)%,两组改善率比较差异无

表 2 两组患者手术前后的 JOA、ODI 评分($\bar{x}\pm s$)

Tab.2 Comparison of JOA and ODI before operation and at the 10 months after operation between two groups($\bar{x}\pm s$)

项目	非融合组(21 例)				融合组(21 例)			
	术前	术后 10 个月	<i>t</i>	<i>P</i>	术前	术后 10 个月	<i>t</i>	<i>P</i>
JOA(分)	13.8±3.7	24.6±4.6	12.45	<0.01	13.2±3.2 [▲]	24.5±4.3 [○]	10.87	<0.01
ODI(%)	65.8±7.5	25.6±5.1	9.65	<0.01	65.5±8.2 [*]	26.5±6.1 [◇]	9.23	<0.01

注:与非融合组术前比较,▲ $t=0.57, P>0.05$; * $t=0.12, P>0.05$ 。与非融合组术后 10 个月比较,○ $t=0.07, P>0.05$; ◇ $t=0.52, P>0.05$

Note: Compared with non-fusion group before operation, ▲ $t=0.57, P>0.05$; * $t=0.12, P>0.05$. Compared with non-fusion group at the 10 months after operation, ○ $t=0.07, P>0.05$; ◇ $t=0.52, P>0.05$

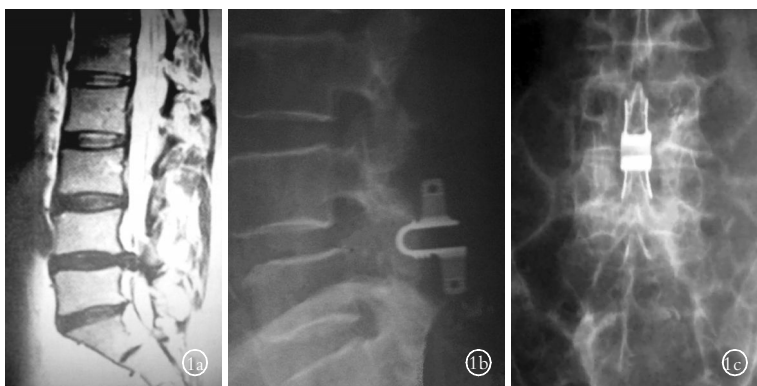


图 1 女性患者,56 岁, $L_{4,5}$ 腰椎间盘突出,行 Coflex 棘突间动态内固定术 **1a**. 术前 T2 加权矢状位 MRI 示 $L_{4,5}$ 腰椎间盘突出 **1b,1c** 术后 10 个月侧位和正位 X 线片示内固定装置已牢固置于棘突间

Fig.1 A 56-year-old female patient with lumbar intervertebral disc herniation in $L_{4,5}$, underwent interspinous dynamic internal fixation with Coflex system **1a**. The preoperative MR on sagittal T2-weighted images showed lumbar intervertebral disc herniation in $L_{4,5}$ **1b, 1c**. The lateral and AP X-ray films at the 10 months after operation showed interspinous dynamic internal fixation with Coflex system in $L_{4,5}$

统计学意义 ($t=1.421, P>0.05$); 其中非融合组显效 19 例,有效 2 例,融合组显效 18 例,有效 3 例,两组疗效无统计学差异 ($u=1.89, P>0.05$)。

2.2 影像学评价 非融合组 $L_{4,5}$ 固定节段活动度术后 10 个月时 5.3 ± 0.6 较术前 4.2 ± 0.7 增加显著 ($t=5.47, P<0.01$)。融合组 $L_{4,5}$ 固定节段活动丧失(术前 4.3 ± 3.2 , 术后 10 个月为 0, $t=6.16, P<0.01$), 动力位 X 线片均未见椎体后缘滑移 >3 mm 的不稳征象。

2.3 两组患者手术时间、术中出血量、术后住院天数比较 非融合组手术时间、出血量、术后住院天数均优于融合组 ($P<0.01$), 见表 3。

典型病例手术前后影像学资料见图 1。

表 3 两组患者手术时间、术中出血量、术后住院天数的比较 ($\bar{x}\pm s$)

Tab.3 Comparison of operative time, intraoperative blood loss, hospital stay between two groups ($\bar{x}\pm s$)

组别	病例数	手术时间(min)	出血量(ml)	住院天数(d)
非融合组	21	71.2 \pm 2.8	56.6 \pm 25.5	4.4 \pm 1.3
融合组	21	121.0 \pm 23.2	135.8 \pm 9.8	12.6 \pm 2.4
<i>t</i>		10.3	11.24	12.52
<i>P</i>		<0.01	<0.01	<0.01

3 讨论

3.1 Coflex 棘突间动态内固定的手术适应证及禁忌证 对于退行性椎间盘疾病的传统手术方式 PLIF 术已证实存在一定的缺陷,手术创伤大,手术时间长,出血多,固定节段运动功能丧失后导致应力异常集中于邻近椎间盘和关节突关节,这使邻近节段椎体间的活动度代偿性增加,加速邻近节段退变,出现新的病变,导致腰腿痛和神经压迫的复发^[5]。近年来有更多的学者在行 PLIF 手术治疗的同时,有选择地采用脊柱非融合固定技术治疗此类疾病并显示良好疗效^[6]。Zucherman 等^[7]在一篇前瞻性多中心随机研究报告采用棘突弹性固定术后 1 年疗效良好占 59%,而保守治疗组为 12%。

Coflex 棘突间动态内固定适用于椎间盘突出、腰椎管狭窄、腰椎不稳、小关节突综合征以及椎体间

失稳和髓核摘除、减压后的固定。陈一衡等^[8]研究发现 Coflex 动态固定装置对于椎管空间的扩大是明显的。已有研究显示,棘突间动态内固定的主要适应证是退行性椎管狭窄^[9]。而对于棘突间结构存在变异及 I 度以上的真性滑脱不适用于本手术。对于椎管的广泛狭窄应以彻底减压为主,不适用于本手术。对于 L_5S_1 节段置入 Coflex 被视为普遍的禁忌,而有报道假体反转置入 L_5S_1 节段,获得了满意的效果,拓宽了 Coflex 棘突间动态内固定的应用范围^[9]。

3.2 手术操作要点及注意事项 Coflex 棘突间动态内固定置入棘突间,置入方法简单,操作时间短。术中注意仔细修整棘突的接触面,以增加接触的受力;术前根据 X 线片及 CT,估算好置入的深度及装置的型号,注意不要选择型号过大,以免撑开过度,引起生理曲度和载荷的改变,以至后柱结构的损伤。我们的经验是,将 Coflex 置入棘突间后一定要将棘上韧带原位缝合,这样有利于术后腰椎功能的恢复。

3.3 Coflex 棘突间动态内固定的临床应用 Coflex 棘突间动态内固定,通过撑开棘突,扩大了椎间孔的面积,限制腰椎过度后伸,使手术节段棘突间隙加大产生相对的后凸,缓解了椎管内的狭窄,不影响腰椎屈曲活动和侧方活动,同时增加了旋转的稳定性。假体部分承重吸收震荡,减轻关节突关节压力及椎间盘负重,尤其是终板后部分压力。有研究表明由于以上原因损伤的纤维环能够得到修复,促使椎间盘组织发生逆转,即髓核重新水合^[10]。Cabraja 等^[11]报道了 Coflex 治疗复发性腰椎小关节疼痛的短中期效果,结果表明 Coflex 显著改善了复发性腰椎小关节疼痛,短中期效果良好。

已有短期随访显示, Coflex 棘突间动态内固定疗效明显优于保守治疗^[12]。本研究显示,非融合组和融合组术后 10 个月随访时总体疗效无统计学差异 ($P>0.05$),但非融合组固定节段活动度、手术时间、术中出血量、术后住院天数与融合组相比存在显著差异 ($P<0.05$)。本研究结果提示 Coflex 动态稳定系统作为一种治疗 DDD 的新术式,具有一系列优势:

微创操作,手术时间短,术中出血少,术后住院时间短;安全性高,术中及术后并发症发生率低。本研究中未发现 Coflex 置入有关的并发症,术后症状缓解明显。术后 10 个月腰腿痛评分与传统减压融合术相比无明显差异。

本组病例样本量少,随访时间短,仍需要长期随访和更多病例来评估其最终疗效。但其作为一种“非融合”技术治疗退行性腰椎疾病短期疗效令人满意,它的应用前景值得期待。

参考文献

[1] Dickerman RD, Reynolds AS, Zigler J, et al. Adjacent-segment degeneration[J]. J Neurosurg Spine, 2009, 10(2): 177.

[2] Bono CM, Vaccaro AR. Interspinous process devices in the lumbar spine[J]. J Spinal Disord Tech, 2007, 20(3): 255-261.

[3] Jackson RW. Arthroscopic surgery and a new classification system [J]. Am J Knee Surg, 1998, 11(1): 51-54.

[4] Fairbank JC, Pynsent PS. The Oswestry disability index[J]. Spine, 2000, 25(21): 2846.

[5] Hayashi T, Arizono T, Fujimoto T, et al. Degenerative change in the adjacent segments to the fusion site after posterolateral lumbar fusion with pedicle screw instrumentation—a minimum 4-year follow-up[J]. Fukuoka Igaku Zasshi, 2008, 99(5): 107-113.

[6] Korovessis P, Papazisis Z, Koureas G, et al. Rigid, semirigid versus dynamic instrumentation for degenerative lumbar spinal stenosis: a correlative radiological and clinical analysis of short-term results

[J]. Spine, 2004, 29(7): 735-742.

[7] Zucherman JF, Hsu KY, Hartjen CA, et al. A prospective randomized multi-center study for the treatment of lumbar spinal stenosis with the X-STOP interspinous implant: 1-year results[J]. Eur Spine J, 2004, 13(1): 22-31.

[8] 陈一衡, 徐丁, 徐华梓, 等. Coflex 棘突间动力内固定装置治疗退行性腰椎管狭窄[J]. 中国骨伤, 2009, 22(12): 902-905. Chen YH, Xu D, Xu HZ, et al. Coflex interspinous dynamic internal fixation for the treatment of degenerative lumbar spinal stenosis[J]. Zhongguo Gu Shang/China J Orthop Trauma, 2009, 22 (12): 902-905. Chinese with abstract in English.

[9] Schlegel JD, Champine J, Taylor MS, et al. The role of distraction in improving the space available in the lumbar stenotic canal and foramen[J]. Spine, 1994, 19(18): 2041-2047.

[10] Wilke HJ, Drumm J, Häussler K, et al. Biomechanical effect of different lumbar interspinous implants on flexibility and intradiscal pressure[J]. Eur Spine J, 2008, 17(8): 1049-1056.

[11] Cabraja M, Abbushi A, Woiciechowsky C, et al. The short and mid-term effect of dynamic interspinous distraction in the treatment of recurrent lumbar facet joint pain[J]. Eur Spine J, 2009, 18(11): 1684-1694.

[12] Zucherman JF, Hsu KY, Hartjen CA et al. A prospective randomized multi-center study for the treatment of lumbar spinal stenosis with the X-stop interspinous implant: 1-year results[J]. Eur Spine J, 2004, 13(1): 22-31.

(收稿日期:2011-01-18 本文编辑:王宏)

· 读者 · 作者 · 编者 ·

《中国骨伤》杂志 2011 年重点专题征稿通知

《中国骨伤》杂志 2011 年的重点专题征稿通知如下,欢迎广大读者和作者踊跃投稿。

1. 动态稳定系统在退行性脊椎疾病中的应用
2. 人工椎间盘置换术的应用价值分析
3. 脊柱微创疗法与非融合技术
4. 胸腰段爆裂骨折椎弓根内固定有关椎体融合的相关问题
5. 关节置换术后感染的早期诊断和处理
6. 髌膝人工关节翻修技术的临床探讨
7. 关节镜治疗在小关节的应用
8. 四肢骨折合并大面积软组织缺损的治疗方法
9. 陈旧性髌臼骨折的重建与功能恢复
10. 骨缺损与植骨形式的选择
11. 复杂关节内骨折的远期疗效临床病例对照研究
12. 骨质疏松性骨折的早期诊断与治疗
13. 脊柱转移性肿瘤的诊断与治疗
14. 中医药在骨肿瘤治疗中的应用
15. 手法治疗在脊柱、关节和创伤疾病中的应用和机制探讨
16. 关节置换术后的康复

《中国骨伤》杂志社