

· 经验交流 ·

可吸收肋骨固定钉加涤纶补片治疗多发性肋骨骨折 12 例

朱海宏, 徐铁峥, 周珉, 郭劝民
(衢州市人民医院心胸外科, 浙江 衢州 324000)

【摘要】 目的: 介绍加用涤纶补片外包裹固定治疗多发性肋骨骨折的方法及适应证, 以减少骨折移位并发症的发生。方法: 自 2006 年 9 月至 2008 年 3 月采用可吸收肋骨固定钉加涤纶补片治疗多发性肋骨骨折 12 例, 男 8 例, 女 4 例; 年龄 22~51 岁, 平均 38.2 岁; 受伤至手术时间: 2 h~3 d。均为闭合性损伤且伴有明显胸痛及胸闷气闭, 其中伴呼吸困难、咳痰中带血、血氧饱和度下降 4 例。X 线检查: 单侧肋骨骨折 3 例, 双侧肋骨骨折 9 例, 均伴有血气胸。结果: 12 例患者均获得随访, 时间 2~26 个月, 平均 8 个月。所有病例骨折均愈合。依据评定标准, 从疼痛、呼吸、肋骨对位情况等方面对疗效进行观察: 优 10 例, 良 1 例, 可 1 例。结论: 应用可吸收肋骨固定钉加涤纶补片治疗多发性肋骨骨折是安全有效的, 特别适用于骨质疏松、粉碎性骨折及斜形骨折的患者。

【关键词】 肋骨骨折; 骨折, 闭合性; 可吸收性植入物; 外科手术

Treatment of fracture of multiple ribs with absorbable rib fixed nail and dacron flap in 12 patients ZHU Hai-hong, XU Tie-zheng, ZHOU Min, GUO Quan-min. Department of Cardiothoracic Surgery, the People's Hospital of Quzhou, Quzhou 324000, Zhejiang, China

ABSTRACT Objective: To introduce the methods of dacron flap application and its indications in treating fracture of multiple ribs, in order to reduce the incidence of the complications of fracture displacement. **Methods:** From September 2006 to March 2008, 12 patients with fracture of multiple ribs were treated with absorbable rib fixed nail and dacron flap. Included 8 males and 4 females, the age was from 22 to 51 years with an average of 38.2 years, the operative time was 2 hours to 3 days after injured. All the patients were closed injury and simultaneously accompanied with significant chest pain and chest tightness. 4 cases with dyspnea, blood in sputum and blood oxygen saturation decreased. The X-ray showed 3 cases of unilateral fracture and 9 cases of bilateral rib fractures and all cases accompanied with hemopneumothorax. **Results:** All patients were followed up from 2 to 26 months with an average of 8 months. All the fractures healed. According to clinical criteria, pain, breathing, ribs alignment etc. to observe the effect, 10 cases got excellent result, 1 case good, 1 case poor. **Conclusion:** It is safe and effective to use absorbable rib fixed nails and dacron flap for treating fracture of multiple ribs and especially for the patients of osteoporosis, comminuted fracture or oblique fracture.

Key words Rib fractures; Fractures, closed; Absorbable implants; Surgical procedures, operative

Zhongguo Gushang/China J Orthop & Trauma, 2009, 22(10): 787-789 www.zggszz.com

利用可吸收肋骨固定钉行肋骨骨折内固定具有创伤小、手术操作简单、材料可体内吸收不需二次手术等优点, 且疗效可靠^[1]。但对于粉碎性肋骨骨折、斜形肋骨骨折、骨质疏松或肋骨骨折断面极不规整者, 单纯使用可吸收肋骨固定钉进行固定难以达到理想效果。我科自 2006 年 9 月至 2008 年 3 月采用可吸收肋骨固定钉(刚子, GANZE 日本郡是株式会社医用材料研究所)加涤纶补片包裹治疗多发性肋骨骨折 12 例, 疗效满意, 现报告如下。

1 临床资料

本组 12 例, 男 8 例, 女 4 例; 年龄 22~51 岁, 平均 38.2 岁; 受伤至手术时间 2 h~3 d。致伤原因: 坠落伤 2 例, 交通事故伤 6 例, 机械弹伤 2 例, 挤压伤 2 例。经 X 线或 CT 检查确诊

为多发性肋骨骨折。其中单侧 3 例, 双侧 9 例, 肋骨骨折数 3~11 根。12 例患者均有胸壁明显疼痛及胸闷气闭, 4 例伴呼吸困难、血氧饱和度下降。合并血气胸 12 例, 有明显骨折移位 9 例, 伴连枷胸 4 例, 合并肺挫裂伤 6 例, 脾脏破裂 1 例, 颅脑损伤 2 例, 主气管裂伤 1 例, 四肢骨折 2 例, 锁骨骨折 3 例。

2 治疗方法

2.1 术前处理 12 例均按胸部外伤常规处理, 予吸氧、心电监护、保持呼吸道通畅、维持血容量、纠正休克及酸碱平衡紊乱等。伴显著呼吸困难、血氧饱和度下降者行气管插管呼吸机辅助机械通气。如有大出血、肺挫裂伤及其他脏器损伤者先行专科手术处理, 再行肋骨骨折固定手术。反常呼吸和血气胸是必须优先紧急处理的危症, 余症可随后处理^[2]。

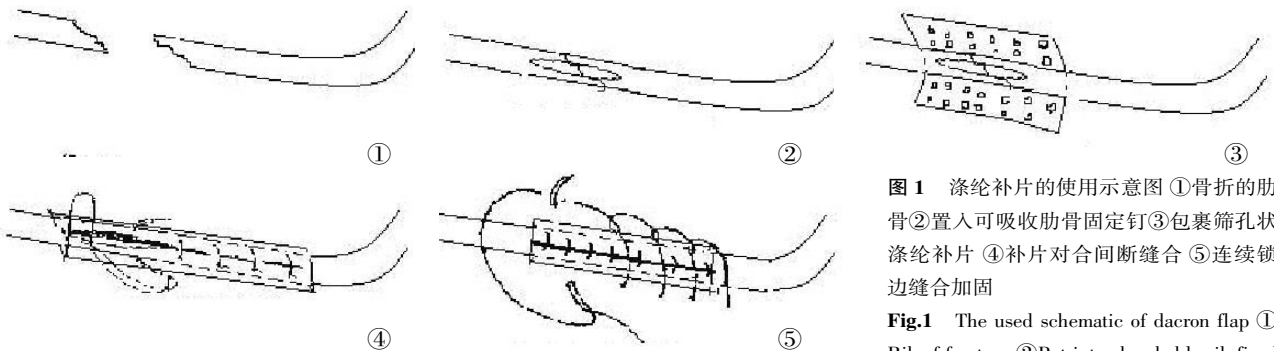


图 1 涤纶补片的使用示意图 ①骨折的肋骨 ②置入可吸收肋骨固定钉 ③包裹筛孔状涤纶补片 ④补片对合间断缝合 ⑤连续锁边缝合加固

Fig.1 The used schematic of dacron flap ① Rib of fracture ②Put into absorbable rib fixed

nail ③Parceled hole-shaped dacron flap ④The flap was interrupted suture ⑤Continuous over-and-over whip suture for strengthening

2.2 手术方法 在气管插管全麻下,根据骨折部位选用后外侧切口、纵切口或横切口,暴露骨折端,注意保护肋间神经、血管。用骨孔尺在肋骨两断端髓腔内扩髓,选取合适型号的可吸收肋骨钉,用持钉钳夹住肋骨钉中央部位置入髓腔,用力合拢复位,用 10 号丝线或可吸收缝线环绕骨折处肋骨(超过骨折断缘 2~3 cm)连续锁边缝合以加固。用可吸收肋骨固定钉复位固定后,加用涤纶补片环绕骨折处肋骨外层包裹固定。方法(图 1):裁剪涤纶补片为方形筛孔状适当大小,具体长度以距肋骨断裂端 1~2 cm,宽度可包裹断裂肋骨 1 周为宜。在骨折处用肋骨钉固定好后,将涤纶补片紧贴骨折处肋骨缠绕 1 周,用 4 号丝线将涤纶补片对拢间断缝合,缝合时可捎带局部骨膜或组织一起缝合。再用 10 号丝线或可吸收缝线环绕骨折处肋骨外层连续锁边缝合捆扎固定(两端各超涤纶补片 1~2 cm)。逐层缝合切口,肌层缝合前置引流管负压引流以减少肌层积血、积液。开胸者常规放置胸管引流。

2.3 术后处理 予以吸氧,常规使用抗生素预防感染,予祛痰药物以减少呼吸道分泌物,雾化吸入排痰,鼓励患者咳嗽咳痰、早期下床活动。合并肺不张者必要时行气管镜冲洗吸痰。危重患者予呼吸辅助机械通气治疗。并给予中药活血化瘀治疗。48~72 h 拔除引流管。根据胸腔引流液量于术后 2~5 d 拔除胸腔闭式引流管。

3 治疗结果

3.1 疗效评定标准^[3] 优,胸壁无疼痛,呼吸正常,X 线片示肋骨对位好,双侧胸廓对称,患侧与固定前相比胸廓塌陷畸形消失;良,胸壁无疼痛,呼吸正常,X 线片示肋骨对位较好,双侧胸廓基本对称,患侧与固定前相比胸廓塌陷畸形基本消失;可,胸壁略疼痛,无明显呼吸困难,X 线片示少数肋骨对位差,但移位在 3 mm 以内,患侧胸廓轻度塌陷;差,胸廓疼痛,呼吸困难,X 线片示肋骨对位差,移位 3 mm 以上,患侧胸廓塌陷无明显纠正。

3.2 结果 12 例均获随访,时间 2~26 个月,平均 8 个月。术后 3 例单侧肋骨骨折,8 例双侧肋骨骨折(合并连枷胸 3 例),胸廓畸形得到满意矫正;3 例连枷胸胸壁软化患者术后胸壁稳定,反常呼吸消失。1 例严重胸壁塌陷患者术后仍有轻度塌陷,骨折处错位 3 mm 左右,呼吸略受影响,伤处疼痛,骨折愈合后消失。全组无伤口感染。除上述 1 例外,术后胸部 X 线片复查肋骨对位好,双侧胸廓大致正常,患侧与固定前相比胸廓塌陷畸形消失,基本恢复正常。根据疗效评定标准:优 10 例,

良 1 例,可 1 例。典型病例手术前后 X 线片见图 2。

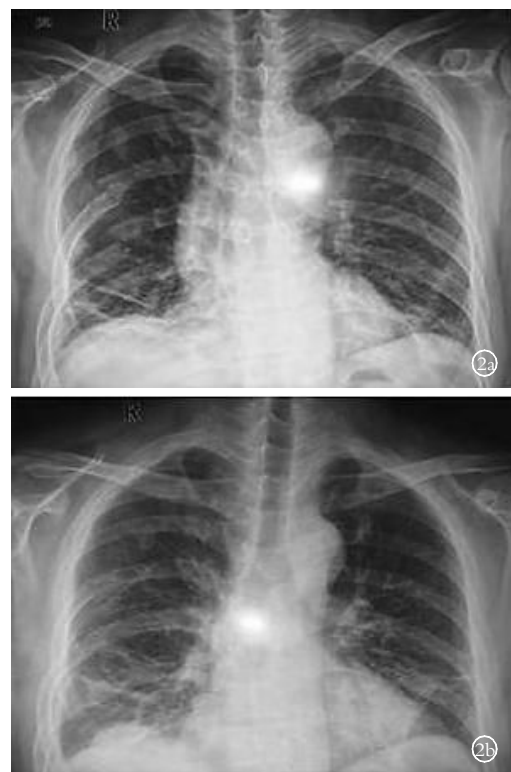


图 2 男性患者,40 岁,高处坠落伤致右侧多发性肋骨骨折伴血气胸,伤后 2 h 入院,第 2 天手术治疗 2a.受伤 2 h 胸部正位片示右胸 4-9 肋骨骨折,右侧胸壁塌陷 2b.肋骨内固定术后 7 d,复查胸部正位片示骨折处对位良好,右侧胸壁塌陷消失,两侧胸廓基本对称

Fig.2 The male patient with 40-year-old,falling injury caused right fracture of multiple ribs accompanied with hemopneumothorax,admitted to hospital at 2 h after injury,the operation started on the second day 2a. The X-ray of chest at 2 h after injury showed ribs fractures in 4-9 and right thorax collapse 2b. At 7 d after fixation,the X-ray of chest showed the fractures were right place,right thorax collapse had disappearance,two sides thorax were basic symmetrical

4 讨论

4.1 手术内固定的意义 对于多发性肋骨骨折,以往多采用加压包扎、肋骨牵引固定、控制机械通气以及自体胸壁支撑牵引等传统方法治疗^[4]。传统方法虽然创伤小,简单易行,但常因疗程长、并发症多,不能有效控制疼痛而限制了其临床应

· 经验交流 ·

股骨头缺血坏死介入治疗及近期疗效

李清

(丹东市中心医院放射科, 辽宁 丹东 118000)

【摘要】目的:探讨介入性治疗股骨头缺血坏死的近期疗效。**方法:**自 2006 年至 2008 年,对 28 例(男 19 例,女 9 例,年龄 14~70 岁,平均 38 岁)股骨头缺血坏死患者采用介入插管的方法,超选择进入到股骨头营养血管旋股内外侧动脉和闭孔动脉,造影观察其血液供给情况后,注入溶栓药物、扩血管药物及改善微循环药物,术后再造影观察对比股骨头供血改变情况;治疗后 12~36 个月摄 X 线片观察股骨头骨密度改变情况;并分析其临床症状(疼痛及关节活动度)的改变情况。**结果:**28 例患者治疗前后血管造影对照显示治疗后血管增多,股骨头染色增强,12~36 个月后 X 线片显示骨密度和形态逐渐恢复或接近正常者占 97.2%(35/36),患髋疼痛程度及关节活动度临床症状明显改善。**结论:**介入方法治疗股骨头缺血坏死是一种简便、无痛苦、安全、疗效可靠的治疗方法,能在临床上广泛应用。

【关键词】 股骨头坏死; 放射学,介入性; 血管造影术

Interventional therapy in the treatment of avascular necrosis of femoral head and short-term efficacy LI Qing. Department of Radiology, the Central Hospital of Dandong, Dandong 118000, Liaoning, China

ABSTRACT Objective: To evaluate the clinical effect of avascular necrosis of femoral head (ANFH) with interventional therapy in the near future. **Methods:** Twenty-eight patients (19 males, 9 females, the age was from 14 to 70 years old with an average of 38 years) with ANFH were treated by catheterization. The thrombolytic drugs, vasodilator drugs and improving microcirculative drugs were respectively injected directly into the arteries supplying the femoral head after ultraselection. Contrasted the changing of the arteries supplying the femoral head between pretreatment and posttreatment, and observed the bone density of the femoral head at 12-36 months after treatment, and analyzed clinical symptoms (hip pain and joint range of motion) improving. **Results:** The angiography showed the arteries supplying the femoral head were manifold, the coloration or the femoral head were enhanced after interventional therapy. The X-ray showed the bone density of the femoral head gradually recovered of nearly common by 97.2% (35/36). And hip pain and joint range of motion significantly improved than that of before treatment. **Conclusion:** Interventional therapy is a safe and effective method to ANFH, which seems to be promising for wide clinical application.

Key words Femur head necrosis; Radiology, interventional; Angiography

Zhongguo Gushang/China J Orthop & Trauma, 2009, 22(10): 789-790 www.zggszz.com

用。且常因骨端错位,损伤肋间血管、神经,愈合后胸廓塌陷、畸形。而手术固定则可快速缓解胸痛,直接探查和治疗胸内损伤,迅速恢复胸廓的完整性。

4.2 内固定材料的选择 常用的有克氏针、不锈钢丝、钢板、记忆合金环抱器等,这些材料常需过多地显露肋骨,增加胸壁组织的创伤。并且均需要二次手术拆除内固定物,增加了患者的创伤和负担。可吸收肋骨固定钉材料组成为聚-L-乳酸(PLLA),其强度高,初期力学比金属更接近人体骨骼,可在体内逐渐吸收,无须二次手术取出。

4.3 涤纶补片的合理使用 涤纶补片常规用于心脏手术,因其具有质地薄、重量轻、有较强的拉力和弹性、可随意修剪、术后反应轻等优点,使其应用范围不断扩大。本组 12 例患者均有一处或多处加用涤纶补片(上海市胸科医院心血管病研究室 DF-63 涤纶外科修补材料)包裹固定骨折断面。通过涤纶补片的包裹可使移位的碎骨片牢固复位,并可牵拉骨折两端

防止术后滑脱、移位。涤纶补片与人体组织相容性好,同样无须二次手术取出,其材料不影响 X 线穿透,术后可通过影像学检查骨骼愈合情况。因涤纶补片本身涤纶纤维之间存在微孔,术中又修剪成筛孔状,便于结缔组织和毛细血管侵入,所以不影响包裹处骨骼的血供和骨折的愈合。因本组观察例数较少,随访时间较短,其长期的适用性还有待于进一步研究。

参考文献

- [1] 陶永忠,钟斌,吕兵,等.合成树脂人工骨在治疗多发性肋骨骨折中的应用.创伤外科杂志,2007,9(6):562.
- [2] 党中华,石玉莉,孟淑珍.牵引治疗脊柱胸腰段不稳定性骨折合并肋骨骨折.中国骨伤,2007,20(11):783-784.
- [3] 彭利平,刘利华.肋骨钉内固定治疗多发性肋骨骨折 18 例.福建中医药,2006,37(5):25-26.
- [4] 王化生.当代胸部外科实用手术学.济南:山东科学技术出版社,2004. 81-85.

(收稿日期:2009-05-05 本文编辑:王宏)