

## · 病例报告 ·

## 双肩关节脱位合并右肱骨大结节骨折 1 例

刘志功, 吴晨忠, 张立杰

(宝坻区中医院骨科, 天津 301800)

关键词 肩脱位; 肱骨骨折; 骨科手法

**Bilateral shoulder dislocation combined with right great tuberosity fracture; a report of 1 case** LIU Zhi-gong, WU

Chen-zhong, ZHANG Li-jie. Department of Orthopaedics, Baodi Hospital of TCM, Tianjin 301800, China

**Key words** Dislocation of shoulder; Humeral fractures; Orthopedic manipulation

Zhongguo Gushang/China J Orthop &amp; Trauma, 2009, 22(6):471 www.zggszz.com

李某, 男, 41 岁, 于 2006 年 5 月 13 日不慎从 2 m 高行进中的农用车上坠落, 双上肢着地, 即觉双肩疼痛、活动受限, 遂来院就诊。临床检查: 神清、合作, 生命体征平稳, 双侧肩部肿胀、疼痛, 活动明显受限, 双肩外观呈方肩畸形, 肩峰突出, 关节孟空虚, 双侧腋窝处可及肱骨头, 双肩关节呈弹性固定。Dugas 征阳性, Hamilton 征阳性, 无神经、血管损伤征象。正位 X 线片示: 双肩关节脱位, 肱骨头均位于关节孟下, 右侧肱骨大结节骨折。治疗方法: 予全身麻醉下行 Kocher 复位法手法整复, 三角巾悬吊。复查 X 线示双关节已复位, 右侧肱骨大结节骨折对位对线尚可。术后固定 3 周, 嘱功能锻炼。随访 2 年, 双肩关节功能恢复良好。复位前后 X 线片见图 1。

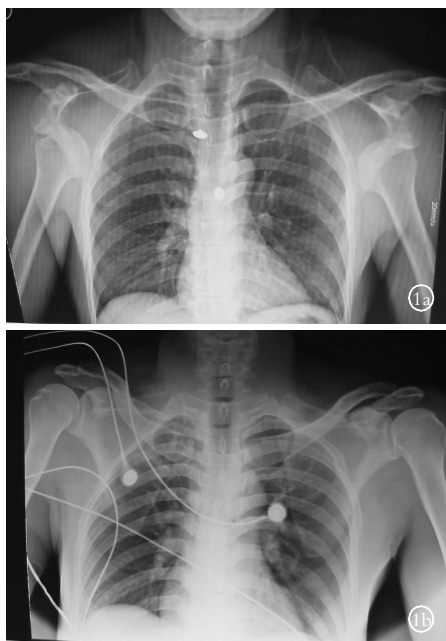


图 1 患者, 男, 41 岁, 双肩关节脱位合并肱骨大结节骨折 1a. 复位前 X 线片 1b. 复位后 X 线片

## 讨论

单侧肩关节脱位合并肱骨大结节骨折常见, 约占 30%<sup>[1]</sup>; 双肩关节脱位合并肱骨大结节骨折临床少见, 文献亦仅见个案报道<sup>[1-4]</sup>。肩关节(肩肱关节)由肱骨头与肩胛盂构成杵臼关节, 由于头大盂小, 仅以肱骨头部分关节面与肩胛接触, 关节囊较松弛, 盂周有纤维软骨构成的盂唇围绕维持其稳定性, 并由喙肱韧带、盂肱韧带和周围的肌肉、肌腱增强其稳定性。

患者自高处坠落, 双上肢触地, 肩关节处于过度外展、外旋位, 肩前下方关节囊在紧张状态下, 肱骨头顶于关节囊前下方, 外力继续作用超过关节囊的强度, 使肱骨头冲破较薄弱的关节囊前壁, 向前下方滑脱, 形成肩关节孟下脱位。其间, 肱骨大结节撞击于肩胛盂前下缘, 暴力作用使肱骨大结节受冈上下肌、小圆肌猛然收缩及肩袖牵拉引起肱骨大结节骨折。了解受伤经过, 结合临床检查及 X 线片不难作出明确诊断, 经全麻下手法整复, 双肩关节脱位合并肱骨大结节骨折不难治疗。及时复位、可靠固定、适时功能锻炼是治疗的关键。康复阶段配合理疗对增加局部血运、消除肿胀、防止肌肉萎缩及关节僵直可起到积极作用。

## 参考文献

- [1] 常洪胜, 常魏, 吴志勇, 等. 双侧髋关节后脱位双侧肩关节脱位并肱骨大结节撕脱骨折 1 例. 中华外科杂志, 2004, 42(16): 1024.
- [2] 秦刚, 李东海, 王文权, 等. 双侧肩关节前脱位合并肱骨大结节骨折 1 例. 中国矫形外科杂志, 2007, 15(18): 1440-1441.
- [3] 蔚磊. 双侧肩关节脱位并肱骨大结节撕脱骨折 2 例. 包头医学院学报, 2007, 23(1): 4.
- [4] 何锦勇, 唐志宁. 电击致双肩关节脱位合并大结节骨折 1 例报告. 现代医院, 2004, 4(6): 231.

(收稿日期: 2009-02-17 本文编辑: 连智华)