

# 全膝人工关节置换术中的旋转对线

翁文杰<sup>1</sup>, 张华山<sup>2</sup>, 王锋<sup>1</sup>

(1.南京市鼓楼医院关节外科, 江苏 南京 210008; 2.东台市人民医院骨科)

**【摘要】** 髌股并发症是全膝人工关节置换术后最为常见的并发症。术中股骨元件旋转对线与髌股并发症的发生密切相关, 对于全膝人工关节置换术的临床成功极其重要。

**【关键词】** 关节成形术, 置换, 膝; 手术后并发症; 股骨; 髌股疼痛综合征

**Rotational alignment in total knee arthroplasty** WENG Wen-jie\*, ZHANG Hua-shan, WANG Feng. \*Department of Joint Surgery, Nanjing Drum Tower Hospital, Nanjing 210008, Jiangsu, China

**ABSTRACT** Patellofemoral complications are the most common complications after total knee arthroplasty. The rotational alignment of the femoral component during operations is related to the occurrence of the patellofemoral complications, and is extremely important for the clinical outcomes of total knee arthroplasty.

**Key words** Arthroplasty, replacement, knee; Postoperative complications; Femur; Patellofemoral pain syndrome

Zhongguo Gushang/China J Orthop & Trauma, 2008, 21(3):202-203 www.zggszz.com

全膝人工关节置换术(total knee arthroplasty, TKA)仍然存在许多并发症, 其中髌股并发症尤为常见。本文就 TKA 术中与髌股并发症密切相关的股骨后髌截骨旋转对线这一技术进行讨论。

## 1 TKA 对线方法与截骨

TKA 对线方法分为解剖对线和经典对线 2 种。1978 年 Hungerford 等<sup>[1]</sup>推出解剖对线方法和测量截骨技术, 对胫骨 3°内翻截骨、股骨 9°外翻截骨, 股骨远端、后髌和胫骨近端的截骨量等于相应假体元件的厚度从而恢复原来的关节线和下肢力学轴线。现代 TKA 大多数采用由 Insall<sup>[2]</sup>创立的经典对线方法和间隙截骨技术。这种技术垂直于下肢力学机械轴对胫骨股骨进行截骨, 胫骨近端在其纵轴的 90°位置截骨, 而股骨远端与解剖轴 5°~7°外翻截骨。垂直于胫骨近端截骨将会使胫骨平台外侧比内侧去除更多的骨量, 这是因为胫骨近端关节面相对其纵轴有 3°内翻。因此, 要获得矩形的伸直间隙, 从股骨远端内侧去除的骨量应多于外侧, 即所谓补偿截骨。

## 2 股骨元件的旋转对线

股骨元件旋转的意义在于对膝关节运动学的理解, 后者被描述为 2 条同时存在的固定旋转轴<sup>[3]</sup>, 这意味着膝关节运动的基本装置对应于屈伸和内外旋转。最佳屈曲轴通过股骨后髌并近似髌上轴, 轴向旋转轴通过胫骨并基本平行于胫骨纵轴, 而且是真正的内外旋转轴。因此, 在手术过程中沿着这些轴线进行元件的定位是至关重要的。在 TKA 中至少有 4 种方法被建议用来决定股骨元件的旋转对线。

### 2.1 韧带平衡后通过形成矩形间隙来决定外旋的程度 依

赖韧带平衡来进行股骨旋转存在潜在的不精确性, 因为这种对线机制假定韧带松解达到了两侧均等和谐, 是通过间隙垫的使用和随后松解挛缩的支持韧带及关节囊来实现的。但实践中并不完全如此, 通过软组织松解来纠正旋转不良并不同时获得均等和谐的屈伸间隙。有学者根据临床经验认为经过仔细的软组织平衡, 89%的膝呈两侧相差 1 mm 的近似矩形屈曲间隙, 而有些会相差到 3 mm<sup>[3]</sup>, 其原因是挛缩一侧松解过度。所以, 依赖于软组织平衡来支配截骨和股骨旋转对线是不精确的, 这在依赖外侧支持结构的完全松解来纠正固定的膝关节外翻畸形时尤为明显。

**2.2 相对股骨后髌 3°外旋** 股骨后髌对于股骨旋转对线是一个不可靠的旋转解剖标志, 因为股骨后髌经常涉及关节炎改变。如果后髌被用作惟一的旋转标志, 伴有骨缺陷的股骨后髌会导致股骨元件旋转不良。股骨后髌和髌上轴之间的关系被定义为后髌角(图 1)<sup>[4]</sup>, 许多学者在尸体和外科手术标本上测量了此角。Griffin 等<sup>[5]</sup>在 TKA 术中测量了后髌角并比较了外翻膝、内翻膝和无畸形膝的结果: 男女之间无差异, 在内翻膝后髌角为 3.3°±1.9°(范围 0°~8°), 无畸形膝 3.3°±2.3°(范围 0°~7°), 而外翻膝是 5.4°±2.3°(范围 3°~10°), 并证实 3°外旋对大多数内翻膝是合适的, 但对外翻膝并不如此, 可能股骨元件外旋的角度应当增大。并且, 根据后髌外旋 3°截骨的理论是完全建立在欧美西方人的膝关节解剖上的, 而包括中国人在内的亚洲人其膝关节解剖与西方人可能有很大的差异。仅就股骨远端后髌角而言, 有学者指出亚洲人髌上轴与后髌轴之间的角度可能明显大于西方人。周殿阁等<sup>[6]</sup>通过内外上髌轴钻孔后进行 MR 检查测定了 10 例中国人尸体膝关节标本后髌角, 其结果为平均 4.1°, 未提及男女差异。后髌角的变异证实了股骨后髌对于股骨元件旋转具有潜在的不可靠性。

通讯作者: 翁文杰 Tel: 025-83107033 E-mail: Wengwenjie@medmail.com.cn

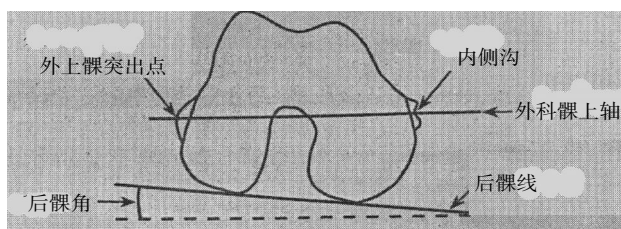


图 1 后髁角及髁上轴示意图

Fig.1 Delineation for posterior condylar angle and epicondylar axis

**2.3 AP 轴** Arima 等<sup>[7]</sup>采用了股骨远端 AP 轴在外翻膝中建立旋转对线,认为 AP 轴的垂线相对于股骨后髁呈近似 4° 的外旋。Poilvache 等<sup>[8]</sup>发现一个相似的方法:AP 轴垂直于髁上轴。然而这些研究者相信 AP 轴有时很难确定,因为可能存在的髁沟磨损和骨赘。在那些严重的滑车发育不良,过度依赖 AP 轴会导致股骨元件旋转不良,AP 轴的垂线和髁上轴之间的角度可高达 14°。

**2.4 髁上轴** 使用髁上轴来进行股骨旋转对线是合理的。如上所述,髁上轴近似膝关节的最佳或是真正的屈曲轴,且不受可能涉及关节病变的关节表面的限制。当胫骨垂直于机械轴进行截骨并进行软组织平衡后,髁上轴将平行于胫骨截骨平面。Yoshioka 等<sup>[9]</sup>在一项解剖研究中发现髁上轴在膝关节处于伸直和屈曲 90° 位时均垂直于股骨机械轴。因此,当采用经典对线、间隙技术截骨时,髁上轴是一个合理的解剖标志。

熟悉股骨远端的解剖有助于外科医师辨别内、外上髁,因为内外上髁无论在初次 TKA 或翻修中均提供了可以重复的恒定的解剖标志。外上髁是外侧副韧带的附着点,在外侧髁上是最突出的结构。内上髁是一个星月状的大的突起,内侧副韧带的浅层附着在其嵴上,而深部纤维起源于内上髁的内侧沟,内上髁的嵴是一个可变异的标志,因此,内上髁的中心被确定为内侧沟的基底。这样,髁上轴被定义为外上髁最突出点和内上髁内侧沟基底的连线(图 1)。

股骨元件旋转不良会导致髌股关节应力增加、不稳、磨损或髌骨元件的松动以及髌骨骨折。因此,应当避免股骨元件的内旋。

旋转对线对于 TKA 的临床成功及其重要。有研究报告指出相对于中立位少量外旋就会明显改善髌骨滑车和减少髌股并发症<sup>[10]</sup>。当使用经典对线、间隙截骨时,为获得和谐的屈曲间隙必须外旋股骨元件。髁上轴提供了一个进行旋转对线的可靠方法并能够进行股骨元件的精确定位和安装。

### 3 计算机导航系统在 TKA 中的应用

近年来,随着电脑技术的不断发展,计算机辅助的导航系统越来越多地运用于 TKA。其主要原理是借助于导航子和红外线立体定位装置,术中标定股骨头、膝和踝的中心,在屏幕上实时地显示出下肢正侧位的机械力线,模拟和监控假体置换。Matziolis 等<sup>[11]</sup>比较了计算机辅助和传统方法实施 TKA 术后假体的旋转对线,发现以传统方法植入的假体在额状面上总体机械轴位于外翻 4.8° 至内翻 6.6° 之间;而计算机辅助植入的假体机械轴位于外翻 2.9° 至内翻 3.1° 之间,其范围明显更小。他们认为,计算机辅助的 TKA 能够提高股骨假体额

状面和矢状面的对线。其他学者的研究<sup>[12-14]</sup>也认为,计算机辅助的导航系统相对于传统技术具有更高的精确度,使用导航能获得更好的旋转对线。

然而,计算机辅助的导航系统目前尚存在一些问题,在器械钻孔、截骨及骨水泥固定假体等操作中还有一些误差,有待进一步研究与改进,并且其操作费用也较昂贵,因此在国内还没有被广泛运用。对于国内绝大多数医师来讲,传统的旋转对线方法仍是 TKA 术中的依据。因此,参考髁上轴来进行股骨旋转对线是可靠而有效的。

### 参考文献

- Hungerford DS, Krackow KA. Total joint arthroplasty of the knee. Clin Orthop, 1985, 192:23-33.
- Insall JN. Surgery of the knee. 2nd Edit. New York: Churchill Livingstone, 1993. 746.
- Hollister AM, Jatana A, Singh AK, et al. The axes of rotation of the knee. Clin Orthop Relat Res, 1993, 290:259-268.
- Berger RA, Rubash HE, Seel MJ, et al. Determining the rotational alignment of the femoral component in total knee arthroplasty using the epicondylar axis. Clin Orthop Relat Res, 1993, 286:40-47.
- Griffin FM, Insall JN, Scuderi GR. The posterior condylar angle in osteoarthritic knees. J Arthroplasty, 1998, 13(7):812-815.
- 周殿阁, 吕厚山, 方竟, 等. 股骨远端关节面几何学特征在人工关节设计中的意义. 中华骨科杂志, 2002, 22:288-292.
- Arima J, Whiteside LA, McCarthy DS, et al. Femoral rotational alignment, based on the anteroposterior axis, in total knee arthroplasty in a valgus knee. J Bone Joint Surg (Am), 1995, 77(9):1331-1334.
- Poilvache PL, Insall JN, Scuderi GR, et al. Rotational landmarks and sizing of the distal femur in total knee arthroplasty. Clin Orthop Relat Res, 1996, 331:35-46.
- Yoshioka Y, Siu D, Cooke TD, et al. The anatomy and functional axis of the femur. J Bone Joint Surg (Am), 1987, 69(6):873-880.
- Rhoads DD, Noble PC, Reuben JD, et al. The effect of femoral component position on patellar tracking after total knee arthroplasty. Clin Orthop Relat Res, 1990, 260:43-51.
- Matziolis G, Krockner D, Weiss U, et al. A prospective, randomized study of computer-assisted and conventional total knee arthroplasty. Three-dimensional evaluation of implant alignment and rotation. J Bone Joint Surg (Am), 2007, 89(2):236-243.
- Han HS, Seong SC, Lee S, et al. Rotational alignment of femoral components in total knee arthroplasty: nonimage-based navigation system versus conventional technique. Orthopedics, 2006, 29 (10 Suppl):S148-151.
- Ensign A, Catani F, Leardini A, et al. Alignments and clinical results in conventional and navigated total knee arthroplasty. Clin Orthop Relat Res, 2007, 457:156-162.
- Chin PL, Yang KY, Yeo SJ, et al. Randomized control trial comparing radiographic total knee arthroplasty implant placement using computer navigation versus conventional technique. J Arthroplasty, 2005, 20:618-626.

(收稿日期:2007-08-28 本文编辑:连智华)