

再发生移位。所以要根据受伤体位及旋转机制决定其固定的体位。若由旋后暴力所致,我们通常将桡骨旋前,如果稳定,应用上肢石膏托配合前臂石膏夹,于屈肘 90° ,前臂旋前位固定4~6周。若由旋前暴力所致,复位后应用旋后位上肢石膏托配合前臂石膏夹维持同样时间。如果下尺桡关节无论旋前位还是旋后位均不稳定,可采用中立位同样固定方式维持同样时间。

总之,我们采用手法复位石膏外固定治疗儿童盖氏骨折取了较满意的疗效,尤其是借助儿童前臂掌背侧夹板复位,既可矫正桡骨青枝骨折或弓形弯曲,又可防止徒手操作中矫正过正,因用力过度使稳定型变为不稳定型。同时采用上肢石膏托配合前臂石膏夹逆损伤机制固定患肢于相反的旋转体位

上,能使整个上肢形成一个整体,有效防止前臂旋转,防止骨折发生再移位。

参考文献

- 1 尚天裕. 接骨学. 天津: 天津科学技术出版社, 1995 166
- 2 潘达德, 顾玉东, 侍德, 等. 中华医学会外科科学会上肢部分功能评定试用标准. 中华手外科杂志, 2000, 16(3): 130-135.
- 3 张华东, 聂伟志. 微创技术治疗伸直型桡骨远端骨折 56例. 中国骨伤, 2005 18(10): 623.
- 4 阎桂森, 王承武, 张建立, 等. 关于儿童盖氏骨折与儿童盖氏损伤的诊断问题. 中华骨科杂志, 1997, 17: 740-742

(收稿日期: 2007-01-04 本文编辑: 王宏)

吴氏正骨治疗 Colles骨折 16例

徐斌

(北京中医药大学附属护国寺中医医院骨科, 北京 100035)

关键词 骨折; 腕骨; 骨科手法

Treatment of Colles fractures with Wu method of manipulation a report of 16 cases XU Bin Department of Orthopaedics, the Affiliated Huguosi TCM Hospital of Beijing University of TCM, Beijing 100035 China

Key words Fractures; Carpal bones; Orthopedic manipulation

Zhongguo Gushang/China J Orthop & Trauma 2007, 20(9): 647-648 www.zggssz.com

Colles骨折是一种临床常见的腕部骨折,自2000年8月至2006年2月,使用吴定寰宫廷正骨手法进行骨折整复后外敷跌打万应膏并以元书纸夹板外固定的方法治疗Colles骨折16例,临床疗效明显,现总结如下。

1 临床资料

16例患者中男6例,女10例;年龄24~56岁,平均年龄35.6岁。均有明显外伤史:其中跌伤13例,钝器打击伤2例,车祸伤1例。就诊时间均在伤后24h以内。经X线检查确诊为Colles骨折。

2 治疗方法

2.1 手法整复 患者采用坐位,一助手站在患者患侧后方,用两手合掌握住患肢前臂近端;另一助手站在患侧前方,两手合掌握住患肢掌部;医者站在患肢移位一侧,一手握住骨折近端,另一手拿住骨折远端,助手2人同时用力均匀对抗拔伸牵引。医者用双手握住患肢协助牵引,感受骨折移位的变化情况。当骨折移位改善后,医者用双手拇指在骨折处两侧作推按,使骨折逐渐趋于复位。骨折复位后,医生用双手在骨折处继续作轻微的牵拉或挤压,使骨折断端紧密接触。医生对患处进行触诊检查,整复效果满意后患处外敷跌打万应膏,其主要药物成份包括天竺黄、川芎、上血竭、自然铜、苏木、马钱子、土鳖虫、老古钱等,以绷带缠裹1~2层,用元书纸夹板外固定。固定后,将患肢屈肘 90° 。上臂内收内旋,前臂依附胸前,并用三角巾悬吊于胸前固定。

分别于1、2周后复诊,依原位打开元书纸夹板,轻轻擦拭掉患处的残余跌打万应膏,重新外敷跌打万应膏,依原位继续元书纸夹板外固定。

2.2 元书纸夹板固定 元书纸排子是用数张元书纸,根据骨折的部位、类型、伤处肌肉张力的大小,反复折叠数十层成长方形或长条形,剪圆四角,周边剪成大牙状。在骨折整复后,先用跌打万应散均匀敷于整复后的患处,用绷带缠裹1~2层,随后置放加压垫,再沿肢体长轴,放大排子2个,其长度不超越关节、宽度以收紧后2个纸排子间留有1~2cm宽的间隙为度(见图1,2)。再用绷带缠绕1~2层固定大排子,然后根据肢体粗细和骨折部位,在大排子外面置放小纸排子4~6个(见图3,4),其长度与大纸排子相同,其厚度较大纸排子略厚,每个小纸排子的宽度以收紧后每个小纸排子之间留有1cm左右的空隙为好,最后以寸带捆扎3~4道,将小纸排子固定。

3 治疗结果

伤后3周X线复查,13例患者腕部对位良好,骨折线基本模糊不可见时,拆除元书纸夹板并行功能锻炼;其余3例至伤后4周X线检查对位良好,骨折线模糊不可见时,拆除元书纸夹板并行功能锻炼。16例患者经6~12个月的随访,按疗效评定标准^[1]:优,X线示骨折对位对线良好,骨折愈合,功能完全或基本恢复;良,X线示骨折对位对线较满意,骨折愈合,功能恢复尚可;差,X线示骨折对位对线不良,骨折畸形愈

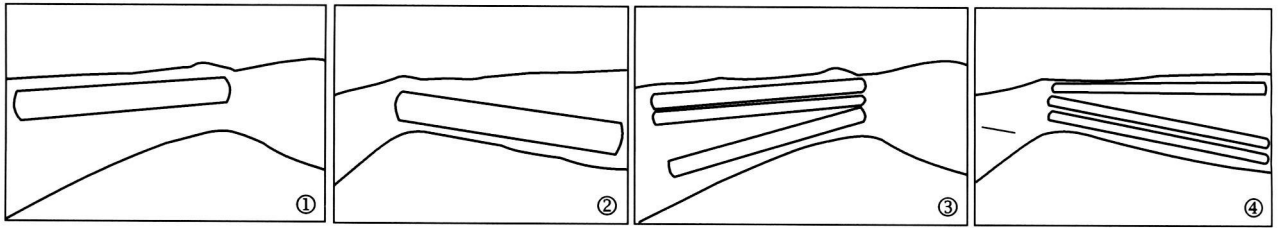


图1 掌侧桡侧观 图2 背侧尺侧观 图3 掌侧桡侧观 图4 背侧尺侧观

合或不愈合,有压痛、叩击痛存在,功能受限。结果:优 15例,良 1例,差 0例,优良率为 100%。

4 讨论

Colles骨折临床上比较常见^[2]。吴定寰正骨手法整复 Colles骨折时强调“正、整、接、实”。“正”是骨折整复的前提,也是整复过程中的重要内容,其内涵非常丰富。正的含义分3层:一是针对拔伸而言的,即治疗前患者的体位要摆正。对骨折开始拔伸时要以患者伤肢当时的姿势为正,目的是按伤肢当时的姿势顺势拔伸。二是整复时患者的体位要正,助手对抗牵引的姿势和方向要正。拔伸牵引过程中保持正确的牵引姿势和方向,牵引力量由小到大,循序渐进,可以减少骨折断端对周围肌肉、肌腱以及神经血管等软组织的刺激,减轻患者疼痛。三是以患者为正,强调患者的主动配合。在治疗前,把治疗方法和目的详细向患者和助手交代,让助手顺患者主动延伸的方向拔,并嘱咐患者顺着拔的方向伸展伤肢。拔伸牵引时用力要均匀,力度应由小到大、循序渐进,这样可减少骨折断端对周围肌肉、肌腱等软组织的刺激。“整”是指具体的骨折或脱臼整复,根据具体情况或推或挤,或拔伸或牵引,Colles骨折复位时首先要使2个骨折断端尽量接近,形成一个整体后再矫正骨折的旋转与成角。“接”即接骨。《医宗金鉴·正骨心法·手法释义》中明确指出:“接者,谓使已断之骨合拢一处,复归于旧也”。“接”是各种复位手法的目的,“正”和“整”都是“接”的一部分,是为“接”创造了有利条件。“实”有2层含义:其一是指在使用各种手法时要准确、彻底,要善其法,尽其用。其二是指骨折重叠、旋转成角矫正后,还要仔细检查有无侧方移位,以两手或拿或抱,挤推复位,对前

方移位则在适当拔伸下用端提、按等法使之复位。

跌打万应膏是由宫廷流传下来的一种专门治疗跌打损伤、骨折整复后外敷的药膏。经过清末宫廷著名正骨御医夏锡五先生及其亲传弟子吴定寰教授的不断改进,效果更加显著。跌打万应膏以活血化瘀、促进骨折愈合为主要功效,主要适应于各种部位的跌打损伤,局部肿胀瘀血、闭合型骨折。

吴氏正骨运用清代宫廷正骨的传统元书纸排子进行 Colles骨折的外固定,既保留了传统的固定方法优点^[3],又从力学角度上进行了改进,使之更适合临床应用。改进后的元书纸排子固定法中的纸排子轻且柔,有一定弹性、韧性,与人体表面情况较为接近,很少发生压伤。纸排子对肌肉有益的收缩活动影响较少,便于把造成骨折再移位的消极因素转化为维持固定,矫正残余畸形的积极因素。大小纸排子分2层使用,既能保持固定的强度,又因其小纸排子数目,所留的空隙较多,对肢体血循环影响较小。纸排子的轻柔和弹性,可随骨折后肢体粗细的变化而自动塑形,即随骨随形,可根据骨折愈合的情况,随时增减纸排子的层数和应用纸排子的数目,即可随松随紧。

参考文献

- 1 罗家良,李永炬,何胜文,等. 牵抖手法治疗桡骨下端骨折. 中国骨伤, 2003 16(10): 583.
- 2 孙志斌,郭荣江,朱云海,等. 手法复位夹板固定治疗 Colles骨折. 中国骨伤, 2006 19(5): 308.
- 3 杨云. 闭合复位治疗 Colles骨折 190例. 中国骨伤, 2006 19(10): 630

(收稿日期: 2007-05-25 本文编辑: 王玉蔓)