

节处于外展位,车及人急速倒向患侧,冲击力及重力骤然作用下致胫骨平台骨折,然后侧向跌倒在地。外侧平台损伤严重,错位明显,均有塌陷,关节面破坏严重;内侧平台均有骨折,但大部分无明显塌陷。并发前交叉韧带撕脱骨折、半月板损伤、内侧副韧带、腓骨头或腓骨上段骨折,均无后交叉韧带、外侧副韧带、内侧半月板、腓总神经损伤。

4.2 关于内固定和植骨 胫骨平台骨折关节面达到解剖复位、坚强内固定和塌陷的骨折复位后植骨被认为是骨折复位的三要素。在内固定方面,操作中我们发现重度胫骨平台骨折在拧紧内固定螺钉过程中骨折区有移位现象出现。校佰平等^[2]亦认为固定达相对稳定即可。植骨时把植骨块剪成细块或细条状植入,适当压实,不追求坚实的植骨。重度胫骨平台骨折大多数既有关节面的塌陷,又有矢状面的劈裂骨折,撬起的关节面所出现的空腔是不规则的,在夯实植入的骨质时易引起关节面的移位。而合并冠状面骨折时,夯实植入的骨质会引起骨折块向后移位。如为了追求坚实的植骨,植入的骨质须高出其空腔植骨的入口平面,覆盖植骨入口处的皮质骨后则留有分离移位,术者往往希望通过拧紧松质骨拉力螺钉产生的拉力减小骨折块的分离移位,同时达到坚强固定的目的,而螺钉的过度拧紧会导致骨折块的滑动移位,致使关节面不平整。

4.3 功能锻炼的重要性 膝关节屈伸功能障碍和创伤性关

节炎是胫骨平台骨折主要并发症,与原始创伤和手术密切相关外,与功能锻炼有重要的关系。股四头肌舒缩锻炼,非负重主动、被动屈伸膝关节有重要意义。早期锻炼能改善关节局部血液循环和关节液循环,防止关节僵硬、粘连,促进关节面恢复^[3],而且对于关节面有模造作用,此模造作用对于减轻创伤性关节炎、恢复关节活动范围有重要影响。在随访中发现,塌陷的关节面恢复程度与创伤性关节炎严重程度、膝关节屈伸功能恢复程度不成正比。有2例随访3年6个月的患者,其中1例塌陷的关节面恢复良好,但屈膝仅90°,行走时常有疼痛;另1例术后4周拆除石膏自行下地行走,造成关节面塌陷,但膝关节屈伸功能与健侧完全相同,行走时无疼痛。区别在于前者功能锻炼时稍有疼痛即停止,后者每次功能锻炼均达疼痛难以忍受的程度,并一直坚持到恢复正常的膝关节屈伸范围。至于长期效果,我们将继续观察。

参考文献

- 1 唐坚,侯筱魁,王以有. 松质骨拉力螺钉治疗胫骨平台骨折 31例报告. 骨与关节损伤杂志, 1995, 10(1): 17-18
- 2 校佰平,王晓峰,吴志峰,等. 胫骨平台骨折的手术治疗策略. 中国骨与关节损伤杂志, 2005 20(1): 29-31
- 3 张宏亮. 复杂胫骨平台骨折的手术治疗. 中国骨与关节损伤杂志, 2005 20(9): 634-635

(收稿日期: 2006-10-18 本文编辑: 连智华)

保留脊柱后韧带复合体腰椎管扩大术的临床应用

周福财¹,姜长明²,马凯²

(1. 瓦房店中医医院,辽宁 瓦房店 116300 2. 大连医科大学附属第一医院)

关键词 椎管狭窄; 腰椎; 骨科手术方法

Clinical application of the enlargement of lumbar spinal canal with the posterior ligamentous complex reserved

ZHOU Fu-cai¹, JIANG Chang-ming², MA Kai² The Wafangdian TCM Hospital Wafangdian 116300 Liaoning, China

Key words Spinal stenosis Lumbar vertebrae Orthopaedics operative methods

Zhongguo Gushang/China J Orthop & Trauma 2007, 20(9): 626-627 www.zggssz.com

腰椎管狭窄症,其传统的手术方法多是椎板切除、椎管扩大,术中一并切除脊柱后方韧带复合体(棘突、棘上韧带、棘间韧带),术后随诊不少患者发生腰椎不稳。近来,随着对腰椎手术患者的重视和随访时间的增长,观察到腰椎术后不稳的患者增多^[1]。Iida等^[2]对38例腰椎手术随访观察,3年后,发现在半椎板切除患者中有77.1%出现腰椎不稳,在广泛的椎板切除中有100%的患者存在腰椎不稳。Johnsson等^[3]在对61例腰椎管狭窄症行椎板切除减压的患者随访中发现有76%的患者术后出现腰椎滑脱。我们在生物力学测定的基础上,从1994年6月施行保留脊柱后方韧带复合体腰椎管扩大手术,经随诊对资料完整的91例加以总结,报告如下。

1 临床资料

本组91例,男64例,女27例;30~40岁者10例,41~50岁23例,50岁以上者58例。病程最长6年,最短6个月。

单纯腰椎管狭窄症者34例;腰椎管狭窄合并腰椎间盘突出者57例,其中合并L₄/5椎间盘突出者24例,L₄/5和L₅/S₁同时突出者13例,L₅/S₁椎间盘突出者20例。主要表现为腰腿痛、间歇性跛行;3例有二便功能障碍,其中2例表现为大小便费力,1例表现为尿失禁。查体:腰椎后伸受限,可伴或不伴有感觉运动障碍,5例有运动障碍,主要表现为伸、屈趾力弱;22例有踝反射减弱或消失;41例直腿抬高试验阳性。以上病例均根据症状、体征及影像学检查和手术证实。全部行保留脊柱后方韧带复合体腰椎管扩大术。手术切除1个椎板者14例,切除2个椎板者55例,切除3个椎板者22例。

2 手术方法

采用连续硬膜外麻醉,俯卧位,以病变为中心取后正中入路,先于一侧自棘突旁切开椎旁肌,剥离暴露椎板后干纱布填塞止血,于L₅/S₁棘突另一侧切开约2.0cm,暴露L₅棘突即

可,再切断 L_5/S_1 棘间韧带,用棘突剪于棘突基底部剪断棘突,至 L_5 ,或至 L_4 ,或 L_3 棘突与骶棘肌相连,不剥离,向对侧推开。显露椎板行有限的椎板切除,扩大椎管,如有间盘突出行间盘髓核摘除,神经根完全松解后再将切断的 L_5/S_1 棘间韧带缝回原处,放引流逐层关闭切口。术后卧床 4周,4周后腰围保护离床活动,同时逐渐加强腰背肌功能锻炼。保留后方韧带复合体,腰椎管扩大术式示意图见图 1、2。

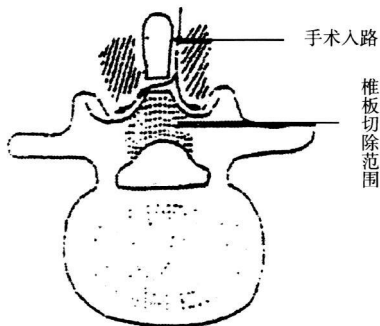


图 1 推开一侧椎旁肌,棘突根部切断截面观

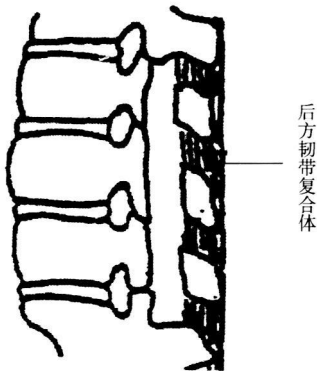


图 2 修复后后方韧带复合体侧面观

3 结果

随访 91例,随诊时间 1年 6个月至 6年,平均 3年。疗效评定标准^[4]:优,术前症状缓解,腰椎活动度、直腿抬高试验、神经功能均恢复,并能恢复原来的工作和生活,X线摄片无腰椎不稳(腰椎不稳指腰椎侧位过屈、过伸动力位片上相邻椎体位移改变 $> 4\text{ mm}$,角度改变 $> 10^\circ$);良,术前症状部分缓解,腰椎活动度、直腿抬高试验和神经功能部分改善,不能完全恢复原来的工作和生活,X线摄片无腰椎不稳;可,临床表现同术前;差,较术前重,X线摄片显示腰椎不稳。按上述标准,本组优 48例,良 31例,可 12例,优良率 86.8%,无一例发生术后腰椎不稳。

4 讨论

White等^[5]提出了临床腰椎不稳的概念,即在生理载荷下腰椎不能维持其椎间的正常位置关系,甚至呈现进行性畸形,并伴有对脊髓、神经根的压迫、刺激,出现腰部及下肢痛等临床症状的一种状态。Panjabi等认为脊柱稳定系统由 3部分构成:椎骨、椎间盘、脊柱韧带构成内源性稳定系统;脊柱周围的肌肉、肌腱、腹内压等组成外源性稳定系统;神经系统控制上述 2个系统。它们相互协调,维持脊柱稳定。

后方韧带系统对于维持腰椎的稳定性具有重要意义。

Panjabi等研究证实棘上、棘间和黄韧带在屈曲状态下对脊柱起稳定作用。Chazal等^[6]通过脊柱韧带生物力学测定的负荷变形曲线发现小的应力可产生较大的应变,而脊柱韧带在降低自身损伤可能性的同时,可以在肌肉消耗最低能量的情况下提供充分的脊柱运动。Asano等^[7],马凯等^[8]及 Jiang等^[9]证明棘上和棘间韧带对张力负荷和张力强度系数有明显的作。以完整的 $T_{12} - S_1$ 腰骶椎标本进行的生物力学试验表明腰椎的棘上、棘间韧带富含神经纤维,组织学证明为传入神经纤维。腰部后方韧带可以通过神经反射来影响腰部肌肉的收缩,维持腰椎精细活动和姿势,并协调二者之间的负荷分配,不致引起过度疲劳,有利于腰椎稳定。

保留脊柱后方韧带复合体腰椎管扩大术式具有良好的腰椎稳定性,因其尽可能地保留了 Panjabi所强调的内源性韧带稳定系统,即脊柱后方韧带复合体(棘突、棘上韧带、棘间韧带)。本组手术后随诊 91例,结合文献报道^[10],我们体会该术式有以下优点:①改变传统的手术入路,从一侧进入,保留了对侧组织结构的完整性,损伤小,保留复合体的血运,利于组织愈合。②骶棘肌以短腱形式止于棘突下缘与棘间韧带的移行处,改良术式骶棘肌附丽点得到一定程度保留。一侧骶棘肌止点未破坏,腰椎后部动力性稳定结构得以维持。③改良术式保留了韧带-神经-肌肉神经反馈系统,有利于腰部活动的精细调节。④保留棘上、棘间韧带及棘突的椎管扩大术,使形成椎板切除膜的空间减少,后方韧带复合体还可以对椎板切除膜(瘢痕)有向后提拉作用,避免或缓解其对脊髓及神经根的压迫。

参考文献

- 1 卢微. 腰椎椎板切除术后腰椎稳定性的研究概况. 骨与关节损伤杂志, 1993 8(4): 279-280
- 2 Iida Y, Kataoka O, Sho T, et al Postoperative lumbar spinal instability occurring or progressing secondary to laminectomy Spine 1990 15: 1186-1189
- 3 Johnsson KE, Redlund-Johnell I, Uden A, et al Preoperative and postoperative instability in lumbar spinal stenosis Spine 1989, 14: 591-593
- 4 杨惠林, 唐天骝. 腰椎不稳与腰椎管狭窄专题研讨会纪要. 中华骨科杂志, 1994 14: 60-63
- 5 White AA 3rd, Panjabi MM. The clinical biomechanics of the spine. Philadelphia: JB Lippincott 1978: 89.
- 6 Chazal J, Tanguy A, Bourges M, et al Biomechanical properties of spinal ligaments and a histological study of the supraspinal ligament in traction JB biomech, 1985 18(3): 167-176
- 7 Asano S, Kaneda K, Umehara S, et al The mechanical properties of the human L_{4-5} functional spinal unit during cyclic loading. The structural effects of the posterior elements Spine 1992, 17: 1343-1352
- 8 马凯, 姜长明, 王以进. 腰椎后部韧带结构生物力学研究. 中华实验外科杂志, 1998 15(增刊): 67-68
- 9 Jiang H, Russell G, Raso V J, et al The nature and distribution of the innervation of human supraspinal and interspinal ligaments Spine 1995, 20: 869-876
- 10 冀原, 李超英, 郭科民, 等. 腰椎后路棘突椎板连接块回植术的设计和应。中国脊柱脊髓杂志, 2005, 15(9): 531

(收稿日期: 2006-12-06 本文编辑: 李为农)