

4.2 应用内固定的手术指征 脊柱结核的手术治疗是否使用内固定,使用什么样的内固定,近年来争议颇多,但所有的内固定方法,目的是一样的:使病椎稳定,植骨融合,病灶清除。使用的内固定应有严格的指征,否则难以达到目的。内固定需具备如下指征:①成人脊柱结核,非活动期,病人体质较好;②严重或进行性加重的后凸畸形可部分矫正;③有椎管内肉芽肿,脊髓神经功能不全损害;④严重破坏,脊柱不稳定或缺损 1~2 个椎体。

4.3 内固定器材的选择及应注意的问题 本组病例,均采用了椎弓根钉系统内固定,主要是因为:①目前椎弓根钉系统内固定在临床上应用广泛,操作相对熟练;②可避免与感染灶接触,病灶清除植骨和内固定是否一次完成,要视病人全身情况而定。坚强的内固定要有可靠的外固定作保证,卧床时间以

4 周为宜,手术前一定要常规应用抗痨药物。彻底的病灶清除是外科治疗的基础,手术时机的选择是成功的关键,坚强合理的内外固定是治愈的保障。

参考文献

- 1 李丙球. 脊柱结核的诊断和治疗进展. 颈腰痛杂志, 1999, 20(3): 161.
- 2 Moon MS, Woo YK, Lee KS, et al. Posterior instrument and anterior interbody fusion for tuberculosis kyphosis of dorsal and lumbar spines. Spine, 1995, 20(17): 1910-1916.
- 3 金大地, 陈建庭, 张浩, 等. 一期前路椎间植骨并内固定治疗胸腰椎结核. 中华外科杂志, 2000, 38(12): 900-903.
- 4 马远征, 陈兴, 薛海滨, 等. 后路椎弓根钉系统加前路植骨融合治疗胸腰段结核. 中国脊柱脊髓杂志, 2002, 12(4): 254-257.

(收稿日期: 2003-12-04 本文编辑: 王宏)

CCD 枕颈内固定器治疗上颈椎骨折

Occipital cervical CCD in the treatment of upper cervical fracture

魏丹, 刘仲前, 袁加斌, 张耀明

WEI Dan, LIU Zhong-qian, YUAN Jia-bin, ZHANG Yaoming

关键词 颈椎; 骨折; 骨折固定术, 内; **Key words** Cervical vertebrae; Fractures; Fracture fixation, internal

上颈椎骨折临床上并不少见,其治疗及固定方式很多,传统的如单纯植骨枕颈融合,以及近年逐渐出现的侧块钢板、椎弓根螺钉系统、枕颈 CD、枕颈钢丝等。本院 2002 年 6 月-2003 年 7 月采用 Sofamor Danek 公司新型器械 CCD 枕颈内固定器(以下简称枕颈 CCD)治疗上颈椎骨折 7 例,取得较好效果,报导如下。

1 临床资料

1.1 一般资料 本组 7 例,男 4 例,女 3 例;年龄 26~44 岁,平均 33 岁。均急诊入院。致伤原因:车祸伤 4 例,高处坠落伤 2 例,重物砸伤 1 例。均有枕颈部疼痛及活动障碍,不伴脊髓受压症状。

1.2 影像学检查 全部病例常规行 X 线及 CT 检查,其中, C₁ 右侧侧块骨折 1 例,左侧侧块骨折 2 例,双侧 4 例,同时 3 例伴 C₂ 椎弓骨折,均无齿状突骨折及寰枢关节脱位。

1.3 手术方法 本组均采用 CCD 枕颈内固定器。入院后常规行颅骨牵引,牵引重量 2~3 kg,入院后 7~10 d 进行手术治疗。均采用插管全麻。患者取俯卧位,注意头颅置于中立位,并用颅骨牵引固定。作后正中切口,暴露从枕骨粗隆之上 1 cm 至 C₄ 椎板,磨钻打磨枕骨, C₂₋₄ 椎板为粗糙面。分离 C₂ 或 C₃ 椎板上缘及 C₃ 或 C₄ 椎板下缘以备置入椎板钩,根据枕部至 C₃ 或 C₄ 椎板弧度预弯 CD 棒并取适当长度。在 C₂ 或 C₃ 上缘和 C₃ 或 C₄ 下缘置入椎板钩, CD 棒以套筒与椎板钩

连接,上段以螺钉固定于枕骨粗隆外上 1 cm,部分病例安置横连接,旋紧整个系统。用同种异体骨或取髂骨作火柴根样植骨。术后同时去除颅骨牵引。

1.4 术后处理 术后平卧,沙袋固定颈部,预防感染并常规静滴地塞米松及甘露醇 3~5 d,术后 7~8 d 拆线,在颈托固定下可下地活动。术后 3~6 个月摄 X 线片证实枕颈部植骨融合后可去除颈托。

2 结果

本组 7 例均获随访,时间 6~12 个月,平均 7.3 个月。全部病例均获骨性愈合,平均 3.5 个月(图 1, 2)。上颈椎无疼痛,但颈枕活动不同程度受限(见表 1)。1 例患者双侧颅骨螺钉术后 2 个月出现退钉(图 3)。

表 1 术后颈部活动变化情况(单位:度)

Tab. 1 Changes of cervical action after internal fixation(degree)

活动方式	正常值	术后平均测定值	活动丢失率(%)
侧屈	45.0	28.0	37.8
旋转	80.0	25.5	68.1
屈伸	83.0	44.0	47.0

注:活动丢失率=(正常值-术后测定值)/正常值×100%

3 讨论

3.1 上颈椎骨折治疗的目的 上颈椎骨折是造成上颈椎创伤性不稳的主要原因之一。上颈椎创伤性不稳主要包括寰枢椎及其附属结构因创伤而致骨折、脱位、韧带损伤,临床上并不少见。其治疗的目的在于恢复枕-寰枢解剖区域的稳定性

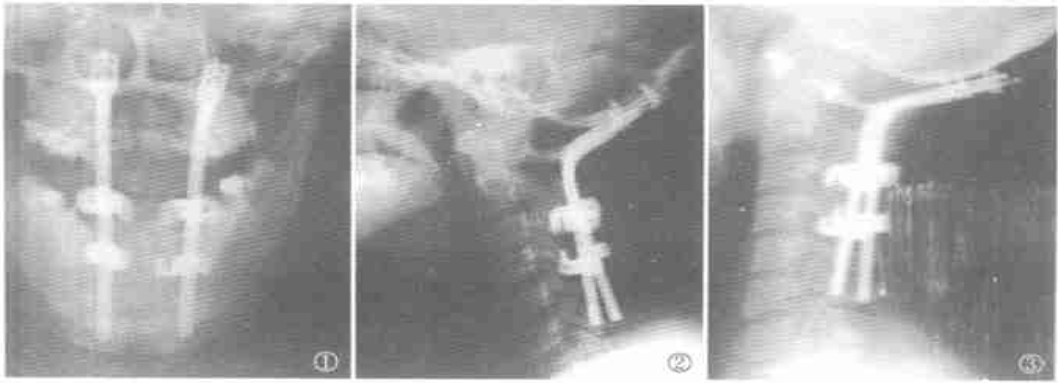


图 1 C_{1-2} 骨折术后正位片。 图 2 C_{1-2} 骨折术后侧位片。 图 3 术后 2 个月退钉。
 Fig. 1 Anterior-posterior view of C_{1-2} fracture after operation. Fig. 2 Lateral view of C_{1-2} fracture after operation. Fig. 3 Screws are withdrawn 2 months after operation.

及其生理功能,避免脊髓急性受压或迟发性损伤^[1]。因此,通过手术获得上颈椎的即刻稳定作用并通过植骨融合达到枕颈部的永久性稳定对神经功能的保护和患者预后具有十分重要的意义。本组 7 例通过枕颈 CCD 的应用,均取得满意的效果。

3.2 枕颈融合术式简介 枕颈融合术适应证之一,上颈椎损伤所致上颈椎不稳定,无法复位或复位不理想者,不合并脊髓压迫症或压迫症状较轻者^[2]。单纯植骨融合患者需较长时间卧床及头、颈、胸石膏外固定,其融合失败率较高^[3]。近年来,随着各种枕颈融合内固定器械的应用,大大提高了植骨融合成功率。而其内固定方式,主要以颈部固定方式不同而区别。主要采用侧块螺钉, C_2 椎弓根螺钉, C_1 、 C_2 经关节螺钉及椎板钩,它们都能提供足够的稳定性以保证成功的融合^[4]。

3.3 枕颈 CCD 的组成及优缺点 枕颈 CCD 属于枕骨螺钉、椎板钩或棒系统,是在枕颈 CD 的基础上发展而来。相对于枕颈 CD 系统,其两边独立的钉、钩、棒系统设计具有较好的操作灵活性,易预弯,安置更加方便、贴覆,而横连接系统使其内固定稳定性得以保持。相对其他枕颈融合内固定器械:①枕颈 CCD 系统在减少手术并发症方面具有独特的优点。夏虹等^[4]报导上颈椎手术的早期并发症,以神经损伤、血管损伤、脑脊液漏相对多见,椎弓根螺钉或侧块螺钉需暴露寰椎后弓、枢椎峡部及 C_{1-2} 小关节,而此时损伤椎动脉的概率大大提高。夏虹等^[5]援引美国神经外科医师协会所进行的一项调查结果出现明确的椎动脉损伤为 2.4%,怀疑椎动脉损伤为 1.7%。同时在椎弓根或侧块螺钉植入过程中因技术原因可能导致神经损伤或脑脊液漏。而枕颈 CCD 采用椎板钩技术,其钩置于 C_2 C_4 ,对 C_1 C_4 的暴露要求相对较少,特别在寰椎后弓可以满足两侧不得超过 1.5 cm 的要求,椎动脉损伤的概率大大降低;同时其椎板钩设计较薄、较钝,当钩置于椎板后方椎板会轻度上翘,几乎抵消了钩的厚度,同时钩受力时借助于钩体侧凹槽的斜坡结构使钩刃与椎板的下方紧密接触,可防止其过度突入硬膜外腔,故不易造成脊髓神经损伤,也不易导致脑脊液漏。②枕颈 CCD 系统操作简单,可不需要术中影像监测系统,减少了手术创伤、手术时间及手术风险,融合成功率令人满意。

枕颈 CCD 系统也具有一些缺点:①和所有枕颈融合系统一样,枕颈融合较大幅度限制了患者颈枕活动度,本组 7 例,其活动度丢失平均 51.0%;②本组 1 例患者出现退钉,其原因可能与患者术后过早去除颈托活动有关,但其螺钉设计只穿过颅骨外板,其稳定性受到一定限制;③Oda 等^[6]比较了上述枕颈固定系统,结果表明侧块螺钉和经椎弓根螺钉系统的力学性能比钢丝和椎板钩系统要好;④其价格昂贵,非一般患者能够接受。

3.4 手术注意事项 ①术前应常规颅骨牵引,利于骨折复位及稳定,同时利于术中固定患者头位;②全麻后将头颅置于中立位,不能有侧偏和旋转,不能头过仰或过屈,预弯 CD 棒前再次确认一次头颅位置,因为一旦枕颈 CCD 固定融合,其头位将无法改变;③术中剥离不宜过长、过宽,特别是在寰椎后弓剥离时,过宽可能会损伤椎动脉;④术中剥离最好用电凝锐性剥离,动作轻柔,必要时由助手器械固定伤椎棘突,不宜使用椎板剥离器,以避免对脊髓造成压迫;⑤根据患者身高、头位,计划棒的长度,椎板钩最好安置于 C_2 C_3 ,棒的长度尽可能不超过 C_4 ,以最大限度保持患者的枕颈活动;⑥注意棒的预弯,以便其贴覆安放,同时可有效防止螺钉退出;⑦要有足够的植骨量,以保证成功的融合。

参考文献

- 1 秦之威,梁久金,朱海涛,等.上颈椎损伤的诊断治疗.腰痛杂志,2001,22(4):336-338.
- 2 贾连顺,李家顺.颈枕部外科学.上海:上海科学技术出版社,2003.435.
- 3 Rodgers WB, Coran DL, Emans JB, et al. Occipitocervical fusion in children: retrospective analysis and technical considerations. Clin Orthop, 1999, 364: 125-133.
- 4 夏虹,刘景发,尹庆水,等.枕颈 CD 在上颈椎疾患手术中的应用.中国脊柱脊髓杂志,2002,12(3):233-234.
- 5 夏虹,刘景发,尹庆水,等.上颈椎手术的早期并发症.中华骨科杂志,2002,22(5):296-299.
- 6 Oda I, Abumi K, Sell LC, et al. Biomechanical evaluation of five different occipital-atlanto-axial fixation techniques. Spine, 1999, 24(22): 2377-2382.

(收稿日期:2004-07-22 本文编辑:连智华)