

· 临床研究 ·

自制尾端螺纹钉经皮穿刺固定治疗老年性粗隆间骨折

Self made nails of the tail end screw thread for the treatment of senile intertrochanteric fracture

郭洪旺 宋富立 尹玲 刘永先 梁继勇 李裕学

GUO Hongwang, SONG Fuli, YIN Ling, LIU Yongxian, LIANG Jiyong, LI Yuxue

【关键词】 股骨骨折; 骨折固定术, 内 【Key word】 Femoral fractures; Fracture fixation, internal

我院自 1991—1998 年 12 月应用自行设计的尾端螺纹钉, 经皮穿刺内固定, 有选择性地治疗老年性新鲜粗隆间骨折 82 例, 随访 64 例, 疗效满意。

1 材料与方法

1.1 临床资料 本组 64 例中男 31 例, 女 33 例; 年龄 62~86 岁, 平均 71 岁。骨折按 Evans 分型: I 型 22 例, II 型 34 例, IIIa 型 8 例。58 例不同程度地存在冠心病、高血压、糖尿病、脑梗塞、泌尿系感染、帕金森症等内科疾患。伤后至手术时间最短 2 d, 最长 6 d, 平均 4 d。

1.2 钉的结构 该螺纹钉用直径 8 mm、317L 棒材加工制成。钉后部直径 6.5 mm, 有螺纹 8~10 个, 螺纹深 1.5 mm。钉杆部直径 5 mm, 有三个纵向 V 型槽, 呈三等分圆分布, 钉前部呈棱面锥形, 拧入端呈外六方形, 钉尾呈可折断式圆锥形。钉全长 80~120 mm, 每种规格长度相差 5 mm, 共 9 种, 供临床选用(见图 1)。配有特制的内六方旋拧搬手。

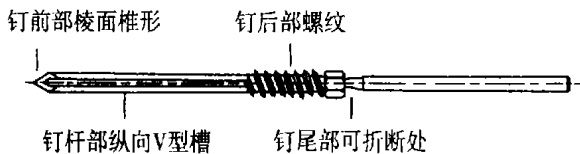


图 1 自制尾端螺纹钉

经力学测试抗剪切强度 150 kg, 在扭转 180° 时不变形。

1.3 手术方法

1.3.1 术前准备 术前先行皮牵引 2~5 d, 利于骨折复位, 减少局部肿胀和疼痛, 同时积极治疗全身合并症。

1.3.2 手术操作 在电视 X 线机监视下, 确认骨折

断端解剖复位, 必要时手法复位, 助手双手扶患肢, 保持复位后的稳定性。局麻后, 选择合适长度的螺纹钉, 在股骨大转子下 2~3 cm 坚硬的骨皮质处, 紧贴股骨距, 呈 135°~155° 位, 钻入第 1 枚螺纹钉, 稍内收及外展下肢, 观察骨折端无异常, 或侧位观察螺纹钉固定合适时, 呈品字分布, 依次钻入第 2 枚和第 3 枚螺纹钉, 折断针尾, 缝合皮肤 1~2 针。

1.3.3 术后处理 护送病人回病房, 患肢中立位, 给予皮牵引或丁字鞋固定 4~6 周, 可以坐卧休息, 但不可侧卧、盘腿。6~8 周后, 扶拐不负重下地行走。一般术后 3 个月去拐负重行走, 术后 1 年取出内固定。

2 治疗结果

全部伤口一期愈合, 无术中及近期死亡。本组 64 例均获随访, 随访时间 2~7 年。62 例内固定良好, 颈干角正常, 骨折愈合, 髋关节功能正常; 2 例 IIIa 型骨折, 因下床负重过早, 发生髓内翻畸形, 颈干角在 110°, 髋关节功能受限。无一例内固定针断裂、松动滑脱。髋关节功能根据 Merle D Aubigne 评分标准^[1]: 优 62 例, 良 2 例。

3 讨论

3.1 治疗方法的选择 老年性股骨粗隆间骨折病人, 多数合并存在多种内科疾病, 涉及心血管、神经、呼吸、泌尿等多个系统, 保守治疗卧床时间长, 并发症发生率较高。将患者从卧位解放到坐位并早期下床功能锻炼, 目前的治疗方法趋向于手术内固定。术前根据患者的骨折类型、全身状况和经济承受能力, 选择创伤小、固定牢、手术时间短的内固定方法是切合实际的选择, 这样可使患者尽快达到生活自理, 降低并发症的发生率^[2]。作者设计的尾端螺纹钉, 可适用于 Evans 分型 I~II 型的股骨粗隆间骨

折,对于 IIIb 型有小粗隆骨折移位的患者,必须强调负重不能过早,防止髓内翻发生,对于不稳定的 IIIb 型和 IV 型骨折本钉不适用。

3.2 钉与内固定的关系 骨本身的强度影响内固定的强度^[3,4]。老年人股骨颈骨质疏松非常明显,从斯氏针到前端螺纹钉多根固定,均存在着把持力不够,固定针容易松动、滑脱现象^[5]。大粗隆下方 2~3 cm 处骨皮质较硬,将螺纹设计在尾端,以避免骨强度的薄弱区,可加强骨折固定的牢固性,经临床应用 64 例,没有一例钉滑脱现象发生。

粗隆间骨折后,粗隆外侧骨块相对较小,下肢重量相对过大,髋部肌群肌力失衡,造成剪切力大,影响粗隆间骨折固定强度,多针固定抗旋转性能较单钉固定有明显提高,但以下情况不能忽视,在进针方向上,应低角度进针(与股骨干成 135°~155°);进针部位,应在大粗隆下方股骨皮质坚硬处,紧贴股骨

距;在固定针的数量上,以 3 枚针为好;在固定针的分布上,呈品字分布;在术后护理上,可坐卧,不可侧卧、盘腿,负重不能过早。

参考文献

- 1 Kuderna H, Boller N. Treatment of the trochanteric and subtrochanteric fracture of the hip by Ender method. J Bone Joint Surg (Am), 1976, 58: 604.
- 2 Kenora JE, McCarthy RE, Lowell JD, et al. Hip fracture mortality: Relation to age, treatment, preoperative illness, time of surgery and complications. Clin Orthop, 1984, 186: 45-56.
- 3 Sjostedt A, Etterberg C, Hansson T, et al. Bone mineral content and fixation strength of femoral neck fractures. Acta Orthop Scand, 1994, 65 (2): 161-165.
- 4 Goodman SB, Bauer TW, Carter D, et al. Norian SRS cement augmentation in hip fracture treatment: Laboratory and initial clinical results. Clin Orthop, 1998, 348: 42-50.
- 5 童元,朱云龙,承长胜.经皮多根斯氏针固定股骨颈骨折若干问题.中国矫形外科杂志,1996,3(2):86-87.

(收稿:2002-04-22 编辑:连智华)

• 短篇报道 •

小针刀治疗顽固性跟痛症

郭春仙 李国山

(莆田市医院骨科,福建 莆田 351100)

足跟痛是一种极常见的临床症状,这里讨论的是足底跟骨结节前内下方处的疼痛。我院自 1992 年 1 月-2001 年 8 月采用小针刀治疗跟痛症 68 例,疗效满意,报告如下。

1 临床资料

本组 68 例中男 30 例,女 38 例;年龄 25~51 岁,平均 36 岁;左侧 27 例,右侧 32 例,双侧 9 例;X 线提示有跟骨骨刺者 65 例;68 例均经药物、推拿、针灸、局部封闭治疗无效后才采用小针刀治疗。

2 治疗方法

患者俯卧位,患侧踝关节前方垫一小沙袋,足跟朝上,将足垫稳。局部麻醉后常规消毒、铺巾,在压痛点最明显处进针刀,即在骨刺的尖端。刀口线与足纵轴垂直,针体与足跟底平面呈 60°~80°角,深达骨刺尖端或跟骨底骨膜,作一横行切开剥离 3~4 次或左右铲割后出针,将针孔覆盖好,一手使患足过度背屈,同时另一手拇指向足背推顶足弓部紧张的跖腱膜和跖长韧带,如此反复 2~3 次。创口不需缝合,创可贴外敷,3 日后即可着地行走。

3 治疗结果

对本组 68 例患者 4 个月~9 年,平均 4 年 6 个月的随访,参照以下评定标准:优良,行走无疼痛;可,走远路或负重行走有轻微疼痛;差,有负重痛或行走时疼痛。本组优良 56 例,可

10 例,差 2 例(经跟骨骨刺切除及小趾跖展肌神经支松解后症状消失)。

4 讨论

足跟痛的原因很多,除一些全身性疾病如类风湿性关节炎、强直性脊柱炎和骨性关节炎以及感染等原因,一种原因是跟垫的弹力脂肪组织退变,胶原组织水分和弹力纤维含量逐渐减少;另一种原因是起于跟骨结节前内侧面的跖腱膜反复受到足趾背伸产生的牵张应力,重复的轻微的损伤和年龄增长综合因素在跖腱膜的起始点造成轻微的撕裂,出现囊腔状的退行性变,甚至于出现跟骨结节前内侧面牵拉性骨刺,因而小趾跖展神经支在展肌内的筋膜缘或跟骨内侧缘受压迫出现跟痛[朱通伯.骨科手术学.第 2 版.北京:人民卫生出版社,1999:2112.]。大多数足跟疼痛病人经用适当的足跟垫,口服非甾体类消炎镇痛药或局部注射皮质类固醇激素,症状可缓解。但对于少数顽固性病例,我们采用小针刀治疗,可切割处于高压状态的跖腱膜,并可以同时松解跟骨骨刺周围的软组织从而去除病因。但应注意针刀的来回划割度不宜过大,一般在 1 cm 左右,过大则易引起局部血肿而加剧疼痛。该方法在局麻下进行,创伤小,效果好,并可在门诊施行,明显减轻病人的手术痛苦,缩短康复期限,减少病人的经济负担。

(收稿:2002-03-20 编辑:李为农)