

侧摆法治疗肩关节脱位

厦门市同安中医院 (361100)

许巩固 纪瑞耿 蔡振兴

笔者自 1989 年 9 月~1995 年 12 月,共收治 19 例肩关节前脱位患者,均为行多次多种手法复位失败者,经采用侧卧位伤肢悬锤摆荡方法(简称侧摆法)而得以复位,报告如下。

临床资料

本组 19 例中男 13 例,女 6 例;年龄 20~62 岁;病程 24 小时~48 小时内,其中喙突下型 15 例,孟下型 4 例;合并大结节骨折 1 例,合并孟下骨折 1 例;诊断标准:有明显外伤史,患肩肿胀、疼痛、功能受限,关节孟空虚,“方肩”畸形,喙突下,腋窝内或锁骨下可触及肱骨头。搭肩试验阳性,X 线检查可确定脱位及脱位方向、类型及有无并发骨折等。

复位方法

侧卧于两床间或床中相应于肩部开孔,伤肢悬垂于两床之间,肩关节外展 90°位下垂,于前臂或手部用皮肤牵引或布托悬吊牵引法,肢端悬吊 3~5kg 重锤或沙袋(见图 1),壮实者用 5kg,年老体弱者用 3kg。嘱家属或助手对悬吊着重锤的上肢施以一定作用力,使肩关节内外,前后等多方向来回摆荡,在摆动中即可达到自动复位的效果。侧卧位悬锤摆荡时,病人仅有肩部轻度酸胀疼痛感,痛苦小,故无需配合麻醉。

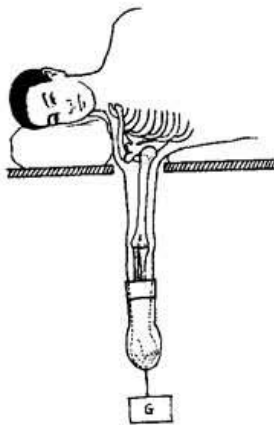


图 1 侧摆法
复位效果

疗效标准: 1. 病人自觉在侧卧摆荡中,顿感 1~2 声弹响声,患肩顿感松快感,局部轻度的酸胀疼痛当即缓解; 2. 体征见肩关节孟饱满,搭肩试验(一)。3. X 线检查可确定肩关节脱位已复位。

治疗结果见表 1。

表 1 复位时间

	侧摆法复位时间(分钟)			
	15~20	21~30	31~60	61~120
喙突下	8	3	2	2
孟下	3	1		

讨 论

1. 侧摆法是根据肩关节的解剖生理特点及生物力学原理,通过肢体的适当体位,通过外部作用力,充分利用肢体内在应力而达复位目的。在常态,肩关节活动支点在头与孟间,而其周围的肌肉、韧带、关节囊协调一致,形成动态平衡状态,使肩关节在不同轴上作各种不同活动。而在肩关节前脱位后,周围的软组织失去协调,破坏原有的动态平衡,原为维持平衡的软组织紧张而成为关节复位的障碍。其中后侧、外侧软组织因脱位而处于拉伸状态,张力较大;而内侧、前侧肌肉因局部损伤疼痛刺激而紧张,保护性肌挛缩,故脱位后肢体弹性固定于外展 20~30°位。

2. 侧摆法的生物力学原理:侧卧位肩外展约 90°位,使外侧软组织减少拉伸而较松弛,通过肢体重量与肢端悬吊重锤牵引以抵抗内侧肌紧张。此法因腋下不施加任何外来压迫刺激以及急骤暴力,而不会增加局部再损伤,并且肢端悬吊重锤,将病人注意力引向肢端,减轻肩关节周围肌肉因疼痛或精神紧张而致紧张挛缩。还有根据肌肉生理特性:肌肉的长度增加对于重复拉伸的肌肉要比单次拉伸为多;而来回摆荡中,肩关节周围肌肉处于重复拉伸中,更能增加肌肉的松弛度,缓解肌紧张。临床观察中,用该法复位过程中,所有病人仅感肩部轻度酸胀疼痛,痛苦小,故不需配合麻醉或肌松剂,亦可治疗肌紧张所致复位困难,并为所有肩关节脱位复位提供先提肌松条件。

对因前内侧软组织锁闭复位通道而难于复位的肩关节脱位者侧摆法肩外展 90°左右,侧摆法的受力图(图 2)所示钟摆杠杆样混合结构,其中 F 为肱骨纵轴上,软组织所产生的向上合力, f 为肢体重量与悬锤重量向下合力, F₁ 为脱位的肱骨头前内侧肌肉韧带对其回弹力, O' 为肱骨颈干部,新的结构中,相对平衡支点, F₂ 为 O' 支点上方后侧外侧关节囊、肌肉及韧带所产生

的向外向后的张力, F_3 为支点 O' 下方后侧、外侧软组织所产生的指向后外侧的张力, f_2 为支点 O' 上方内侧前侧软组织所产生指向前内侧的张力, f_3 为支点 O' 下方

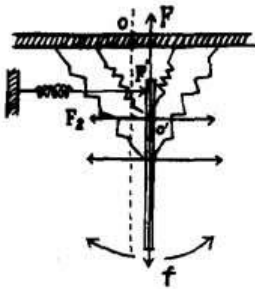


图 2 钟摆杠杆结构

内侧、前侧软组织产生指向前内侧的张力。 F' 为阻挡肱骨头向孟窝位移的遮挡力。将侧卧位悬吊重锤的肢体前后、内外等多方位摆荡, 以 O' 为相对平衡支点, 成为一组非固定转动轴的杠杆样钟摆式相对平衡结构。纵轴上向上合力 F 与肢体重量、重锤重量之合力 f 处于动态平衡, 即 $F \rightleftharpoons f$ 。后外侧软组织因要跨越脱位后的关节孟而拉伸, 张力较大而前内侧软组织因侧卧摆锤后解除肌紧张后张力因软组织相对缩短较小, 虽然前内侧软组织受脱位肱骨头占挤而拉伸, 增加张力, 但以此同时存在着对肱骨头的直接回弹力 F_1 , 指向后外侧复位方向。回弹力 F_2 对于因合并大结节骨折后, F_2 因附着于大结节软组织失去作用而减弱起补充作用。可见整个结构中, 合力指向后外侧复位方向。当肢体摆向内侧 (或前侧) 时, 内侧 (或前侧) 逐渐松弛中, 而相应的外侧 (或后侧) 软组织受拉伸增多而张力逐渐增大, 总合力还是指向复位方向。而当肢体摆向外侧 (或后侧)、外侧软组织相对松弛, 张力减小, 而内侧 (或前侧) 相对受拉伸而张力增加, 当摆向后外侧中, 此时反弹力 F_1 因张力 F_2 相对增大而增大, 直接作用于肱骨头颈部使其向关节孟位移倾向, 但因受软组织等闭

锁复位通道而难达复位目的。肢体来回摆荡中, 各侧软组织松紧度在不断变化中, 同时肱骨头颈部在杠杆结构中由于在不同轴线上摆动, 其位置及方向的不不断变化中, 而当摆动于一定位置, 裂口处软组织松紧度适宜通道的打开, 同时肱骨头紧靠复位通道口, 其体位适宜通过复位通道时, 肱骨头即会突然失去遮挡应力 F' , 而肱骨头颈部被总合力作用下向关节孟方向位移而复位。从临床实践中及理论均说明此法适宜于囊外脱位而关节囊 (或肌层) 破口较小, 肱骨头像纽扣样穿过纽扣孔状的软组织破口而无法还纳者。

同样道理, 对于旋转袖嵌于孟窝前方与肱骨头之间如一隔帘; 及关节囊下部吸入肱骨头与孟之间, 通过钟摆杠杆摆荡, 肱骨头体位方向不断变化, 在与周围软组织协同下, 反复挑拨复位障碍而达复位目的。而对于肱二头肌肌腱向后滑脱而介于孟窝与肱骨头之间, 侧卧悬锤后, 肩外展, 肱二头肌肌腱松弛, 同时肱骨头的摆动挑拨, 适当位置排除复位障碍, 而达复位目的。最后对于伴有肱骨外科颈骨折或解剖颈骨折, 由于肱骨外科颈骨折为囊外骨折, 肱骨头仍有关节囊连续, 而关节囊又与周围肌肉韧带密切联系, 也可利用内在应力而达复位目的。笔者曾收治一例合并外科颈骨折的肩关节脱位患者, 用该法而复位, 但因病例资料遗失故未参与临床病例分析。而合并解剖颈骨折, 骨折的肱骨头部成为孤立结构, 诸多应力无法作用于头部, 故用本法亦难奏效。

总之侧摆法不失为治疗肩关节前脱位的一种以逸代劳、安全有效的复位法, 尤其适用于难于复位的肩关节前脱位, 特别是年老体弱, 软组织闭锁复位困难者, 具有不增加损伤自动复位, 无需配合麻醉, 痛苦小, 简单易行诸多优点。

(收稿: 1995-07-13)

《中国骨伤》1997 年征订启事

《中国骨伤》是由中国中西医结合学会、中国中医研究院主办的国家级专业性学术刊物。由著名骨科专家尚天裕教授担任主编。本刊主要报道中医、中西医结合和西医在骨科领域的理论探讨、科研成果和临床实践经验, 是广大骨伤科医务人员和科研工作者以及骨伤科业余爱好者的良师益友。本刊为双月刊, 64 页。电脑排版, 激光胶印, 胶版纸印刷, 铜版彩封, 每册定价 4.00 元, 国内外公开发行。国内读者请到当地邮局订购, 其刊代号为 82-393; 国外读者请与中国国际图书贸易总公司 (北京 399 信箱) 联系, 国外代号: BM-587。如错过邮局预订时间, 请汇款至本编辑部 (加收 20% 邮寄、包装、保价费)。欢迎订阅。