

术禁忌症，就应首选手术治疗。

参考文献

1. 王义生. 等. 足跟痛的系列疗法. 中华骨科杂志 1992;12: 198.

2. Ayres M. Talar compression syndrome. J Foot Surg. 1987, 26: 56.

(收稿: 1995-04-10; 修回: 1995-11-14)

先天性髌骨发育不全家系报告

山东中医学院附属医院 (250011)

邱红明 王少山 杨增敏*

患者吴××, 男 41 岁, 因车祸致左股骨下段粉碎骨折入院, 查体时发现本病, 以患者为准进行追踪, 共查出 6 代 19 例病人。

正常。

临床资料

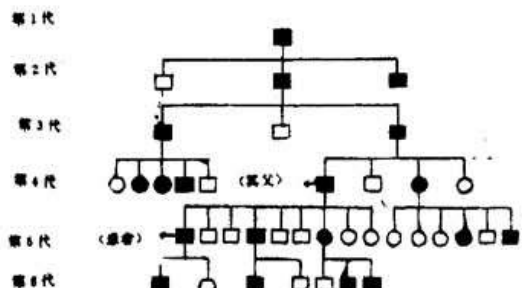
3. 查体: 患者及其父、儿子 (14 岁) 身体发育好, 心肝肺肾功能正常, 全身肌肉发达有力。

1. 家系谱: ○正常女 □正常男 ●发病女 ■发病男

(1) 指甲: 三代人双手拇指、食指指甲前 1/2 缺损, 残存根部指甲变形, 表面高低不平, 触之患甲柔软, 其余三指及足趾甲正常。

(2) 肘关节: 患者之父双肘关节呈半屈曲位畸形, 肘前方高突, 伸肘 70°~屈肘 110°, 前臂旋转明显受限。患者伸肘有 10°左右受限, 而屈肘及前臂旋转功能完全正常。其子肘关节屈伸完全正常、并有轻度过伸。

(3) 膝关节: 髌骨较正常为小, 膝伸直时髌骨位于股骨外髌偏前外方, 屈膝时髌骨向外髌外侧脱位, 股骨内髌低平凹陷发育不良, 而股骨外髌明显向上高突。股四头肌发育良好伸膝有力, 无膝外翻及胫骨外旋畸形。患者之父伸屈膝关节时有轻度磨擦感。



(注: 发病者无分支的为不祥)

(4) 术中所见: 患者左股骨下段粉碎性骨折在行切开复位内固定的同时探查膝关节见: 髌骨较正常小, 其中央嵴低平, 髌骨只与股骨外侧髌构成髌股关节。股骨内髌明显发育不良, 与髌间沟几乎在同一平面上, 其表面被脂肪组织所充填。股骨外髌髌骨关节面呈内高外低斜面形, 表面关节软骨发育良好、光滑。

2. 家系病史: 据患者其父回忆, 其祖父患有此病, 但未见其人。整个家族无近亲结婚者。家族中无此病的正常人其后代皆未见再次发病者。所有发病者身体发育均正常, 肌肉有力。下地种田等重力劳动与他人一样, 只是在快速奔跑过程中有时打软腿。膝部无疼痛不适及不稳定感。随年龄增加 (其父今年 73 岁) 过度劳累后可出现膝部酸痛, 经适当休息后则可完全缓解, 未服任何药物治疗。

(5) X 线检查

患者其父及其上辈人双肘关节均有屈伸活动受限, 前臂旋转活动受限。而近两代人则肘关节功能基本

(1) 患者之父: 双膝正位片示髌骨发育较小, 其阴影与股骨外髌相重叠, 与髌骨构成关节的股骨外髌可见环状硬化的边缘, 膝关节间隙正常、膝关节无外翻畸形。侧位片示: 右侧髌骨较左侧稍大, 髌骨上极变尖而下极增宽, 股骨外髌较内髌明显向前高突, 并且单独与髌骨构成髌股关节, 其软骨下骨质硬化。轴位片示: 髌骨位于股骨外髌的上方。

双肘正位片示: 肱骨髁部发育可, 桡骨小头大小正常, 与肱骨小头相重叠。侧位片示: 双侧桡骨小头向前呈完全性脱位, 尺骨半月切迹弧形小而变形, 尺骨鹰嘴

呈尖突状。

(2) 患者: 双膝正位片示: 左股骨下段粉碎性骨折, 远折端纵行劈裂成两块, 髌骨位于股骨外髌偏外侧。右侧髌骨与股骨外髌部完全重迭。侧位片示: 双侧髌骨发育均小且髌骨呈上极尖突畸形。轴位片示: 股骨外髌明显呈高突畸形, 髌骨位于股骨外髌外侧面。其肘关节正侧位片未见异常。

(3) 其子: 双膝正位片: 股骨、胫骨髌部发育正常。髌骨阴影与股骨外髌相重迭。轴位片示: 股骨外髌较内髌低平, 髌骨位于股骨外髌前方并且仅与外髌构成关节。肘部 X 线片肱骨髌部桡骨小头发育基本正常, 未见桡骨小头脱位。

讨 论

先天性髌骨发育不全亦称指甲—髌骨综合征, 或 Turner 氏综合征。有明显的家族性和遗传性。属于一种极为罕见的先天性畸形。国内赵克俊氏曾一家族三代五例患有本综合征。Mertin 氏曾在四个家族中发现 19 例^[1]。而本报告追溯出一个家系 19 例病人则更极为少见。

从患者父子三代的临床表现和 X 线检查发现其遗传变化有其特点。随种族后代的繁衍, 其肘关节发育不良逐渐消失, 至最近一代肘关节功能则完全恢复正常。指甲发育不全仍表现极为明显, 无明显减轻的趋势。

本家系膝关节主要病变是髌骨发育不良, 髌骨先天性外侧脱位以及股骨髌部发育异常。股骨外髌向前

隆突, 这不论是触诊检查, 还是膝部 X 线平片均显示股骨外髌明显向前高突于股骨内髌, 与文献所述股骨内髌异常突出而股骨外侧髌发育不良恰恰相反^[2], 这可能是在病人身体发育过程中外侧脱位的髌骨与股骨外髌之间长期的应力刺激, 引起股骨外髌过度发育所致。术中所见也充分证明了本症膝关节病理改变的特殊性。

治疗: 对本症在肘关节表现为先天性桡骨小头脱位所致的屈伸及前臂旋转受限, 可待生长完全停止后切除桡骨头, 以改善其功能, 但由于肘部常伴有其它畸形, 软组织已有挛缩, 因此功能往往不会有很大改善。

对膝部病变的治疗, 应根据病人将来是否产生残疾而定。从本家系表现看, 虽然髌骨在异常的位置上, 但髌骨与股骨外侧髌因长期应力刺激和磨塑而产生一个良好的新的关节对合关系, 故此病人在屈伸活动膝关节时极少有交锁症状, 伸膝有力, 整个家族病人均能从事重体力劳动而无任何病痛, 表明病人已充分适应了这种改变的髌股关系, 若为纠正髌骨脱位改变这种关系是不明智的。当然, 本症若能在 5 岁以前发现, 极早手术矫正仍然是可取的治疗措施。

参考资料

1. 曹来宾. 等. 骨与关节 X 线诊断学 1977. 71.
2. 郭世绶. 临床骨科解剖学 1988. 798.

(收稿: 1995-10-06)

胫骨平台骨折 129 例分析

河北省沧州中西医结合医院 (061001) 赵德春 孙锡江 郑晓丽

胫骨平台是膝关节的组成部分, 该部分发生骨折对膝关节的完整性、稳定性和活动性都有影响。不同类型的胫骨平台骨折的治疗方案不同, 而且严重骨折的治疗十分困难, 本院自 1984 年 1 月~1994 年 1 月共收治胫骨平台骨折 129 例, 现将其分析如下:

临床资料

本组男性 100 例, 女性 29 例, 年龄 4~67 岁。致伤原因: 车祸 70 例, 坠落伤 32 例, 砸伤 23 例, 其它原因致伤 4 例。合并伤: 本组共有合并伤 60 例, 其中四肢其它部位骨折 40 例, 胸腰椎压缩骨折 20 例, 胸或腹腔内脏器出血 10 例, 脑外伤 10 例, 软组织伤 20 例, 血管神经损伤 4 例, 半月板损伤 6 例, 侧副韧带损伤及交叉韧带损伤 19 例。受伤后入院时间 2 小时~3 天。骨

折类型: 胫骨内髌骨折 27 例, (20.9%)、外髌骨折 77 例, (59.7%)、双髌骨折 25 例, (19.4%)。按 Hoh1 分类^[1], I 型 33 例, (25.6%)、II 型 72 例, (55.8%)、III 型 24 例, (18.6%)。

治疗方法

1. 非手术治疗: 本组共有 58 例进行非手术治疗, 其中 I 型 33 例, II 型 22 例, III 型 3 例, 方法是抽出关节腔内积血或积液、加压包扎, 石膏托或石膏管型外固定, 或行骨牵引, 早期锻炼股四头肌。

2. 手术治疗: 本组共有 71 例, 其中 II 型 50 例, III 型 21 例, 方法有单纯螺丝钉或螺栓内固定 35 例; 螺丝钉或螺栓内固定加自体髂骨植骨 7 例; L 型钢板 21 例; T 型钢板内固定 8 例; 术中同时修补韧带 11 例; 切