

## 单臂多平面式外固定器治疗股骨粉碎性骨折 15 例

江西省上饶地区人民医院(334000) 董谢平

自 1988 年 8 月~1992 年 8 月,采用自制单臂多平面式外固定器治疗股骨粉碎性骨折 15 例,取得了较为满意的疗效,报告如下。

### 临床资料

本组 15 例均为不宜以内固定物固定的碎片较多之粉碎性骨折,其中男 12 例,女 3 例;年龄 18~63 岁;股骨下段骨折 1 例,中段 5 例,上段 2 例,股骨粗隆间骨折 5 例,反粗隆间 2 例;闭合性骨折 10 例,开放性骨折 5 例,并发感染 3 例;交通事故致伤 8 例,重物砸伤 4 例,跌伤 2 例,爆炸伤 1 例;伤后就医时间为 0~8 天

### 单臂多平面式外固定器的设计 and 应用

单臂多平面式外固定器由固定架、锁针器和垫片组成。固定架可通过旋转芯轴而自行伸缩,以实现骨断端的牵伸或加压,其延长量可达 4cm。锁针器则抱夹和钩状螺丝及与这配套的螺母组成,钩状螺丝共有 5 只。长度各不相同。垫片则是为使穿在不同平面的钢针都能固定于固定架上而设计的。穿针时数枚钢针可相互平行地穿在同一平面上,或在平面内相互成角穿入;也可在偏离固定架中轴±2.5cm 之间的不同平面空间内任意地立体交叉穿针,从而实现多平面固定的目的。

治疗时先以便携式多功能骨折脱位整复器初步复位(粗隆间骨折需经 X 光投照证实已复位<sup>[1]</sup>),固定患肢,再自大腿外侧经皮向骨折远近端各穿入 2 枚钢针,穿针深度以针尖穿出对侧骨皮质 2~3mm 为宜(粗隆间骨折则需将近端的二枚钢针自大转子下经骨折线向股骨头颈部穿入),穿针时最好将各枚钢针固定在立体空间内的不同平面上,然后将抱夹套入固定架,在抱夹的侧孔中插入钩状螺丝并使之钩住钢针尾部,旋上并拧紧尾部的螺母,即可同时锁固钢针及抱夹。依次锁固全部钢针后,再旋转固定架之芯轴,对骨折断端施加一定的牵引力或压缩力后便能给骨折以一可靠的符合生物学原理的弹性固定力量。若所穿的部分钢针因偏离外固定架的距离过大,不能直接贴合于抱夹的外侧时,可在钩状螺丝上套入数块垫片,使钢针通过垫片与抱夹贴合并被钩状螺丝锁固于其上(附图)。

固定结束后摄片复查,如复位不满意可松开部分锁针器进行调整。

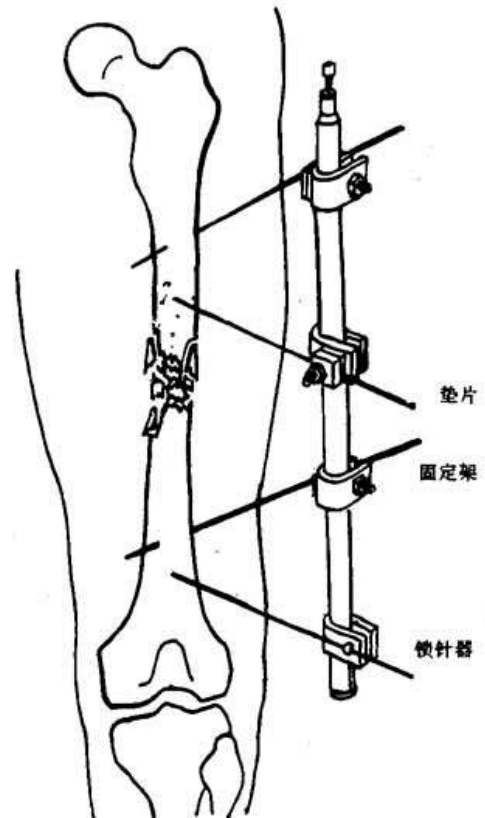
### 治疗结果

术后骨折近解剖对位 6 例;功能对位 9 例;固定后

下床时间为 7~21 天;拆架时间为 53~118 天,平均 82.6 天。疗效(参考 1975 年“全国中西医结合治疗经验交流座谈会”所订骨折疗效标准<sup>[2]</sup>):优 4 例;良 10 例,可 1 例。并发感染诸例,均在拆架前治愈。

### 讨论

外固定器疗法是治疗股骨粉碎性骨折的一种较为理想的方法,常用的单平面或单臂外固定器缺点较多,与之相比,单臂多平面式外固定器有着显著的优点:①穿针随意,简捷方便;②立体空间固定较平面空间固定更为稳定;③钢针不会因针道骨质疏松而松脱;④因固定器不易晃动,钢针与针眼的位置相对更为稳定,故在同等条件下针道感染的可能性更小。



附图 1 股骨中段粉碎性骨折固定方式

### 参考文献

1. 黄克勤,等. 骨科新技术荟萃,第一版. 北京:华夏出版社,1990:540-542.
2. 骨科疗效标准(草案),天津医药(骨科副刊)1978;(试刊号):3

(收稿 1994-08-19)