

系列凹刃针的研制及应用

西安医科大学第二附属医院(710004) 黄枢 陈君长 李宗英

凹刃针是一种带刃的治疗针具,针刃两端有尖针状的支点,针刃中部凹入,针刃十分锋利。在治疗时,两端支点卡住要切断的纤维,使之不向两边滑脱,能准确有效地切断纤维。适应对一些表浅的、移动范围大而不宜固定或面积较大的强度较高的纤维组织带、膜或肌腱的切断。根据组织的强度、面积和深浅不同,可分为凹刃注射针、凹刃针和凹刃套管针。

1. 凹刃注射针:该针具有一个医用注射针头,一般采用 7~8 号针头(图 1)。该针头的针刃部位向注射反向凹陷,并形成拱形刀刃,圆拱形刀刃的两端呈针尖状支点。此种针头强度较低,适用于腱鞘炎,枕大、小神经性头痛,皮神经出孔嵌压等较表浅、纤维切断较少的治疗,并能同时注入麻药和治疗药物。

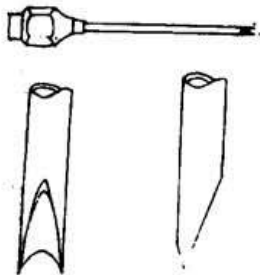


图 1

2. 凹刃针:该针具是实心,直径 1.2~1.4mm,针刃与凹刃注射针头相似,针刃锋利,针体坚硬而有弹性,针体可以标有刻度。针柄是可换针头的多用活动柄,因此每根针可以一次性使用(图 2)。这种针具强度好,针刃较宽,可用来切断强度较高的腱膜、肌腱和筋膜等组织。

3. 凹刃套管针:该针具是在凹刃针基础上配制了套管穿刺针,套管粗 1.4mm,管壁 1mm,针芯粗 1.2mm(图 3)。这种针具适用于深部组织或有重要血管和神经通过的部位的治疗,安全可靠。

用法

1. 凹刃注射针的使用:凹刃注射针头可安装在普通注射器上,治疗时,针刃的方向与要切断的纤维走行方向垂直,刺切。例如,腱鞘炎的治疗,针刃的方向与鞘环状韧带纤维走行方向垂直,刺入并注射麻药和局封药物,在腱鞘的环状韧带平面,沿肌腱走行方向分次刺断鞘环状韧带,达到松解狭窄,局麻和消炎的治疗作

用。

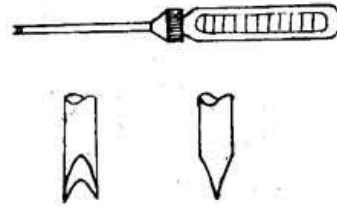


图 2

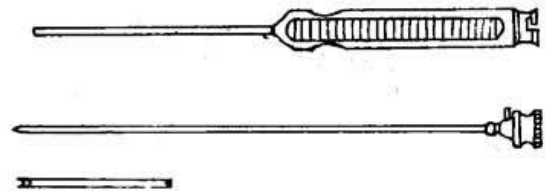


图 3

2. 凹刃针的使用:适用对粗大、表浅的肌腱、腱膜或筋膜的切断。例如先天性斜颈的治疗,用凹刃针紧贴胸骨和锁骨,针刃朝向外方(不伤及血管等重要组织),针刃与腱纤维走行垂直,分次刺断,达到松解胸锁乳突肌的目的。用此法可松解切断紧张的内收肌等。

3. 凹刃套管针的使用:对深部组织的治疗,应需先无切割状态下定点定位,方安全可靠。套管穿刺针的针芯首先是园尖针,穿刺时无切割作用,穿刺到治疗部位后,拔去园尖针芯、注入麻药和治疗药物,再换上凹刃针芯进行刺切治疗。这样安全准确,损伤小,痛苦少。例如治疗髋关节滑膜炎,需要切开发节囊减压。用套管针穿刺定位,抽液,注入麻药后,再换成凹刃针针芯,切开发节囊达到减压的目的。

临床资料

1. 手屈肌狭窄性腱鞘炎:带刃针治疗该病时,主要是切断狭窄的鞘环状韧带,平刃针治疗时,因针刃窄,鞘环状韧带纤维容易在针刃上滑脱,有一种“挂不住”的感觉,不能有效彻底切断而影响疗效。凹刃注射针头在刺切时,纤维被固定在凹陷中无法滑脱,相比之下能有效、准确和连续切断鞘环状韧带,疗效明显提高,且局麻、局封注药和微型切开手术一次完成,选择性高,损伤极小。在治疗的 76 例患者中,年龄最大 74 岁,最小仅 5 个月。治愈:手指活动如常,33 例。好转:手指活动

度及症状较前好转,如四级固定的手指经治疗后可变为有弹响但能活动的三级或二级,手指肿胀消失,疼痛减轻或消失,32 例。无效:与治疗前无变化或加重,9 例。

2. 枕大、小神经性偏头痛:治疗方法是在枕后部以神经走行方向,切断斜方肌止腱和胸锁乳突肌止腱之间的横行致密的腱弓,注射局麻和局封药物。治疗 46 例中治愈 36 例,好转 8 例,无效 2 例。

3. 先天性斜颈:采用凹刃针切断胸锁乳突肌的胸骨头和锁骨头。治疗 5 例,最大者 8 岁,最小 2 岁。基本正复 3 例,明显好转 2 例。

4. 弹响髌:采用凹刃针切断大转子处的髂胫束。治疗 2 例,均一次治愈。

5. 髌关节急性滑膜炎:用凹刃套管针切开关节囊治疗 3 例,全部治愈。两周后症状消失,行走如常。

6. 术后髌关节僵直:外伤性股骨头坏死术后,超长时间固定,关节僵直,屈曲仅 5 度。患者为青年女性。用凹刃套管针切断坐股韧带、髂股韧带,患肢能屈曲 30 度,可以坐,上楼和骑自行车,生活基本自理。

体会

凹刃针能精确、有效地刺切纤维,并能连续地,大范围地切断筋膜、腱膜、肌腱、韧带和切开发节囊。它接近于刀的作用,从而扩大了治疗范围,减少损伤,提高疗效。值得进一步推广,扩大应用范围。

(收稿:1994—04—11)

小针刀网状切开治疗小腿筋膜室综合征

青海医学院附属医院(810001) 杨杰山 刘延辉 谭欣林

我科对 7 例胫腓骨骨折并发小腿筋膜室综合征的病人,采用小针刀网状切开法治疗,取得了良好的效果,报告如下。

李××,男 47 岁,农民,1993 年 7 月 5 日入院。患者于入院前 12 小时在采石劳动中被石块砸伤左小腿。入院查体:左小腿向前成角并外旋畸形,小腿后侧皮肤有大片瘀斑,肿胀明显,后外侧已有数个张力性水泡形成,皮肤张力明显增高,软组织紧张,局部压痛明显,足踝关节主动活动功能丧失,被动活动时小腿出现剧痛,足背动脉搏动减弱,踝上及足部皮肤感觉迟钝,小腿中段骨擦音阳性。测量小腿周径,左侧 39cm,右侧 35cm。X 片示左胫腓骨中段粉碎性骨折。患者入院后即行跟骨牵引;小腿常规皮肤消毒,铺单,将张力性水泡抽除,用 4 号小针刀在胫前筋膜上切开 6 处,在小腿后筋膜上切开 10 处。针法:快速刺破皮肤后再刺入筋膜和肌膜,刀锋退至筋膜,顺肌纤维方向纵行切割筋膜和肌膜。改变位置后同法切开筋膜 6~7 处,形成网状。拔针后见针口内有较多的血性组织液流出,用酒精纱布覆盖小腿,外包敷料及棉垫。病人剧痛减轻,测小腿内组织压由 8kPa 降至 4kPa。12 小时后疼痛基本消失,72 小时后足趾活动出现。小针刀治疗后最初针孔渗液较多,后逐渐减少,至 7 天时渗液停止,针孔闭合;12 天后肿

胀完全消失,跟骨牵引 45 天后管形石膏固定出院,半年后复查功能恢复良好。

讨论

筋膜间室综合征又称骨筋膜腔高压症;缺血性肌挛缩等,在创伤骨科中是一较常见的严重损伤,其结果为肌肉缺血,坏死,挛缩而使肢体丧失功能,导致终身残疾。以往的治疗方法是筋膜切开减压和全身治疗,切开减压治疗效果虽好,但需复杂的手术条件,治疗上费时费力。采用小针刀网状切开减压治疗,不需复杂的手术准备和条件,早期在肿胀的筋膜上做皮下纵切,可以达到减压目的。患者及家属易于接受这种治疗方法。

注意问题:①小针刀治疗针眼渗血,渗液多,敷料包扎要厚,但不宜过紧。要勤换敷料,保持伤口敷料清洁,防止感染发生。②术区进针呈网状,一个皮肤进针点切开筋膜 6 次以上,切开线与肌纤维方向一致,即行纵行切开,针眼不压迫,以利组织液外渗。③进针点的选择,要避开重要的血管及神经,以免损伤。勿刺入组织过深,筋膜及肌膜一并切开,如肌膜未切开时针眼渗液少,达不到治疗效果。4. 在小针刀治疗同时,应进行全身治疗,如抗炎,脱水等。

(收稿:1994—09—24)