

法,当膝关节屈曲时股四头肌与髌腱反向牵引力及髌骨反作用力的三点杠杆作用力,使髌骨前部产生强大的张力,而钢丝的应力会造成髌骨骨皮质的破坏或滑脱从而使钢丝松弛,固定失败,骨折移位。粉碎型骨折用环形钢丝固定,其抗强力更差,术后还需石膏固定。这样就失去了早期功能锻炼时机,易致关节僵直。AO张力钢丝比前二者固定作用抗张力作用均较强,虽不用石膏固定,但还需手术切开复位,这样势必扩大软组织剥离及创伤,且尚需拆线后才予活动,对严重的粉碎骨折,很难复位成功,最后迫于行髌骨切除术,增加病人痛苦。而抓髌器则优于其他疗法

2. 正确的功能锻炼: (1) 术后近期处理: 术后, 膝关节应放于微屈 10° , 使髌骨前部保持一定张力, 有利于骨折端的轴向加压和髌股关节的慢性复位。(2) 术后当日即可开始锻炼股四头肌的等长收缩和主动伸直膝关节, 每日300~500次, 防止肌肉萎缩, 有利于髌骨张力

带对后侧支柱区骨块的加压, 获得最佳的应力, 加速骨折愈合。当在床上屈髌位锻炼股四头肌等长收缩时, 股直肌已松弛, 因股直肌是双关节肌, 股内侧肌股外侧肌及股中间肌, 其收缩力较股直肌大, 这样, 就有助于粉碎性髌骨骨折的内外侧关节面自身磨造作用。次日可持拐下地行走, 使髌关节处于伸直位, 股直肌收缩作用加强, 使髌骨关节面自身磨造进一步加强, 克服了髌骨错格现象, 从而使髌骨7个小关节面相互吻合且有效地保持加压嵌插, 促进骨折愈合。术后三周内严禁做超过 90° 的剧烈屈膝锻炼, 否则易造成抓髌器固定失败。

(3) 时刻注意抓髌器的压力调整, 不能松动, 也不能太紧, 如松动, 可使骨折间隙加大发生移位。

3. 本组528例髌骨骨折, 均未发生感染。但关节内感染是严重的合并症, 在关节穿刺、复位和使用抓髌器过程中, 必须严格无菌操作, 术后严密观察针眼反应。

交叉克氏针交叉8字钢丝环内固定治疗髌骨骨折

重庆市沙坪坝区中医院 (630030) 倪闯 李善志

1990年1月~1992年1月, 我们采用交叉克氏针交叉“8”字钢丝环内固定, 治疗髌骨骨折共32例, 经临床观察, 疗效满意。现报告如下。

临床资料

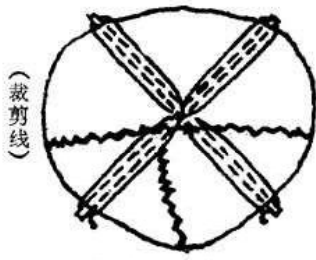
本组32例, 男19例, 女13例; 年龄30—73岁, 平均53岁; 左髌11例, 右髌21例; 横断型骨折18例, 粉碎型骨折12例, 纵型骨折2例; 关节囊破裂者26例, 未破裂者6例; 粉碎型骨折有1cm以上骨块者: 4块3例, 3块9例。新鲜骨折29例, 陈旧骨折3例。

手术方法

膝前“S”切口, 逐层切开皮肤、皮下、浅筋膜, 分离皮瓣, 显露并检查关节囊, 沿骨折间隙切开发节囊, 暴露并清理骨折部。检查

骨折情况, 试行复位对合。用两根 $\phi 1.5\text{mm}$ 克氏针, 从髌骨中心为交叉中心、髌骨中心纵轴为对称中轴, 两针夹角 60° — 90° , 分别自骨折近端骨面逆行穿出, 注意交叉面表面的克氏针方向为内上、外下, 另一针方向为外上、内下。当针尾至近端骨折面后, 垫高足跟15cm, 整复断端, 保持髌骨平滑, 先将一针穿过远端髌骨, 用止血钳自该针两端下加压顶住髌骨上、下缘, 然后将另一针交叉穿过远端髌骨, 用2根 $\phi 0.5\text{mm}$ 钢丝分别缠绕两针的两端, 作两个独立的交叉“8”字钢丝环, 加压固定, 各针端保留2mm。用7号丝线间断缝合髌骨前筋膜和支持韧带。屈膝 90° , 检查固定可靠, 冲洗伤口, 逐层关闭。术后加压包扎。(附图)

术后3天鼓励患者床上微动膝关节, 收缩



附图 手术方法

锻炼股四头肌。两周后拆线，患者扶拐下地活动，逐渐增加膝关节活动度和负重。

疗效标准和结果

优：骨折对位好，关节面平滑，骨愈合，功能完全恢复，活动无不适。

良：骨折对位好，关节面基本平滑，骨愈合，膝关节伸屈功能大于0°~120°，活动无不适。

中：骨折对位较好，关节面基本平滑，骨愈合。膝关节伸屈功能小于0°~120°，大于0°~90°，活动稍感不适。

差：骨折对位差，关节面不平滑，接触不良，伸屈功能小于0°~90°。

本组平均随访时间11个月。X线片示骨折线消失或模糊为4~7周，平均5周。大多数病例，术后6周膝关节伸屈可达正常范围。本组无一例感染。

横断型骨折：优16例，良2例，中0例，差0例。粉碎型骨折：优7例，良3例，中1例，差1例。纵型骨折：优1例，良1例，中1例，差0例。

总计：优24例，良6例，中1例，差1例。

优良级共30例，占93.7%。

讨 论

张力带钢丝内固定治疗髌骨骨折，符合髌骨的生物力学，克服张应力，增加压应力，固定坚强^[1,2]。本组改良特点：1.当髌骨在股骨滑车上移动时，两交叉克氏针之间的剪力使骨折间抗拉力效果较两平行的克氏针方式增强；交叉表面的克氏针方向为内上、外下，另一针相反，这种形式结合交叉“8”字钢丝环，使伸膝时髌骨骨折近端带动远端内旋的能力或屈膝时髌骨骨折远端带动近端外旋的能力，较两平行的克氏针钢丝组增强，断端间相对旋转趋势的剪力小，旋转稳定。2.两独立的交叉“8”字钢丝环与相应的交叉克氏针，使伸膝时髌骨骨折近端带动远端内移的能力或屈膝时髌骨骨折远端带动近端外移的能力，较垂直于横向剪力的两平行钢环丝或一个大单环方式增强，断端间内外相对运动趋势的剪力小，交叉钢丝组不易变形，防止横移；交叉的“8”字钢丝环对粉碎的骨块向髌骨中心聚合的加压能力较强；两独立的小钢丝环不易引起髌前筋膜结构的血循环障碍。

参 考 文 献

- 1 Hung LK, et al. Fracture Patellar. Operative treatment using the tension-band Principle Injury 1985; 16:343
- 2 胥少汀, 等. 改良张力带钢丝内固定治疗髌骨骨折的实验研究及临床应用. 中华骨科杂志 1987; 7(4):309.

旋紧型抓式抱膝器治疗髌骨骨折

山东省冠县甘屯乡卫生院 (252519) 岳明香

近年来，笔者用自制的旋型紧抓式抱膝器治疗3例髌骨骨折，取得了满意的治疗效果，现报道如下。

临床资料

本组3例中，男2例，女1例；年龄在30岁~40岁之间，均为农民；最长疗程40天，最短疗程33天；骨折线均经过髌骨中央，均为横

断型。

整复和固定

1. 固定器材：(1) 铸铝合金旋紧型抓式抱膝器一个。(2) 膝前五层无菌纱布垫一个。(3) 后侧托板上纱布衬垫一个。

2. 整复手法：伤肢平放，膝关节微屈曲呈160°~170°。先将患肢后托板调整到患肢所需