

实验研究

骨通、安妥明与维C预防激素致股骨头坏死的对比研究

浙江中医学院 (310009) 高根德 周林宽 许林薇 杨米雄

本文报告中药、安妥明、维C在预防强的松龙造成股骨头坏死的比较研究。

材料与方 法

选用健康的中国白兔48只,雌雄不限,体重2.5—3.5kg,分成4组,每组12只。

激素组动物每周注射醋酸强的松龙(中国仙居制药厂制造)1次,按12.25mg/kg,臀肌注入。每周注射前均重新称重,计算激素用量(下同)。

安妥明组动物按上法注射激素同时口服安妥明500mg/日。

维C组动物接受激素同时肌注维C200mg/只,每3日1次。

中药骨通组动物接受激素同时每日喂含骨通中药粉末的颗粒饲料,内含生药6g。

4组动物同一条件饲养。在实验期的2、4、6、8周宰杀取材。每组每次各3只。宰杀前抽血测定血清胆固醇、甘油三酯;测定双侧股骨头内压取平均值;最后从腹主动脉灌注碳墨水30ml,直至双下肢皮肤呈现黑色,取双侧股骨头、肝、肺、肾、心做切片,HE染色。股骨头主要视察软骨下区的骨细胞,骨小梁、脂肪细胞、微血管的形态。并用微读器计数500个骨细胞,算出死亡骨细胞和空泡骨细胞(即细胞核变扁,偏位、胞浆呈空泡状者)占的百分比;计算10条骨小梁分支最窄处的横径,取平均值;计数100个脂肪细胞的直径算出平均值;观察股骨头切片上的墨汁点多少来推测微血管的状态。

结 果

1. 血清学改变 激素造成动物胆固醇水平显著增高,且随时间递增。按高低排列依次为

激素组、维C组、安妥明组、中药骨通组。见图1。

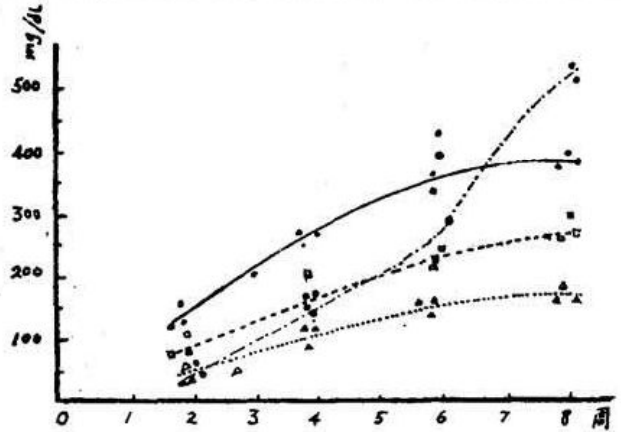


图 1. 各组动物的胆固醇水平

—●— 激素组 ······□····· 维C组
 - - - - □ - - - - 安妥明组 △·····△····· 中药组

2. 骨内压改变 各组动物骨内压测定结果见图2。

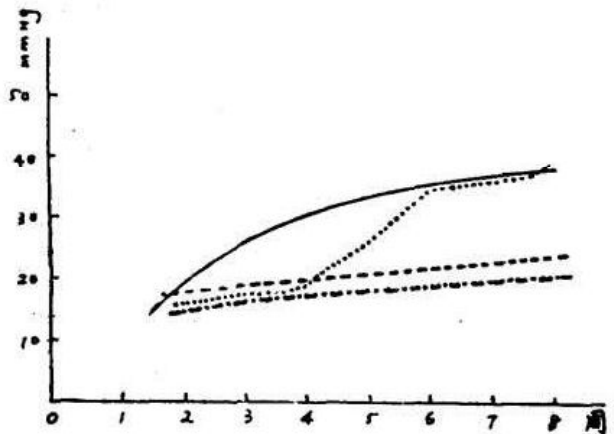


图 2 各组动物的骨内压比较

—●— 激素组 ······□····· 维C组
 - - - - □ - - - - 安妥明组 - · - · - · 中药组

3. 组织病理学改变

(1) 股骨头内细胞和微血管 见表和图3—5。(见封二) 经统计学处理 在空泡骨细胞

和死亡骨细胞的出现百分率方面，维C和中药两组与激素组相比有高度显著性 ($P < 0.01$)，安妥明组与激素组相比差别不显著 ($P > 0.05$)。在对骨小梁的保护方面中药组与激素组相比差别显著 ($P < 0.01$)，而维C和安妥明组则差别不显著 ($P > 0.05$)。

(2) 脏器细胞 激素组、维C组、安妥明组动物心肌纤维浊肿、心肌间质血管瘀血；中药组心肌纤维浊肿不明显，仅见间质管轻度淤血。激素组动物肝脏重度脂变，其余各组为中度脂变。各组的肾脏均见肾近曲小管上皮细胞浊肿，间质细胞淤血，肺泡间隔毛细血管及血管淤血改变。

讨 论

从实验结果来分析，中药骨通组在预防股骨头骨细胞的变性坏死，骨小梁的骨质丧失和脂肪细胞膨大，保护心肌细胞变性坏死和肝细胞脂变总体效果优于其它各组。安妥明在降血

脂和防止脂肪细胞膨大有一定效果。维C对防止骨细胞变性坏死效果较好。分析其原因，可能是中药组的多作用有关。本组中药由黄芪、紫味草、生山楂等六味组成，有降血脂、抗渗出、扶正等作用。保持股骨头内正常的血管通透性和开放数量，降低血脂后减少了脂滴侵入骨细胞膜和微血管的机会，从而减少了骨细胞的死亡和变性。

我们认为，引起股骨头内压力增高的原因是复合的，如脂肪细胞膨大，血管通透性增高，红细胞渗出，血管开放增多，血管内淤血等等诸多因素。我们用墨汁灌注的微血量图象证实了这一点。所以早期应防止微血管的增多和渗出是降低骨内压的关键，而不应扩张血管去增加血流量。我们曾在另一项研究中用山甲片、腹蛇抗栓酶活血化瘀，结果观察到股骨头内灶性出血，反证了前述的论断。

同侧肱尺骨硬化性骨髓炎一例

吉林省盘石县医院 (132300) 韩玉曼 周殿英

患者，男，28岁。89年6月榨油时，自觉右上肢隐痛，发现前臂稍肿胀。按软组织损伤治疗，但时好时坏。同年11月卸货右前臂肿痛加重入院。检查体温37.4℃，右上臂无阳性体征，前臂中下1/3肿胀，无畸形，皮温不高，尺骨有压痛。化验AKP正常。X光片示右尺骨中下1/3骨皮质增厚硬化，髓腔狭窄，二处密度减低区。临床诊断：右尺骨硬化性骨髓炎在臂丛麻醉下行开窗术，刮除少量肉芽组织及脓汁，丁胺卡那0.4g冲洗，缝合切口，抗生素3周。术后病理报告右尺骨硬化性骨髓炎。90年1月抬暖气片不慎将右上臂跌伤，用抗生素上臂肿痛不见好转，同年3月再次入院。检查体温36.5℃，右前臂切口愈合良好，无阳性体征，右上臂下1/3肿胀，无畸形，皮温不高，有触痛。化验AKP正常。X片示右肱骨下1/3骨干增粗硬化，髓腔狭窄。临床诊断：右肱骨硬化性骨髓炎。行开窗减压，用抗生素2周。术后病理报告右肱骨硬化性骨髓炎。随访1.5年，患者自感症状，恢复

良好，能干一般活。

此病又称Garre氏骨髓炎，原因尚不清楚，发生上肢少见，近10年来未见有文献报道。应与以下疾病相鉴别：1.慢性化脓性骨髓炎，有急性骨髓炎反复发作病史。X光片示骨膜增生，骨皮质增厚，死骨死腔及窦道。2.骨样骨瘤，以痛为主，骨性隆起及压痛。X片示骨皮质增厚，并有巢穴样改变，其周围骨硬化。病理切片见骨样组织小梁。3.畸形性骨炎，亦称Paget氏病，全身性骨骼变形。发生于长骨的，X片示骨干不规则肥厚，弯曲畸形。化验AKP增高。病理切片骨小梁镶嵌状。本病特点是一般无全身症状，发病缓慢，隐痛，无畸形，局部肿胀，皮温不高，有触痛。外伤，劳累后症状加重或复发。X片示骨皮质增厚硬化，髓腔狭窄或堵塞，或有散在小的密度减低区。一旦诊断，经开窗刮除减压，抗生素治疗即可治愈。